本科人体解剖学复□□



思考题

绪论 运动总论 部分

1 **名词解释：** 矢状轴、冠状面；屈和伸；旋内、旋前；肌的起止点。

2 简述：骨的形态分类（4类），构造（三部分）

3 简述：关节的基本结构(3个)和辅助结构（3种）。

4 根据关节的运动轴分类，简述：关节的形态和运动（举例）。

5 简述：肌的形态分类（4类），辅助结构(3种)。

运动实验课部分

1. **名词解释**：胸廓　胸骨角、骨盆；腹直肌鞘　腹股沟韧带　**腹股沟管**
2. 以脊柱连接为例，**简述骨连结的分类**。
3. **简述**脊柱侧面观的生理弯曲及其形成时间。
4. 胸廓上、下口和骨盆 上、下口的组成。
5. **简述**颅骨的组成（成对和不成对共23块）。
6. **简述**：颞下颌关节和**上下肢六大关节**的组成、结构（即辅助结构）和运动。
7. **简述** 人体各肌群所包含的肌肉。
   如：前臂屈 肌（9块）、 咀嚼肌（4块）。
8. 膈肌的位置，起止点，裂孔及平对高度。

课后练习

1 以脊柱连结为例，简述骨连结分类

- 直接连结
  - 纤维连结 （如：棘上韧带）
  - 软骨结合 （椎间盘）
  - 骨性结合（骶椎 → 骶骨）
- 间接连结 —— 椎间关节

2 【腹股沟管】

是位于腹股沟韧带内侧半上方的腹壁肌肉裂隙，有男性的精索或女性子宫圆韧带通过。

3 简述关节的分类及其运动

运动轴	关节形态	运动	举例
单轴	屈戌（滑车）关节	屈、伸	肘关节
	车轴关节	旋内、旋外	桡尺近侧关节
双轴	椭圆关节	屈、伸 展、收 环转	腕关节
	鞍状关节		拇指腕掌关节
三轴	球窝关节	屈、伸 展、收 旋内外 环转	肩关节
			髋关节
	平面关节		椎间关节

答题示范和评分标准

叙述膝关节的组成、构造及其运动：

组成　由**股骨**(1)**上端**、**胫骨**(1)**上端**和**髌骨**(1)构成。

构造　关节周围有4条囊外韧带：**髌韧带**(1)、**胫侧副韧带**(1)、**腓侧副韧带**(1)、腘斜韧带。

关节内有2条囊内韧带：**前**(0.5)、**后交叉韧带**(1)。**内**(0.3)、**外侧半月板**(0.7)。以及髌上囊、翼状襞等结构。

运动　能做**屈伸**(1)运动，在半屈膝状态下，可做轻度的**旋转**(0.5)（旋内、旋外）运动

消化系统

1. **名词解释**：上、下消化道，咽峡、胃窦、回盲瓣、 齿状线、肝门、肝蒂、肝胰壶腹、肝胰壶腹括约肌、十二指肠大乳头。
2. **填图**： 标出人体的胸部标志线和腹部分区。
3. 舌乳头种类（4种）。舌肌分类（2类）和作用。
4. 唾液腺的组成（3对）及开口部位。
5. 简述咽的分部及其通连关系。
6. 简述食管狭窄位置、平对高度及距切牙的距离。
7. 简述（或填图）：胃的位置、形态、分部。

8. 简述十二指肠形态、分部（4部）。
9. 简述空、回肠的鉴别要点（8点）。
10. 简述（或填图）：结肠的三大形态特征，结肠分部及各部分界。
11. 阑尾位置、阑尾根部体表投影（麦氏点）和寻找方法。
12. 简述直肠的形态和弯曲，肛管的形态。
13. 简述肝的位置、分叶、肝脏面的“H”形沟
14. 简述（或填图）胆囊形态分部和肝外胆道的组成。

呼吸系统自学指导

1. **名词解释** 上、下呼吸道，声韧带、声襞
   声门裂，肺门、肺根、胸膜、胸膜窦、
   胸膜顶，纵隔，肺段支气管、支气管肺段

2. 鼻旁窦的组成（4个）及其开口部位。

3. 简述喉软骨的组成和喉的连结，
   喉腔分部（3部）。

4. 左、右支气管的差异。

5. 简述肺的形态、分叶。

6. 简述(或填图）胸膜的分部。



泌尿系统

1. **名词解释**：肾门、肾蒂、肾窦、肾区、膀胱三角。
2. 泌尿系的组成（4个器官）。
3. 简述肾的结构（要求填图）位置、形态和被膜（3层）。
4. 简述输尿管的分部和狭窄。
5. 简述膀胱的位置、分部（4部）
6. 简述：男性尿道的起止、分部（3部），狭窄（3处）和弯曲（2个）。
   女性尿道的起止和特点。

生殖系统复习思考题

1. 名词解释：精索，子宫前倾和前屈，阴道穹，盆隔，尿生殖隔，卵巢伞，子宫峡
2. 简述：男、女生殖系的组成。试述精液（或卵细胞）产生和排出途径。
3. 输精管的起止、分部（4部）。
4. 简述：阴茎的分部（3部）和结构。
5. 简述：卵巢的位置和固定装置（2条韧带）
6. 简述（或填图）输卵管的位置、形态、分部（4部和2口）。
7. 简述（或填图）子宫的位置、分部（4部）和固定装置（4条韧带）。
8. 简述乳房形态结构及与临床的关系。



腹膜内分泌复习思考题

1. **名词解释**：腹膜腔、十二指肠悬韧带（肌）
腹膜间(内、外)位器官。大网膜、小网膜，
网膜囊，网膜孔。
内分泌腺，内分泌组织

2. 肝的韧带（4条）和脾的韧带（2条）。

3. 列出有系膜的肠管名称（4个）。

4. 腹膜形成的陷凹（男1女2）。

5. 简述全身内分泌腺的位置。



欧题集例

1. 精液产生和排出途。

睾丸（产生精子）→ 附睾 → 输精管 → 射精管 → 尿道

产生精液：
- 精囊腺 → 射精管
- 前列腺 → 射精管
- 尿道球腺 → 射精管

2. 网膜囊 —— 是位于胃后方的腹膜隐窝。

3. 大网膜 —— 是附于胃大弯和横结肠之间呈围裙样的4层腹膜结构。

脉管学 复习思考题

1. **名词解释**：体(肺)循环，侧支循环，心包，**心传导系**；动脉韧带，颈动脉窦，颈动脉球，胆囊三角；静脉角，胸导管，乳糜池。

2. 简述（或填图）：**左、右半心的可见结构**

3. 简述：心的动脉和静脉。

4. 简述：主动脉分部和各部的主要分支；头颈、胸、腹、盆部和上下肢的主干动脉及其主要分支和分布。

5. 上、下肢的主要浅静脉（3条和2条）。

6. 简述门静脉的起止和属支，主要侧支吻合部位（3处）。

7. 口服

肌注 ⓜ

静脉注射 Ⓥ

药物，经何途径到达

- 颅内（右）
- 拇指（左）
- 胆囊
- 阑尾
- 排出体外

（含经过器官）

（可用“ ⟶ ”表示）

淋巴系

8. 简述:胸导管起止（行程），收集的淋巴干名称。

9. 腋腔、腹股沟、肺、胃、肠等的淋巴结和淋巴回流途径。

10. 简述脾的位置、形态。



简述（或填图）右半心的可见结构

右心房可见：上下 腔静脉口、冠状窦口、右房室口；梳状肌、卵圆窝

右心房可见：三尖瓣、腱索、乳突肌、肉柱、隔缘肉柱（节制索）、室上嵴、肺动脉口、肺动脉瓣、半月瓣小结。

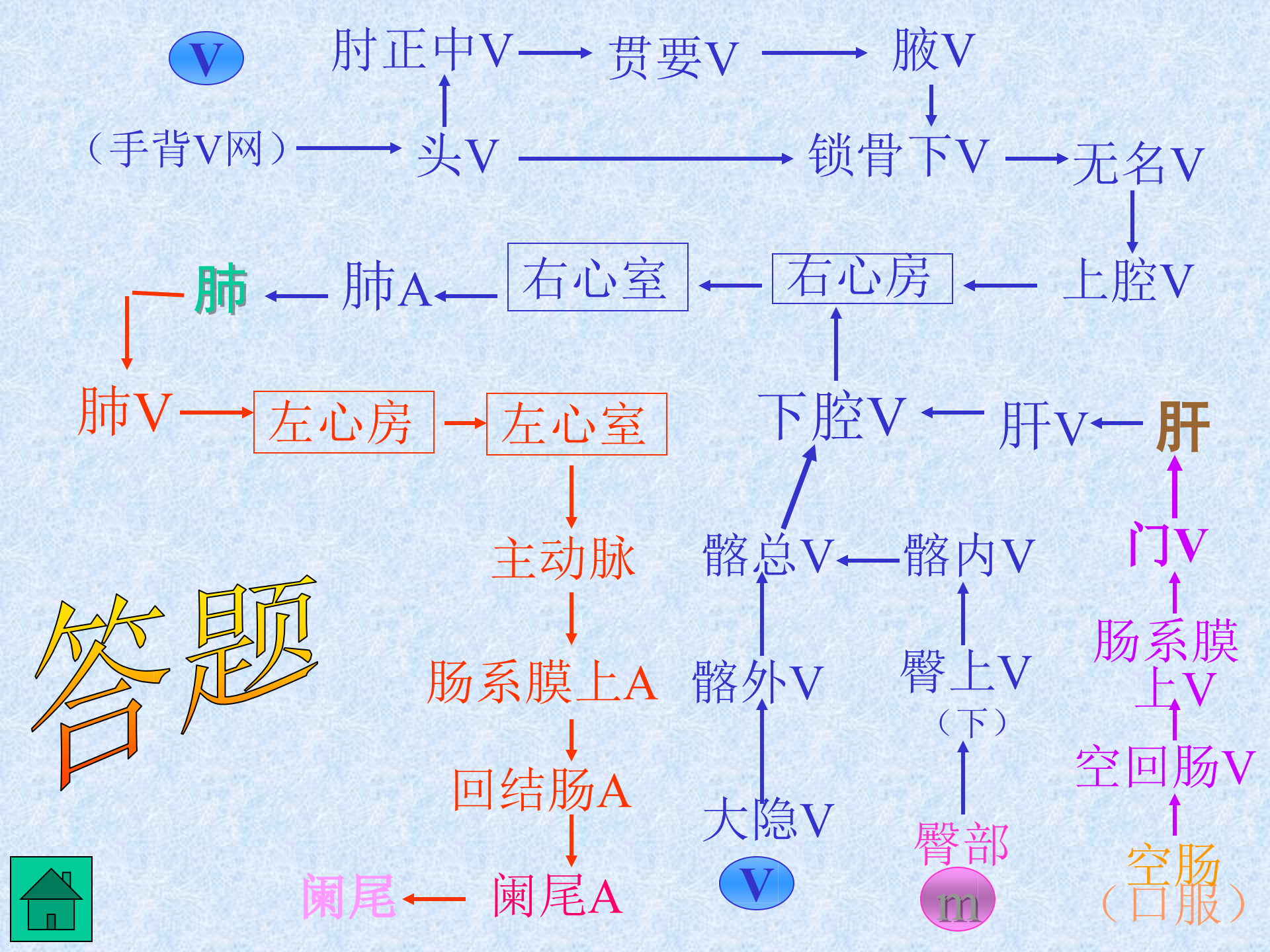
V
肘正中V
贵要V
腋V
（手背V网）
头V
锁骨下V
无名V
肺
肺A
右心室
右心房
上腔V
肺V
左心房
左心室
下腔V
肝V
肝
主动脉
髂总V
髂内V
门V
肠系膜上A
髂外V
臀上V
（下）
肠系膜上V
回结肠A
大隐V
臀部
空回肠V
阑尾
阑尾A
V
m
空肠
（宫服）
答题

答题示范和评分标准

叙述心的传导系统

0 心传导系是特殊分化的心肌纤维。

1 0

2 窦房结 是心脏节律跳动的起搏点，位于……，

↓ → 心房肌

0 节间束

↓ 0

2 房室结 位于……，

↓ 0

2 房室束 经……下行，

↓ 0

1＋1 左、右束支 沿……下降

↓

1 蒲肯野氏纤维 → 心室肌

课后复习题

1. **名词解释**:感受器，感觉器官，视神经盘，黄斑，巩膜静脉窦，咽鼓管，内耳（迷路）。
2. 简述：眼球结构（或眼球水平切面填图）
3. 简述：①房水的产生和循环途径。
   ② 眼泪产生和排出途径。
4. 简述眼外肌的组成及其作用。
5. 简述外耳、中耳的分部，鼓膜的形态、分部
6. 简述：中耳鼓室6壁名称及壁上可见结构。
7. 简述骨迷路分部和膜迷路的组成，位听感受器名称和所在位置。
8. 试述声波传至内耳的途径。





上、后、外

骨半规管

壶腹骨脚

单脚

总脚

五个

小孔

庭前

一个

大孔

蜗耳

由 骨蜗管 旋转23/4圈而成。

蜗顶

蜗底

前庭窗

听小骨

蜗窗

第二鼓膜

封闭

剖开

蜗轴

骨螺旋板

前庭阶

鼓阶

蜗孔

骨迷路（含外淋巴）

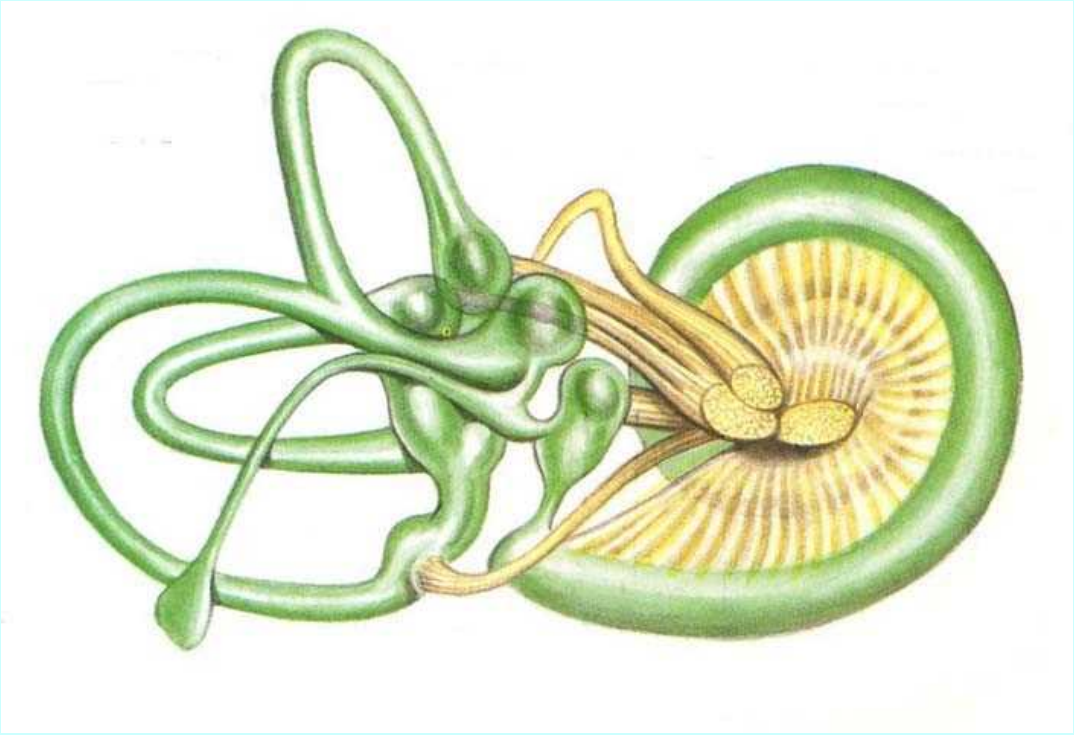

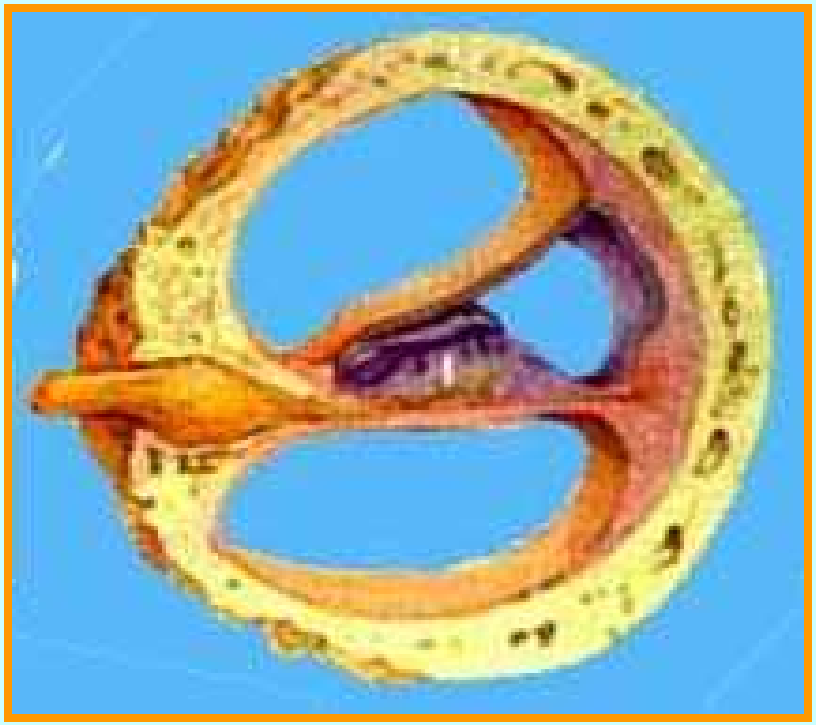

膜迷路

（含内淋巴）

膜半规管 ↔ 椭圆囊 ↔ 球囊 ↔ 蜗管

膜壶腹

壶腹嵴

感受器

位 旋转

椭圆囊斑

位 直线变速

球囊斑

前庭膜

(末端为盲端)

基底膜

考蒂氏器

（螺旋器）

听



中枢神经系：脊髓

复习思考题

一. 名词解释：灰白质，皮质和髓质，纤维束（传导束）、神经（脊髓节段）、神经核、神经节、脊神经节、脑神经核、

二. 试推断脊髓节段与椎骨序数的对应关系。

三. 脊髓的神经核和纤维束（脊髓断面填图）、试述它们的性质。

四. 举例阐述脊髓的功能。

以上内容仅为本文档的试下载部分，为可阅读页数的一半内容。如要下载或阅读全文，请访问：https://d.book118.com/017025000114006054