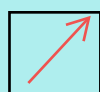







SOLD

@备考首选

通关无忧 轻松拿下考试

-  基础阶段—专业知识
-  刷题阶段—重点题库
-  冲刺阶段—押题点睛
-  考点覆盖—精编习题
-  紧扣考纲—直击考点
-  历年真题—押题抢分

本封面内容仅供参考，实际内容请认真预览本电子文本

祝您考试顺利

外科主治医师-《专业知识》试卷及答案解析

一、A1

1.腹股沟直疝发生主要的解剖病理基础是

- A. 腹内斜肌弓状下缘位置偏高
- B. 腹股沟韧带薄弱
- C. 腹内斜肌薄弱
- D. 腹横筋膜薄弱
- E. 凹间韧带薄弱

【正确答案】 A

【答案解析】 腹股沟直疝自直疝三角突出，不经过腹股沟管，故外环口不扩大，一般不进入阴囊。其发生主要解剖病理基础是腹内斜肌弓状下缘位置偏高。

2.下列脐疝的临床特点中，错误的是

- A. 成人脐疝发生嵌顿或绞窄较多
- B. 手术修补原则是切除疝囊
- C. 多数是婴儿或中年经产妇女
- D. 婴儿的脐环要在 3 岁之后才能自行闭锁
- E. 由于脐环闭锁不全，脐瘢痕组织不坚强所致

【正确答案】 D

【答案解析】 未闭锁的脐环延迟到 2 岁时多能自行闭锁。

3.疝囊壁的一部分为腹内容物时称

- A. 易复性疝
- B. 滑动性疝
- C. Littre 疝
- D. Richter 疝
- E. Maydl 疝

【正确答案】 B

【答案解析】 盲肠、乙状结肠或膀胱下移成为疝囊壁的一部分，称滑动性疝。

4. 自 Hesselbach 三角向外突出的疝是

- A. 半月线疝
- B. 腹股沟直疝
- C. 脐疝
- D. 股疝
- E. 闭孔疝

【正确答案】 B

【答案解析】 自 Hesselbach 三角向外突的疝是腹股沟直疝。

5. 复发性疝多用以下哪种方法修复

- A. 单纯疝囊高位结扎术
- B. Ferguson 疝修补术
- C. Bassini 疝修补术
- D. McVay 疝修补术
- E. 以上方法均可

【正确答案】 D

【答案解析】 McVay 法游离精索，于精索后将腹内斜肌下缘和联合肌腱缝合于耻骨梳韧带。适用于腹壁肌肉重度薄弱的较大的成年人、老年人斜疝和复发性斜疝。此外，还可用于直疝和股疝的修补。

6. 在诊断闭合性腹部外伤合并内出血中以下哪项最重要

- A. 腹腔穿刺抽出不凝固血液
- B. 血红蛋白 80g/L，红细胞 $2.5 \times 10^{12}/L$
- C. 左上腹明显压痛及肌紧张
- D. 左季肋部挫伤合并肋骨骨折
- E. 血压 80/60mmHg，脉搏 110 次/分

【正确答案】 A

【答案解析】 腹腔穿刺抽出不凝固血，提示内出血（当腹腔内器官出血，由于腹膜有脱纤

维蛋白的作用,使得内出血的血液不能凝固)如果腹腔穿刺抽到血液凝固,说明穿刺针进入了血管,由于血液没有接触到腹膜,因此会凝固。

7.有关腹膜后感染的临床特点,正确的是

- A. 腹膜后感染多以肺炎球菌为主,其次为葡萄球菌、大肠杆菌、厌氧菌等
- B. 查体可有腹部压痛、反跳痛、肌紧张
- C. B超检查或诊断性穿刺可定位
- D. 为避免腹膜后出血,脓肿不宜切开引流
- E. 实验室检查中白细胞一般不高

【正确答案】 C

【答案解析】 腹膜后感染多由大肠杆菌所致,其次为葡萄球菌、链球菌、厌氧菌等,查体可发现感染部位疼痛、压痛,背部叩击痛,一旦形成脓肿,即应切开引流,引流后可致窦道形成,常和原发灶相通,治疗须解决原发灶。

8.有关大网膜囊肿的临床特点,下列选项不正确的是

- A. 手术切除效果欠佳
- B. 偶可见钙化或者牙齿、骨骼等结构
- C. 偶有腹部饱胀感
- D. 患者可自己发现包块
- E. 并发扭转时有剧烈疼痛

【正确答案】 A

【答案解析】 切除大部分网膜,解除对横结肠的压迫和牵拉,并使保留的大网膜游离端不致再与原来粘连处愈合,多数可获得满意效果。

9.急性腹膜炎发生严重休克的主要原因

- A. 水和电解质紊乱
- B. 血容量减少和吸收大量毒素
- C. 疼痛
- D. 补液不足

E. 营养不良

【正确答案】 B

【答案解析】 腹膜有很强的吸收力，可以吸收腔内的积液、血液、空气和毒素等；在腹膜炎时因腹膜吸收大量的毒性物质，当腹膜吸收毒素与经淋巴吸收细菌后，可导致败血症。继而引起血管扩张，通透性增加，大量液体进入第三间隙，血容量减少。故答案为 B。

10. 腹腔镜操作中引起脏器损伤最多见的是

- A. 撕剥损伤
- B. 电刀损伤
- C. 分离损伤
- D. 钳夹损伤
- E. 牵拉损伤

【正确答案】 B

【答案解析】 电刀损伤是腹腔镜手术损伤肠管和胆道最多见的。

11. 下列哪一项不是腹腔镜胆囊切除术的手术适应证

- A. 有症状的胆囊结石
- B. 伴有糖尿病的无症状的胆囊结石
- C. 有临床症状的慢性胆囊炎
- D. 高度怀疑的胆囊癌
- E. 胆囊息肉

【正确答案】 D

【答案解析】 腹腔镜胆囊切除术手术适应证与开腹手术适应证基本相同，但胆囊癌行腹腔镜手术有引起肿瘤种植的可能，因此，高度怀疑的胆囊癌不适合腹腔镜手术。

12. 以下哪一项不属于腹腔镜胆囊切除术的手术禁忌证

- A. 肥胖
- B. 胆囊癌
- C. 重症胆管炎

- D. 严重腹腔感染
- E. 肝硬化门脉高压

【正确答案】 A

【答案解析】 肥胖患者非 LC 手术禁忌证，相比较而言，肥胖患者的腹腔空间较大，传统开腹手术切口脂肪液化等并发症发病率高，更应该提示 LC 术。

13. 肝癌与肝脓肿鉴别最容易混淆的是

- A. 右上腹部肿块
- B. 发热
- C. 肝区疼痛
- D. 肝癌坏死液化
- E. 贫血

【正确答案】 D

【答案解析】 肝癌出现液化在体征和影像上和肝脓肿相似，故易混淆。

14. 关于门静脉高压症，以下哪项是错误的

- A. 腹腔—静脉转流术可治疗肝硬化引起的顽固性腹水
- B. 外科治疗的主要目的在于制止食管胃底曲张静脉破裂所致的大出血
- C. 脾功能亢进时有全血细胞减少，以白细胞和血小板为明显
- D. 分流手术主要是阻断门奇静脉间的反常血流
- E. 主要临床表现是脾肿大、脾功能亢进、消化道出血、腹水

【正确答案】 D

【答案解析】 门静脉高压症手术类型分两种，分流手术主要是降低门静脉压力，断流手术目的是阻断门奇静脉间的反常血流。

15. 有关肝外胆道的解剖特点，以下哪项是错误的

- A. 胆囊管常有变异
- B. Oddi 括约肌由胰胆管部括约肌构成
- C. 胆囊分底、体、颈三部

D. 多数胆总管下段与主胰管汇合

E. 胆囊动脉为终末动脉

【正确答案】 B

【答案解析】 胆总管十二指肠壁内段和 Vater 壶腹部外均有 Oddi 括约肌包绕，共同控制着胆总管开口和防止十二指肠液的反流。

16. 下列疾病中，可不出现梗阻性黄疸的是

A. 肝内胆管结石

B. 肝门部胆管癌

C. 胰头癌

D. 壶腹部肿瘤

E. 胆总管结石堵塞

【正确答案】 A

【答案解析】 出现梗阻性黄疸是由于胆总管出现梗阻所致，见于胆总管结石堵塞、肝门部胆管癌的侵犯以及局部淋巴结转移对胆管的压迫等。但肝内胆管结石，除非双侧肝内胆管广泛多发结石造成梗阻或胆汁性肝硬化晚期，一般不会出现黄疸。A 正确。

17. 无结石性胆囊炎发生的主要原因是

A. 胆道蛔虫引起感染

B. 致病菌随血行扩散至胆囊

C. 迷走神经功能亢进

D. 胆汁淤滞

E. 胆汁中胆固醇过多

【正确答案】 D

【答案解析】 急性非结石性胆囊炎

致病因素主要是胆汁淤滞和缺血，导致细菌的繁殖且供血减少，更容易出现胆囊坏疽、穿孔。

18. 急性胆囊炎最严重的并发症是

A. 细菌性肝脓肿

以上内容仅为本文档的试下载部分，为可阅读页数的一半内容。如要下载或阅读全文，请访问：<https://d.book118.com/025302302242011221>