

# 病理学(医学高级)《诊断学基础题库考点》模拟考试卷

姓名:\_\_\_\_\_ 年级:\_\_\_\_\_ 学号:\_\_\_\_\_

题型	选择题	填空题	解答题	判断题	计算题	附加题	总分
得分							

评卷人	得分

- 1、多项选择题: 血小板黏附功能降低的有 ( )。A. 服用解热镇痛药  
B. 口服避孕药  
C. 血小板无力症  
D. 肾小球肾炎  
E. 巨大血小板综合征
- 2、单项选择题: 男, 36 岁, 早年有风湿性关节炎病史, 近 2 周因心悸、气急、不能平卧而入院, 体检心尖区第一心音减弱, 有 3 / 6 级全收缩期杂音, 向腋下方向传导, 同时有中度舒张期滚筒样杂音伴震颤, 舒张期杂音递增型, 其诊断为 ( )。A. 二尖瓣狭窄伴关闭不全  
B. 二尖瓣狭窄伴主动脉瓣关闭不全  
C. 二尖瓣狭窄伴主动脉瓣狭窄  
D. 二尖瓣关闭不全伴三尖瓣狭窄  
E. 二尖瓣狭窄伴三尖瓣关闭不全
- 3、单项选择题: 年轻女性, 因反复发作一侧搏动性头痛 3 年就诊, 头痛发作前常伴有视物变形, 物体颜色改变, 有时伴面部麻木感。发作时伴恶心、呕吐、畏光, 且摇头时头痛加重, 呕吐及睡眠后头痛可减轻, 神经系统检查无异常。不是诊断依据的是 ( )。A. 头痛反复发作  
B. 有一个或一个以上的先兆症状  
C. 体检无器质性疾病的证据  
D. 脑膜刺激征 (+)  
E. 麦角胺治疗有效
- 4、单项选择题: 患者女性, 58 岁, 反复发作胸痛 1 周, 每次持续数分钟自行缓解。患者胸痛时的心电图见图 5-30, 应考虑为 ( )。

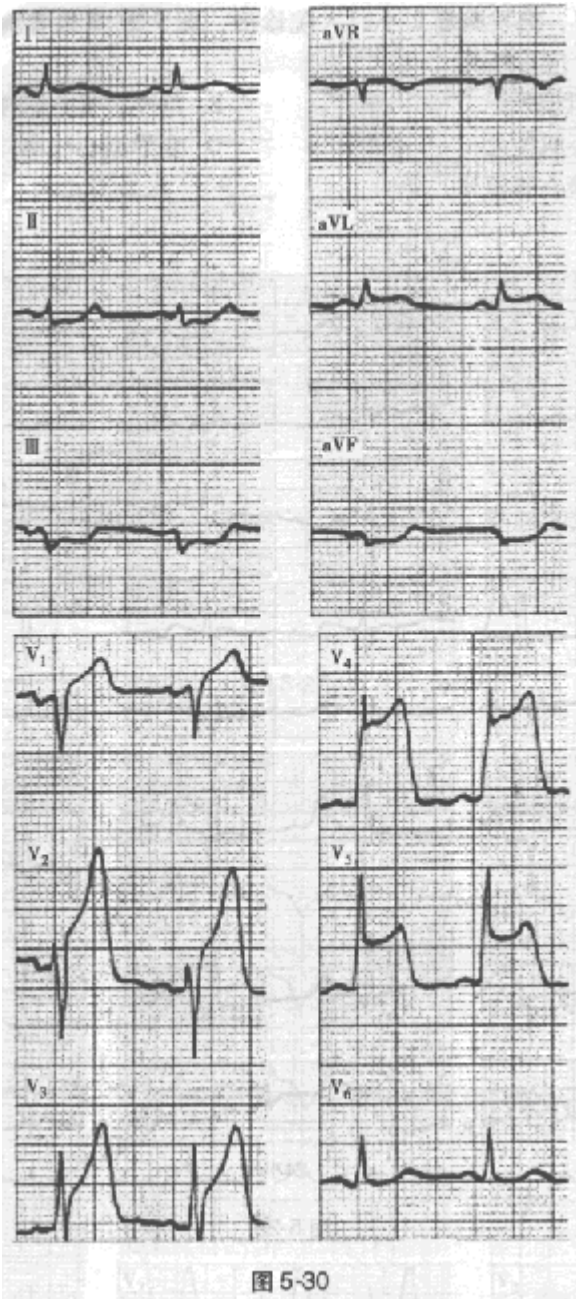


图 5-30

- A. 急性前壁心肌梗死
- B. 急性心包炎
- C. 急性心肌缺血
- D. 早期复极综合征
- E. 急性下壁心肌梗死

5、单项选择题：男性，54岁，间断性颜面水肿10年。查体：血压150/97mmHg，贫血貌，眼睑及下肢轻度凹陷性水肿。血常规：血红蛋白90g/L，红细胞 $3.51 \times 10^{12}/L$ ，尿蛋白(++)，尿红细胞3~5/HP，蜡样管型0~2/HP，血清白蛋白27g/L，血肌酐350 $\mu\text{mol}/L$ ，尿素氮13 $\text{mmol}/L$ 。

- 应首先排除的疾病是（ ）。A. 心源性水肿
- B. 肝源性水肿
  - C. 营养不良性水肿
  - D. 局部性水肿

以上内容仅为本文档的试下载部分，为可阅读页数的一半内容。如要下载或阅读全文，请访问：<https://d.book118.com/056013213004010130>