





关于软组织损伤的 临床康复




病例介绍

- 姓名: 周xx 出生地: 湖南省望城县
- 性别: 女 民族: 汉族
- 年龄: 12岁6月 职业: 学生
- 婚姻: 未婚 住址: 湖南省望城县
- 入院时间: 2015年08月27日11时02分
- 主诉: 外伤致左踝关节、左足趾活动受限3月余

- 
- 现病史：患者于2015年5月22日被汽车撞倒，当时左小腿流血不止，皮肤撕脱，当即被送往湘雅医院骨科。考虑诊断：左小腿损伤，多发性骨折（左侧内外侧踝、舟骨、内侧楔骨、左足第三跖骨远端）。先后5次行"清创、皮瓣移植"手术，术后予对症支持治疗，后转入湘雅医院康复科，予"左下肢主被动训练、软化疤痕、牵伸训练、站立训练、步行训练、针灸"等治疗，患者病情好转，为求系统康复治疗，入住我科。自起病以来患者精神、食欲、睡眠一般，大小便如常，体重无明显变化。

- 
- 体格检查：T:36.5℃，P:88次/分，R:20次/分，BP:100/70mmHg，发育正常，营养中等，神志清楚，自动体位，查体合作。皮肤巩膜无黄染，无皮疹、出血点，无肝掌、蜘蛛痣。全身浅表淋巴结未触及肿大。头颅五官无畸形，结膜无充血、水肿，双瞳孔等大等圆，直径左3mm、右3mm，对光反射正常；耳廓形态无畸形，外耳道无流脓，乳突无压痛；鼻翼无扇动，副鼻窦无压痛；唇无发绀，咽无充血，扁桃体无肿大。颈软，气管位置居中，甲状腺不大；颈静脉无怒张，肝-颈静脉回流征阴性。胸廓对称无畸形；呼吸运动正常，双肺叩诊音清音，呼吸音清，未闻及干湿性啰音。心前区无隆起，心尖搏动于左侧第5肋间锁骨中线内侧0.5cm处，各瓣膜区无震颤，无心包摩擦感，叩诊心界正常，心率88次/分，心律齐，无杂音。腹部平坦，无胃肠型及蠕动波，腹壁静脉无曲张，腹壁柔软，无压痛及反跳痛。Murphy征阴性，肝脾未触及，腹部未扪及包块，移动型浊音阴性，双肾区无叩痛，肠鸣音正常。颈、腰椎生理曲度存在，棘突、棘突间无压痛，椎旁无压痛、叩击痛。肛门外生殖器未查。腱反射存在，病理征阴性。

- 
- 专科检查：右侧股前外侧、左侧股前可见取皮瘢痕，右侧股前、左侧背部、左跟腱-左足外缘分别可见长约25cm、22cm、30cm的手术瘢痕。左膝关节约10cm以下小腿见部分软组织缺失，疤痕愈合，表面红润、突起。左踝足背可见皮瓣，稍肥厚，肤色、皮温正常。左踝关节背屈（A/P：-30°/-20°），跖屈（A/P：30-35°/20-40°）。左足趾主动活动轻微，被动活动轻度受限。左膝屈、伸肌群肌力约4级，左踝背伸肌群肌力约3-级，左踝跖屈肌群肌力约3级，左趾背伸肌力约2-级。左小腿、左足软组织缺损处及左足皮瓣处痛触觉减退。双下肢膝踝腱反射减弱。余肢体肌力、肌张力、腱反射正常。病理征未引出。助行器辅助步行，日常生活活动中度依赖。
 - 辅助检查：（2015年7月29日湘雅医院）下肢踝关节CT示：左侧内外侧踝、舟骨、内侧楔骨、左足第三跖骨远端骨折处骨折线稍模糊。
 -



入院诊断

临床诊断：1、左小腿软组织严重损伤术后

- 2、左足皮瓣移植术后
- 3、多发性陈旧性骨折：
 - 左侧内外侧踝
 - 左舟骨、左内侧楔骨
 - 左足第三跖骨

功能诊断：1、左踝活动受限

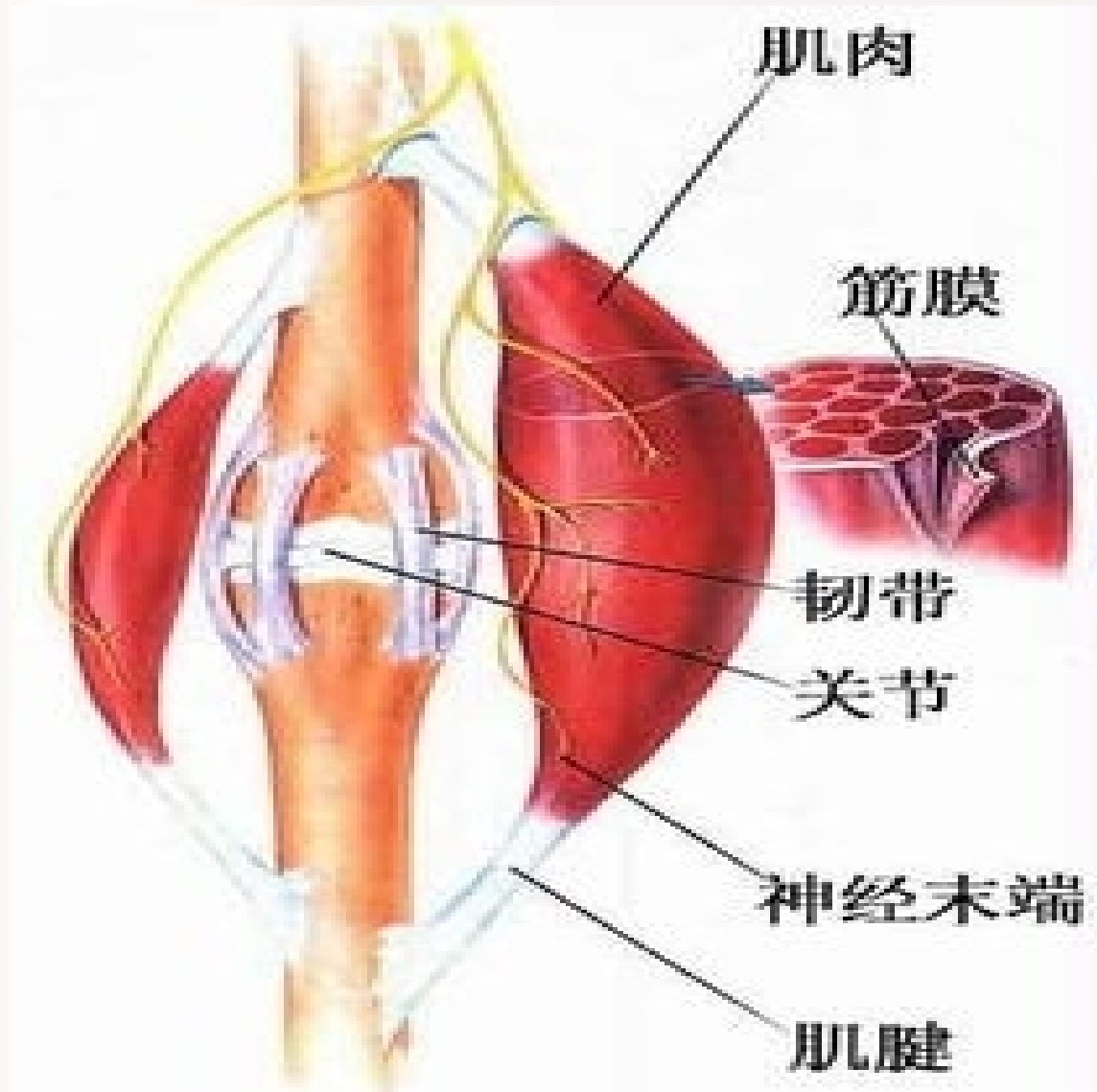
- 2、左小腿、左足浅感觉减退
- 3、左小腿肌群肌力下降
- 4、日常生活活动中度依赖



概述

■ 定义：

指各种急性外伤或慢性劳损以及自己疾病病理等原因造成人体的皮肤、皮下浅深筋膜、肌肉、肌腱、腱鞘、韧带、关节囊、滑膜囊、椎间盘、周围神经血管等组织的病理损害，称为软组织损伤。临床表现：疼痛，肿胀，畸形，功能障碍。





损伤的原因

- 外力作用
- 持续劳累性损伤
- 年龄因素
- 体质及解剖结构
- 其他：疾病、理化因素等



临床表现

■ 全身症状

可有发热、口苦、口渴、心烦或酸中毒、高钾血症、肌红蛋白尿、急性肾功能衰竭等，失血过多或兼内脏损伤者可出现休克。

■ 局部症状

疼痛压痛、淤血肿胀、功能障碍、软组织摩擦音、弹响音（指屈肌腱鞘炎、半月板破裂）、畸形、肌肉萎缩。



护理问题及护理诊断

- 焦虑：与病情不稳定及患者心理素质有关
- 自理能力缺陷：与骨折、躯体及肢体功能障碍有关
- 躯体移动障碍：与骨折、制动，体力和耐力下降有关。
- 下肢废用性肌萎缩：与损伤致肌力减退
- 疼痛：与多处骨折有关
- 知识缺乏：缺乏相关的专业知识
- 潜在并发症：感染，关节僵硬，肌肉萎缩



P₃: 自理能力缺陷:与骨折、卧床治疗、躯体及肢体功能障碍有关

- 1.常用物品置病人床旁易取到的地方。
- 2.及时提供便器，协助大小便并做好便后的清洁卫生。
- 3.协助洗漱、更衣、床上擦浴、洗头等。
- 4.指导病人及家属制定并实施切实可行的康复计划。
- 5.及时鼓励病人逐步完成病情允许下的部分或全部自理活动。



P1： 焦虑： 与病情不稳定及患者心理素质有关

1. 耐心倾听病人的诉说，理解、同情病人的感受，与病人一起分析产生焦虑的原因，尽可能消除引起焦虑的原因。
2. 对病人提出的问题，给予明确、有效和积极的信息，建立良好的护患关系，使其积极配合治疗。
3. 为病人创造安静、无刺激的环境。
4. 给予病人心身方面良好的照顾，使其焦虑减轻；安全感增加，帮助其树立战胜疾病的信心。



躯体移动障碍

1. 协助病人洗漱、进食、排泄及个人卫生活动等
2. 告诉病人疾病康复过程，使病人心中有数，增强自信心，并逐渐增加自理能力
3. 指导并鼓励病人做力所能及的自理活动，进行功能锻炼，预防关节僵硬或强直。
4. 指导病人康复训练，使用助行器。防止由于缺少活动引起的并发症。



下肢废用性肌萎缩

- 以功能锻炼为主，予左下肢主被动训练、软化疤痕、牵伸训练、站立训练、步行训练、针灸等治疗。

疼痛与肿胀

- 抬高患肢，有利于降低血管的压力，有利于渗出液、淋巴液的回流，组织压力的降低可自发减轻小腿的肿胀及疼痛，当患者卧床或行走时，都应维持患肢抬高体位，患者卧床时，使用枕头抬高患肢是一种安全舒适的方法，注意抬高患肢时，不要过度屈曲膝关节，以免妨碍静脉回流。禁止患侧卧位，防止皮瓣受压或牵拉，避免皮瓣痉挛导致皮瓣缺血坏死。特别是熟睡患者，注意保持体位，同时向患者解释体位固定的重要性，使其密切配合治疗，及时纠正不正确姿势。
- 3.肿胀护理：局部包扎固定，保护肢体，避免活动时损伤皮瓣，引起疼痛，包扎不宜过紧以防压迫，术后护理操作动作轻柔，如注射、输液、换药等，尽量减轻疼痛。予以舒巴坦祛疤凝胶涂至患处每天两次。下肢可采用弹力绷带，以减少静脉血液淤留，抑制疤痕增生。



知识缺乏

1.加强相关专业知识的宣教

2.病人及家属对所患疾病有一定认知.



潜在并发症

- 感染：1.注意环境清洁，定时空气消毒，保持病房空气新鲜，温湿度适宜。2.及时换药，保持伤口敷料清洁干燥；及时清除创面上的坏死组织、脓液和异物，保护和促进伤口组织的生长。给予饮食指导，嘱其进食高蛋白、高热量、高维生素饮食，增强抵抗力以利于组织恢复。同时加强基础护理，预防压疮。



康复治疗

■ 目标：

- 1、减轻疾病与痛苦
- 2、加速软组织损伤的修复，减少并发症及后遗症的发生
- 3、恢复伤前日常生活活动能力，提高生活自理能力
- 4、恢复和改善职业劳动能力
- 5、帮助患者进行心理调整，乐观面对疾病

以上内容仅为本文档的试下载部分，为可阅读页数的一半内容。如要下载或阅读全文，请访问：<https://d.book118.com/088134141045006052>