

# 肺泡蛋白沉积症护理查房

---





# 【病历汇报】

- **病情** 患者男性，53岁，因反复咳嗽、咳痰、活动后气促1年，再发加重10天入院。患者自述1年前开始无明显诱因出现咳嗽、咳痰，呈间断性咳嗽、咳痰，为白色黏液痰或白色泡沫痰，无发热、盗汗等症状。活动后气促，爬上二楼即感气促不适，无胸闷、胸痛、心悸及夜间阵发性呼吸困难，曾多次在当地医院住院，诊断为“肺部感染”，给予输液、抗感染、止咳等对症治疗（具体用药不详），咳嗽、咳痰症状能缓解，但症状反复。

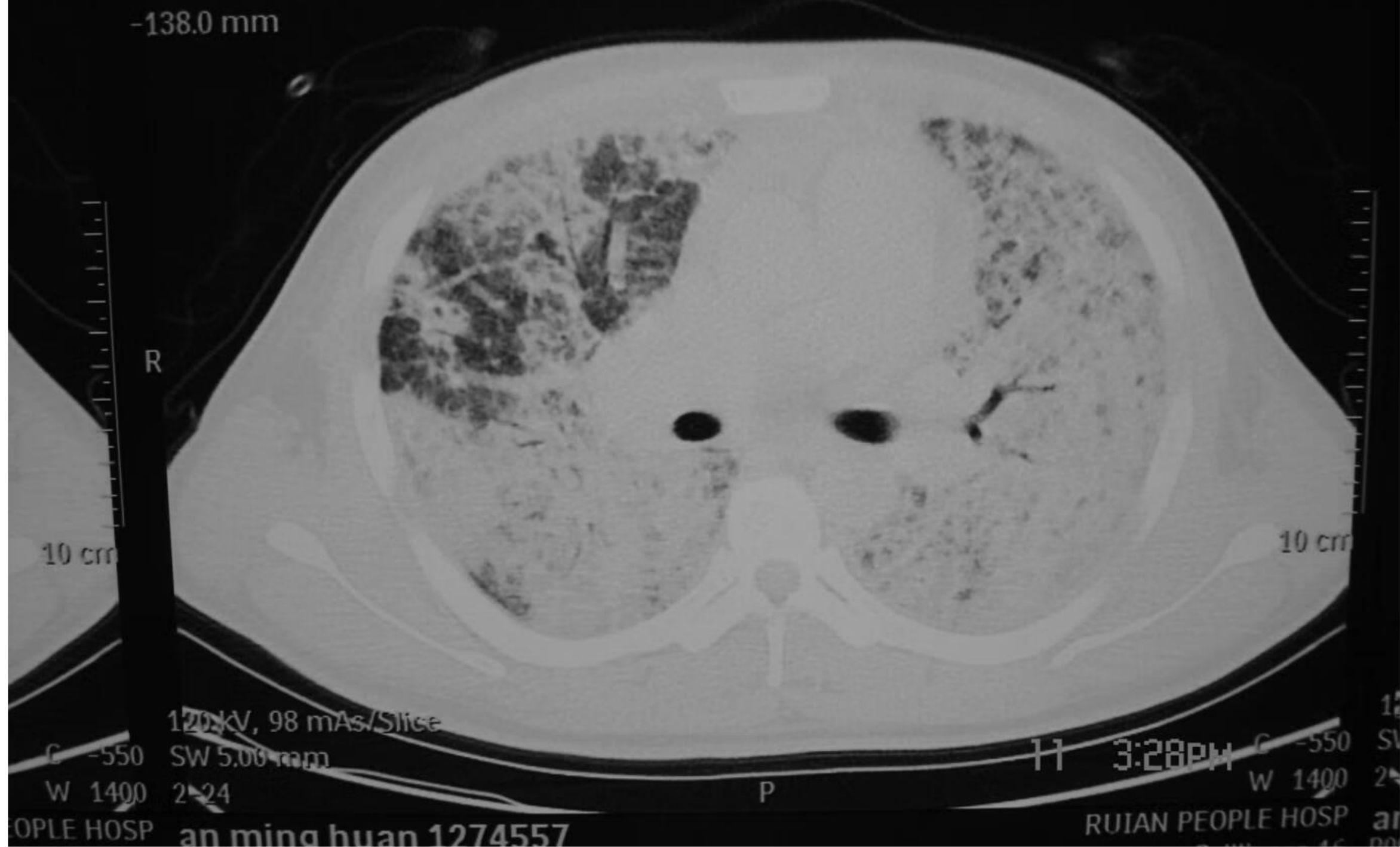
- **入院10天前呼吸困难加重，为求进一步诊治入我院，门诊以“呼吸困难查因”收入我科。患者自起病以来精神、睡眠、食欲欠佳，大小便正常，体重下降。患者既往吸烟二十余年，每天约1包，无环境粉尘等长期接触史，生活较规律，无性病、冶游史。**

- **护理体查** T36.5℃，P76次/分，BP140/85mmHg，R26次/分，SpO<sub>2</sub>90%。神志清楚，自主体位，查体合作，杵状指，全身浅表淋巴结无肿大，气管位置居中，胸廓无畸形，双侧语颤正常，叩诊呈清音，左下肺呼吸音稍粗，无干湿啰音，心律齐、无杂音，腹部平坦，无压痛及反跳痛，肝、脾未触及，脊柱、四肢无畸形。双下肢不肿，病理反射未引出。

- **辅助检查** 血常规示WBC $11.0 \times 10^9/L$  , N88% ; 动脉血气分析示pH 7.42 , PaCO $237\text{mmHg}$  , PaO $256\text{mmHg}$  , SaO $290\%$  ; 肺功能提示弥散功能中重度障碍 ; 行支气管镜检 , 肺泡灌洗液呈乳糜状 , 送检过碘酸雪夫 ( PAS ) 染色阳性 , 同时右肺下叶外后基底段行支气管肺活检术 ( TBLB ) , 病理回报示送检肺组织慢性炎性改变 ;

- **病理切片为TBLB组织2块，肺泡间隔结构尚可，肺泡腔内少量粉染匀质物渗出，PAS（+）、六胺银（-）、黏液卡红（-）；综上所述，考虑为肺泡蛋白沉积症；胸部X线片及胸部CT表现为双肺对称性斑片状模糊阴影，以中下肺野为显著；胸部平扫增强+高分辨率CT（HRCT）示双肺病变，考虑肺蛋白质沉积症（图1-4）。**

-138.0 mm



R

10 cm

10 cm

120 kV, 98 mAs/Slice

C -550 SW 5.00 mm

W 1400 2-24

11 3:28PM

C -550 SW

W 1400 2-

OPLE HOSP an ming huan 1274557

RUIAN PEOPLE HOSP



- **入院诊断 肺泡蛋白沉积症；肺部感染；I型呼吸衰竭。**
- **目前主要的治疗措施**
- **①吸氧：予以氧气面罩6L/min吸氧，氧饱和度能维持在以上。**
- **②抗感染：头孢吡肟2.0g，静滴，2次/日；左氧氟沙星0.4g，静滴，1次/日。病因治疗：重组人粒细胞巨噬细胞集落刺激因子**

- ③**100 $\mu$ g**，皮下注射，1次/日。
- ④**止咳化痰**：细辛脑16mg，静滴，2次/日；乙酰半胱氨酸片0.6g，口服，2次/日。
- ⑤**持续心电监护**，准确记录24h出入量，下病危通知书。
- ⑥**感染控制后行全肺灌洗术**（应征求患者及家属同意）。



# 【护士长提问】

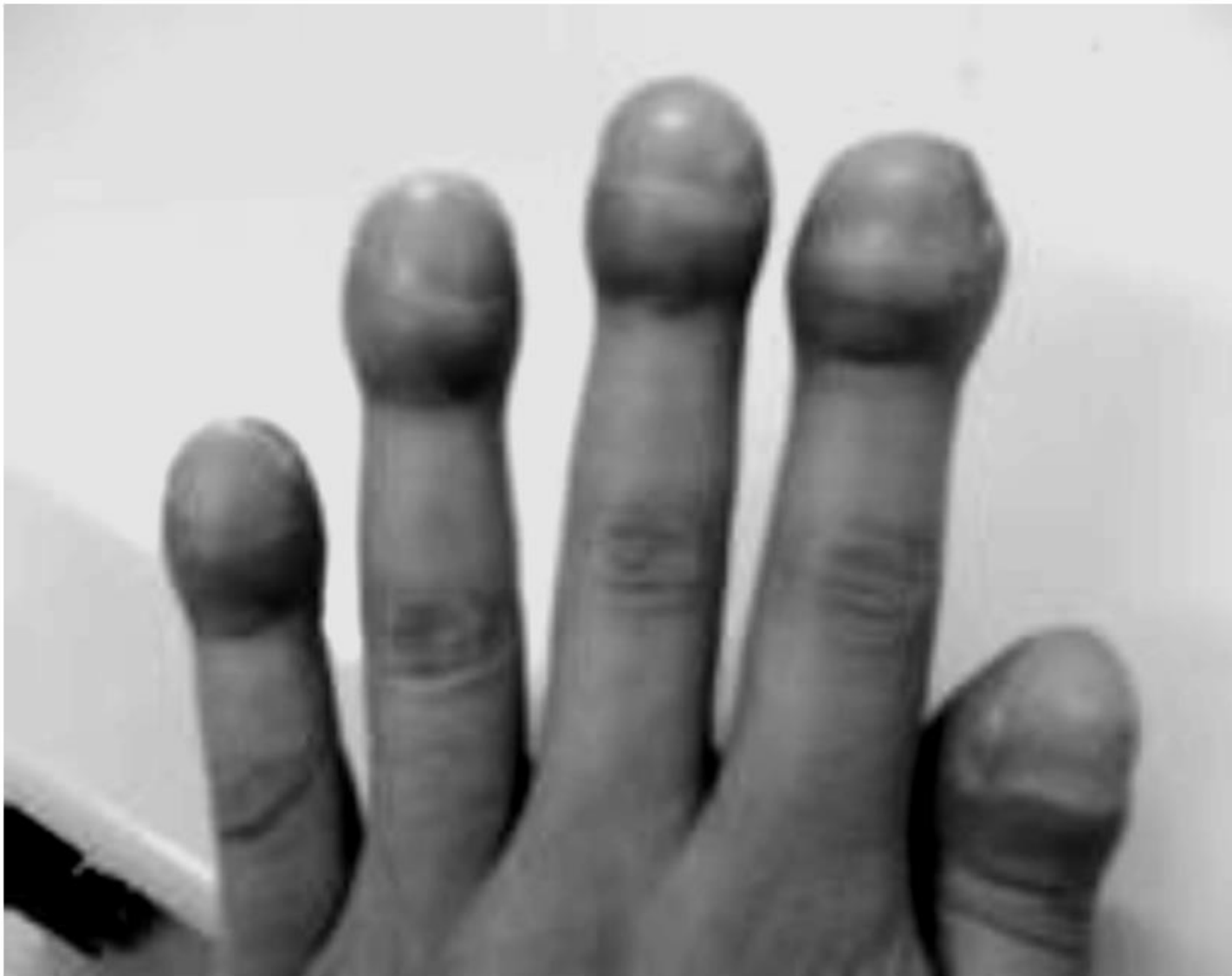**何谓肺泡蛋白沉积症？为什么肺泡蛋白沉积症会引起低氧血症？**

- 答：肺泡蛋白沉积症（PAP）是一种病因及发病机制未明、组织学特征为肺泡腔内及终末呼吸性细支气管内堆积过量的PAS染色阳性的磷脂蛋白样物质为特征的弥漫性肺部疾病。由于肺泡中沉积大量这类蛋白样物质，从而影响肺泡的气体交换，导致呼吸困难、低氧血症等。分为原发性PAP和继发性PAP两大类。**

## 什么是杵状指？它是如何形成的？

- **答：杵状指又叫槌状指，即手指外形像棒槌，指端膨大（图1-5）。多因组织缺氧、代谢障碍及中毒造成指端组织增生所致。在呼吸系统常由慢性组织缺氧所致。**

图1-5 杵状指



## 肺泡蛋白沉积症的临床表现有哪些？

- **答：肺泡蛋白沉积症起病隐匿，患者相对轻微的症状与严重的影像学表现或肺功能障碍往往不相符合，缺乏特异性的临床表现。部分患者没有症状，部分表现为渐进性劳力性呼吸困难和咳嗽，往往合并呼吸系统感染后出现发热、咳黄痰而就诊。少数患者可出现消瘦、乏力、胸痛和咯血。**

## 诊断肺泡蛋白沉积症的主要依据是什么？

- **答：行支气管镜肺活检获得的组织病理学结果是确定诊断的“金标准”。患者肺功能检查提示弥散功能中重度障碍；行支气管镜检：肺泡灌洗液呈乳糜状，送检过碘酸雪夫（PAS）染色阳性，再加上病理学检查结果，以及患者的胸部X线片及胸部CT表现，即可确诊。患者还出现难以纠正的低氧血症，也支持这一诊断。**



## 目前治疗肺泡蛋白沉积症最有效的方法是什么？

- **答：全肺灌洗术是目前治疗中重度肺泡蛋白沉积症的标准治疗方法，它可以安全、有效地机械清除肺泡内蛋白样沉积物，提高肺泡巨噬细胞的活力，恢复肺通气功能。早期原发性的PAP患者可以使用重组人粒细胞巨噬细胞集落刺激因子。**

**为什么肺泡蛋白沉积症患者可以使用重组人粒细胞巨噬细胞集落刺激因子？**

- 答：原发性PAP为一种自身免疫性疾病，能够产生对抗粒细胞巨噬细胞集落刺激因子（GM-CSF）的抗体，使用GM-CSF后可以使此种抗体的滴度降低，恢复巨噬细胞对肺泡表面活性物质的清除和再利用能力，症状明显好转，血气分析和肺功能得到改善。**

以上内容仅为本文档的试下载部分，为可阅读页数的一半内容。如要下载或阅读全文，请访问：  
<https://d.book118.com/095244340200011140>