


WORK SUMMARY AND PLAN

2023



- 胸廓视诊
- 肺部触 诊
- 胸廓肺部听 诊
- 胸廓肺部叩 诊
- 胸廓肺部触诊案例分析

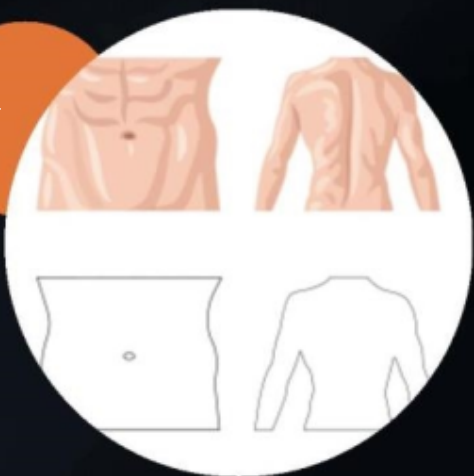






胸廓形状

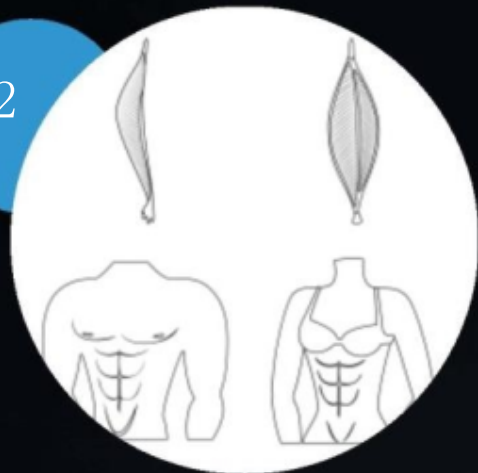
01



胸廓对称性



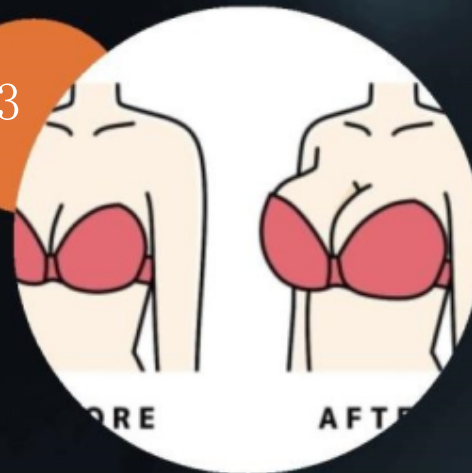02



胸廓轮廓



03

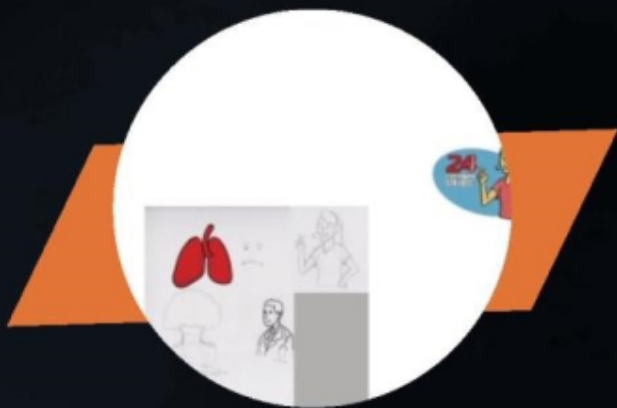

胸廓宽度与深度







胸廓活动度




呼吸运动



腹式呼吸



胸式呼吸

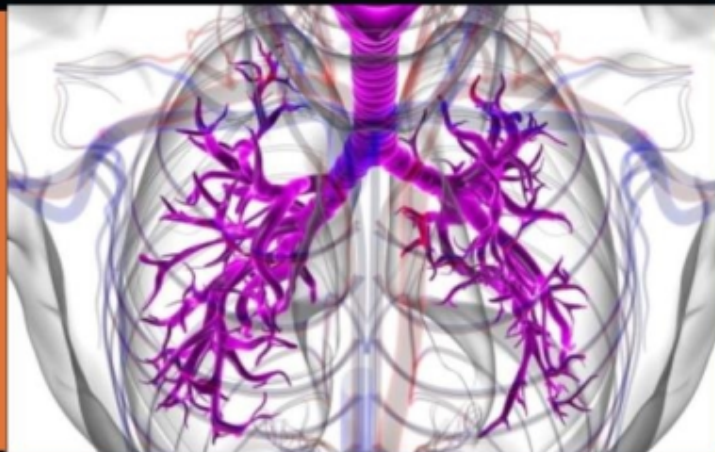



胸壁静脉

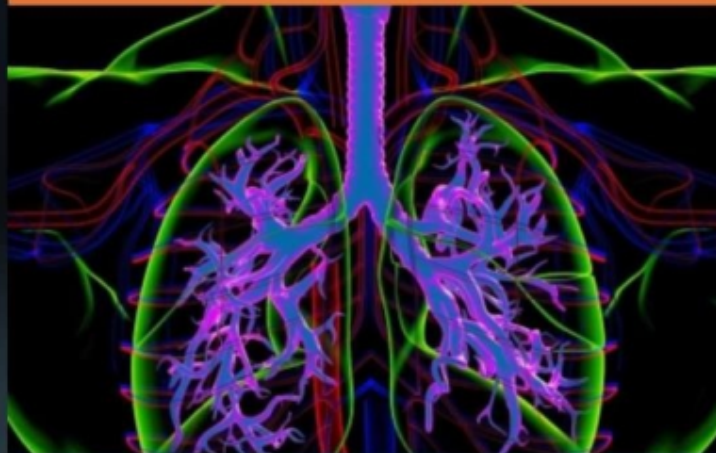静脉曲张

观察胸壁静脉有无曲张，扩张或怒张。



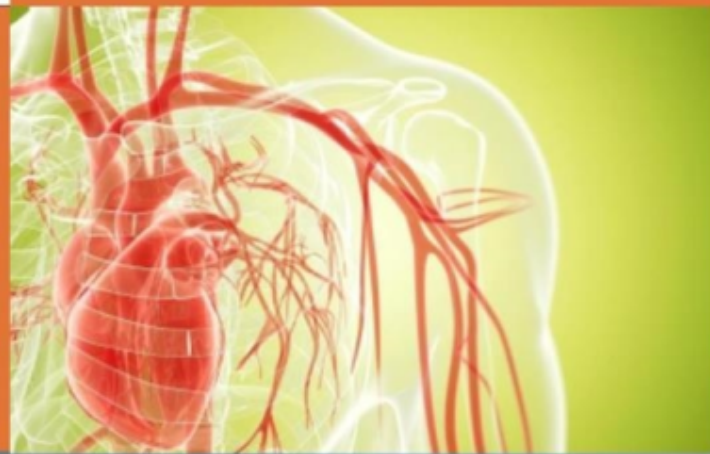
静脉颜色

观察静脉的颜色，判断有无淤血或充血。



血流方向

注意静脉血流的方向是否正常，有无逆流现象。







呼吸频率

正常呼吸频率



呼吸频率增快



呼吸频率减慢



呼吸音



正常呼吸音



异常呼吸音

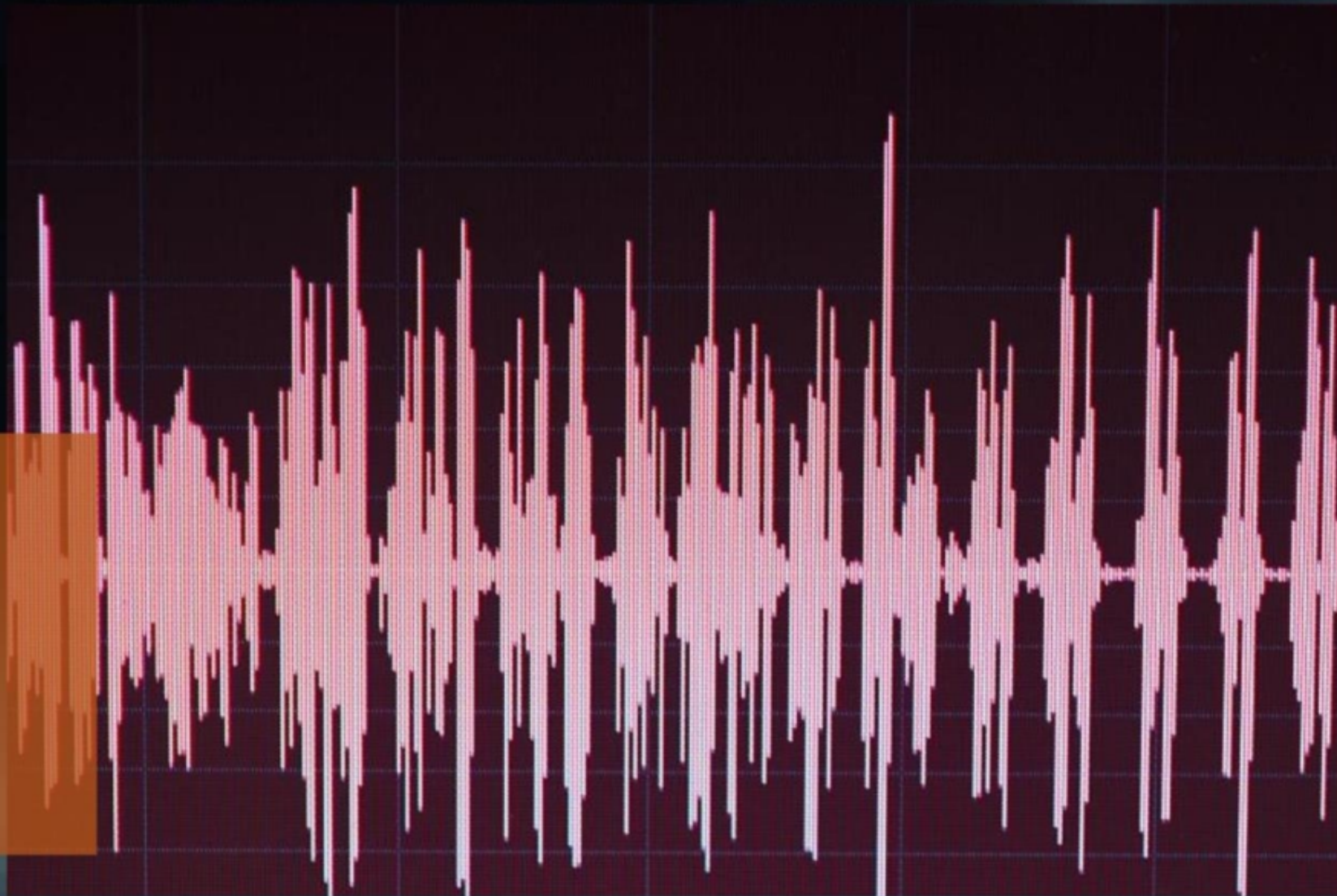

语音共振

语音共振增强

语音共振减弱或消失

语音共振减弱或消失可能表明存在下颌短小、舌根后坠、喉部肿瘤或异物等。





以上内容仅为本文档的试下载部分，为可阅读页数的一半内容。如要下载或阅读全文，请访问：
<https://d.book118.com/138073021055006073>