

乳腺疾病

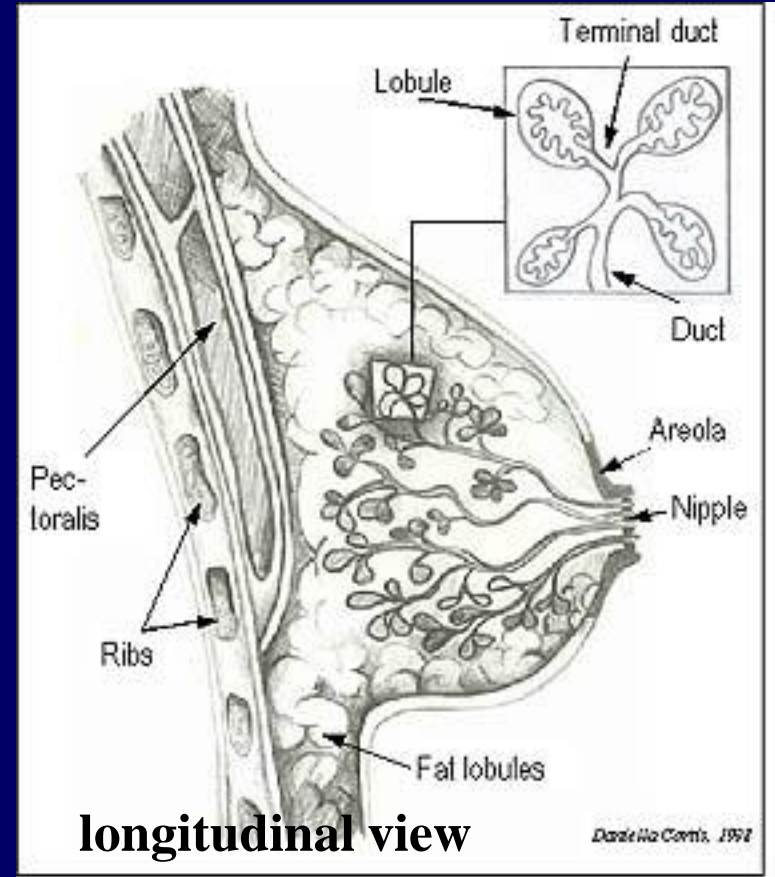
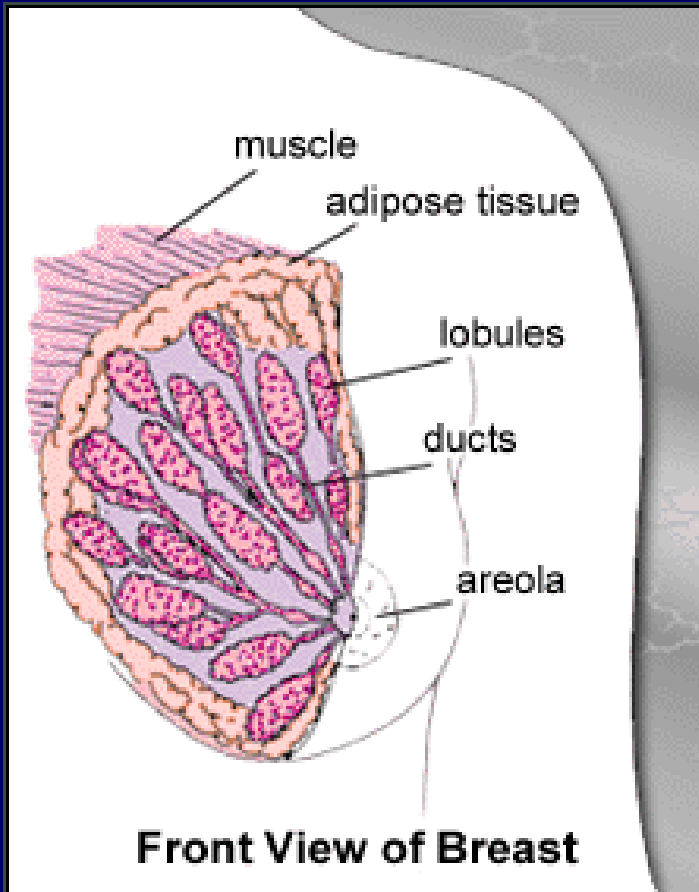
中山大学附属第三医院乳腺外科

刘仁斌

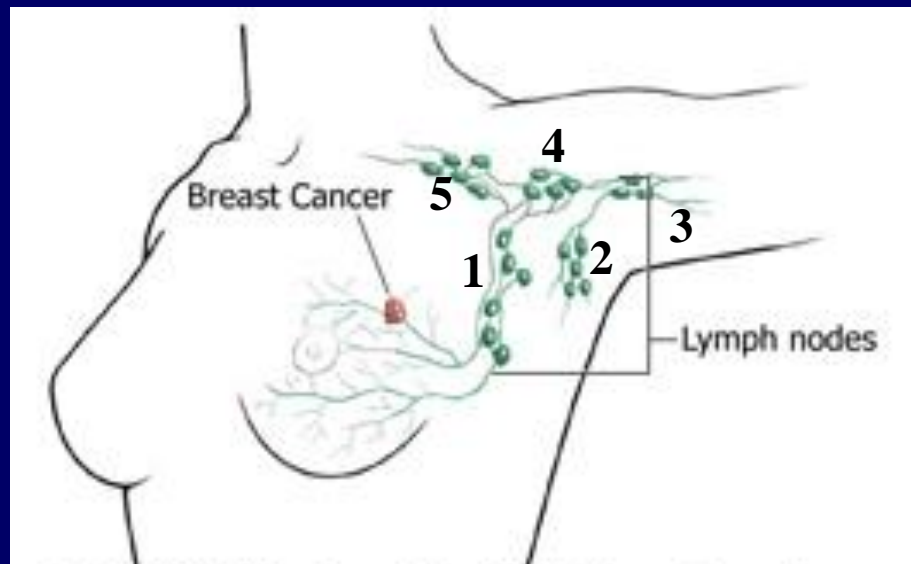
授课内容

- 解剖
- 诊断方法
- 乳腺疾病
 1. 肿瘤: 良性, 恶性
 2. 乳腺炎
 3. 囊性增生

解剖



腋窝淋巴结



(1) 前组或胸肌组 (腋窝前壁)

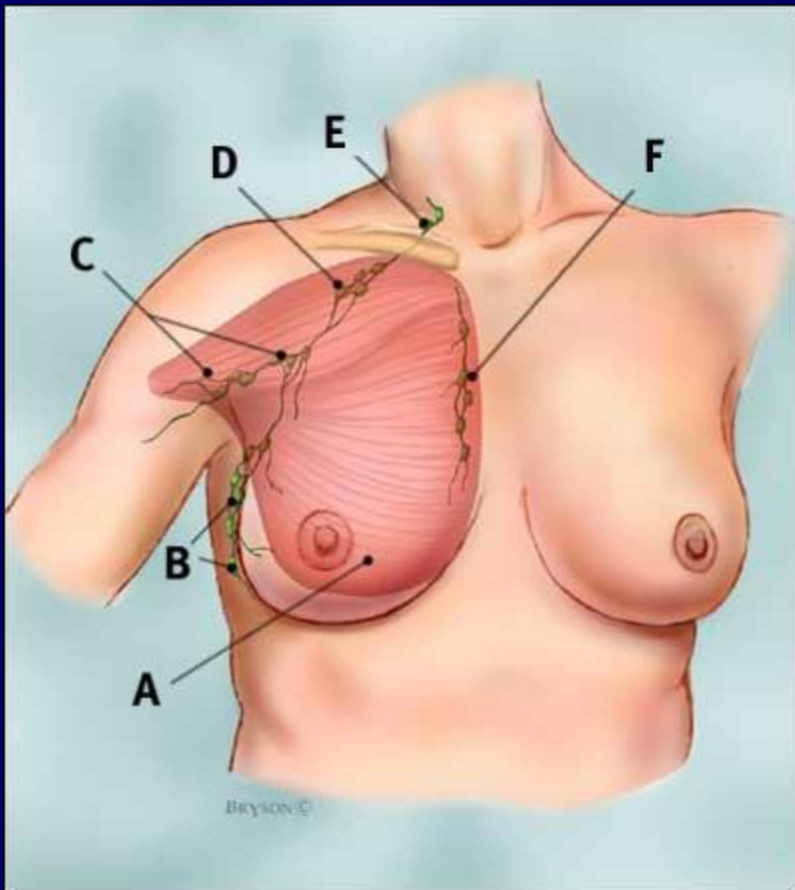
(2) 肩甲下组 (腋窝后壁)

(3) 外侧组 (腋窝外侧壁)

(4) 中央组 (腋窝中央)

(5) 尖组 (锁骨下腋窝入口)

淋巴引流



A. 胸大肌

B. level I

C. level II

D. level III

E. 锁骨上淋巴结

F. 内乳淋巴结

乳腺疾病的诊断方法

- 相关病史
- 症状
- 体格检查
 - 视诊
 - 触诊
- 乳头溢液
- 影像学: 乳房照片, 超声, MRI
- 活检: 细针穿刺, 核心针穿刺, 手术

相关病史

1. 月经状况

初潮, 月经不规则, 绝经

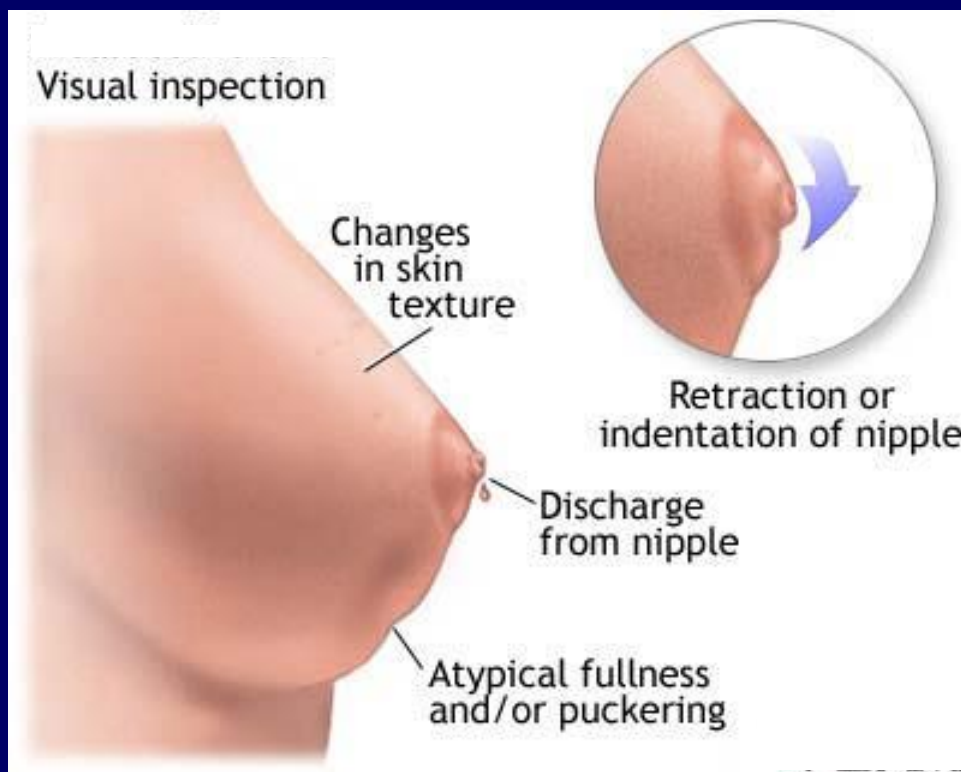
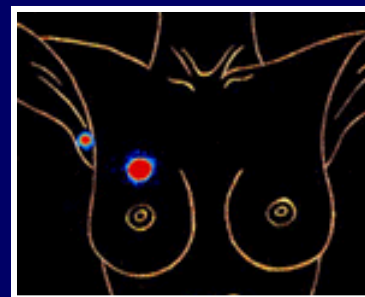
2. 妊娠, 哺乳

3. 既往疾病: 对侧乳腺疾病, 卵巢疾病

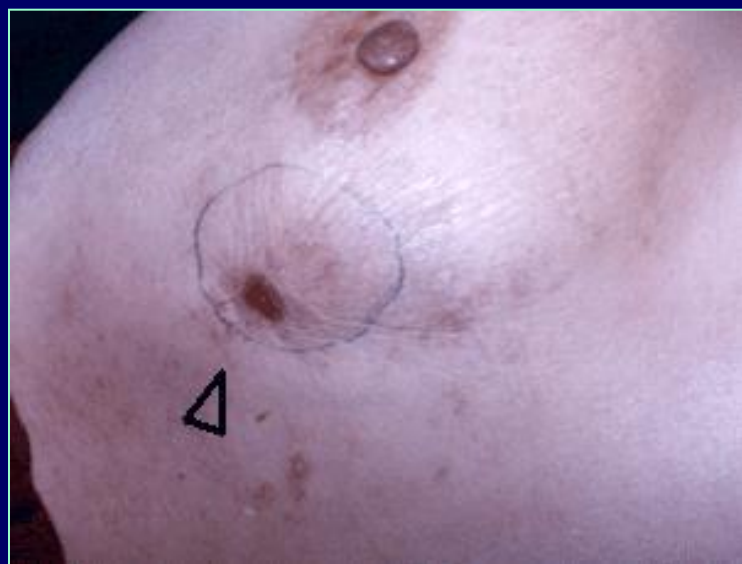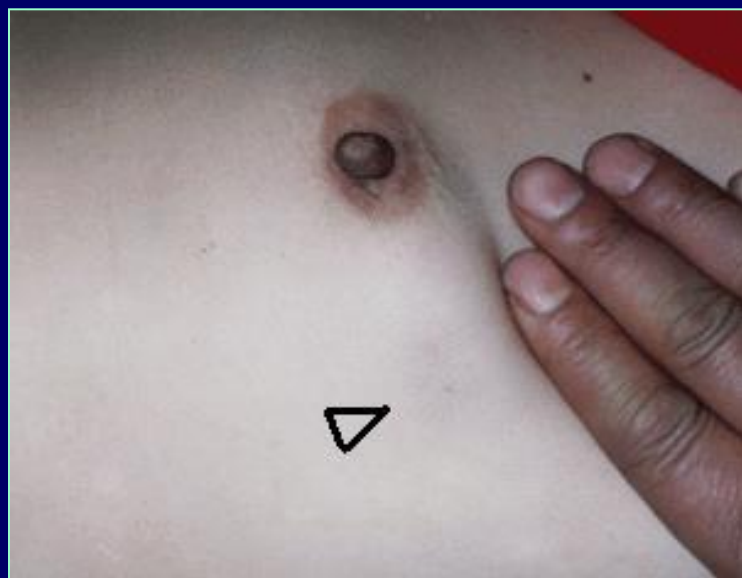4. 家族史

视诊

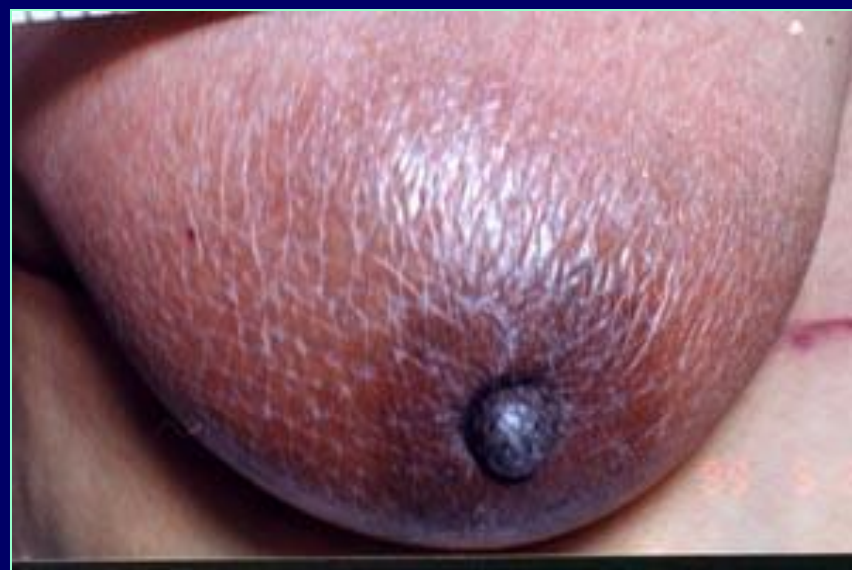- 对称性
- 皮肤改变: 酒窝征, 桔皮征
- 乳头改变



诊断方法

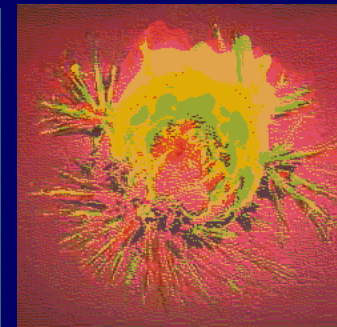
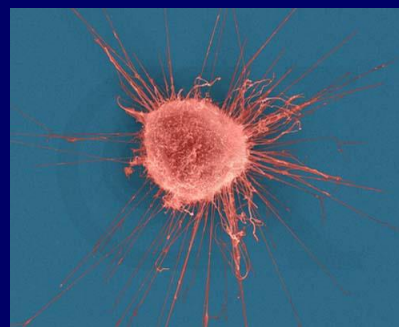
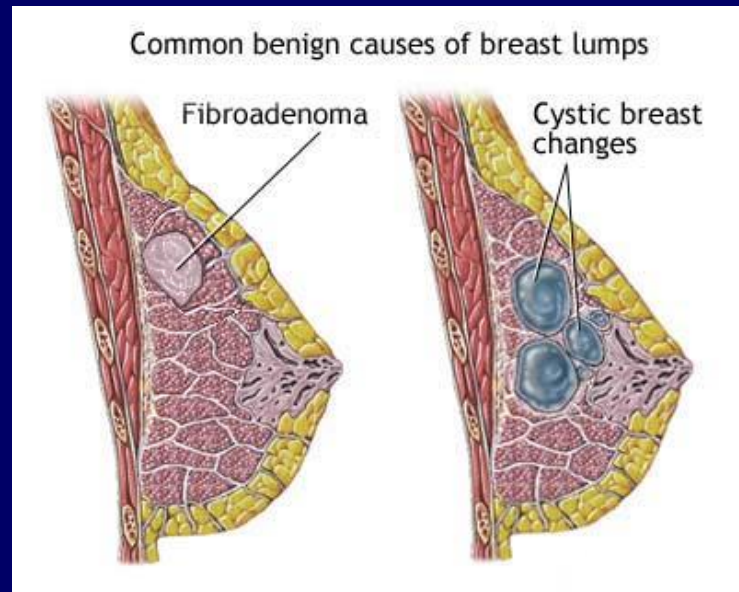
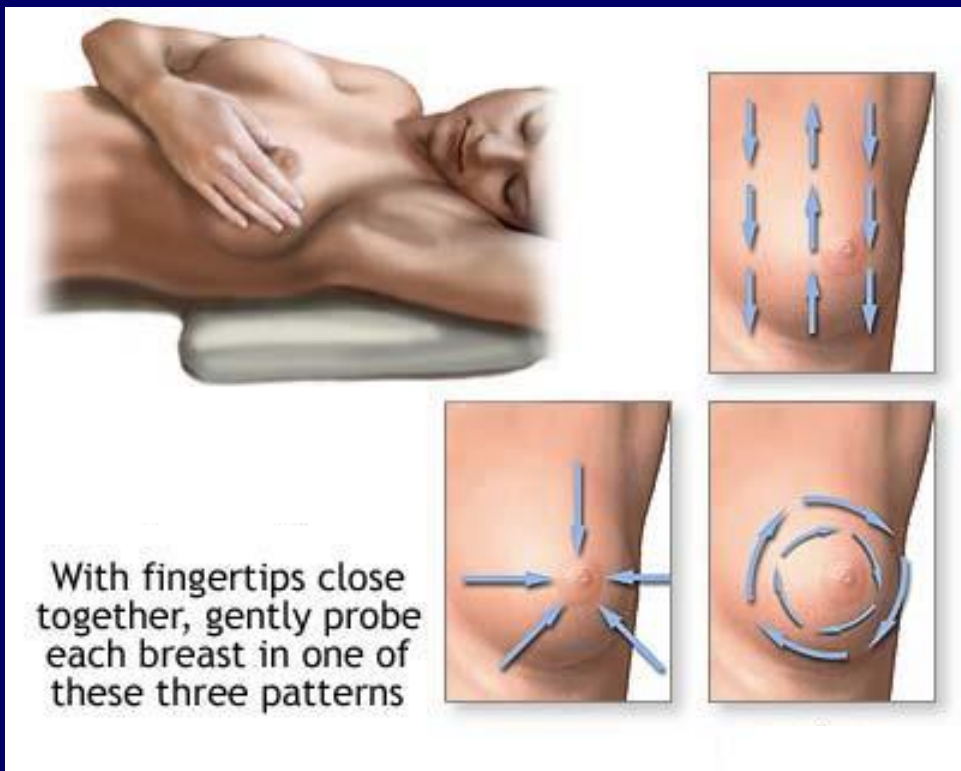


酒窝征

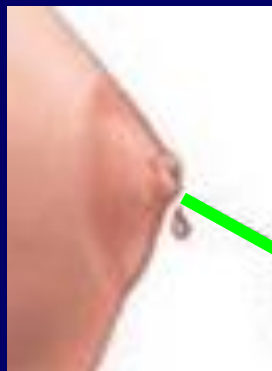

桔皮征

触诊



肿块部位, 大小, 形状, 边界, 质地, 活动度



乳头溢液

何侧: 单侧, 双侧

来源: 单导管, 或多导管

颜色: 清亮, 白色, 黄色, 血性, 或混合性

年龄与肿块的相关性

乳腺影像学检查

1. 超声检查
2. 乳房钼靶照片
3. MRI
4. 热像学检查



与癌症斗争多年的坚强女子



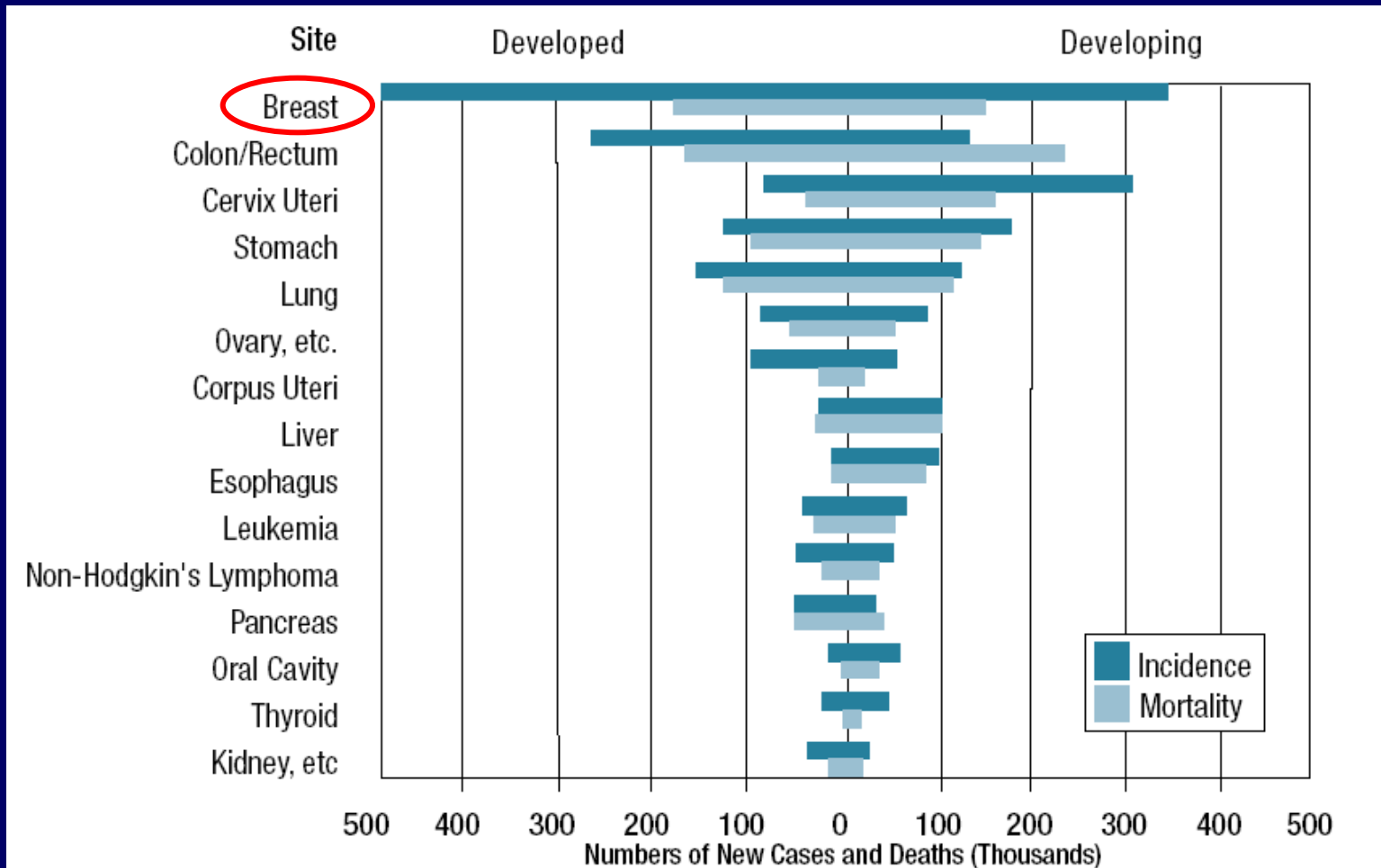
2011 年查出患有乳腺癌
接受了乳房切除手术
身体恢复健康
直至 2014 年 12 月癌细胞
转移到大脑以及肺部。

2015年1月16日 在深圳去世

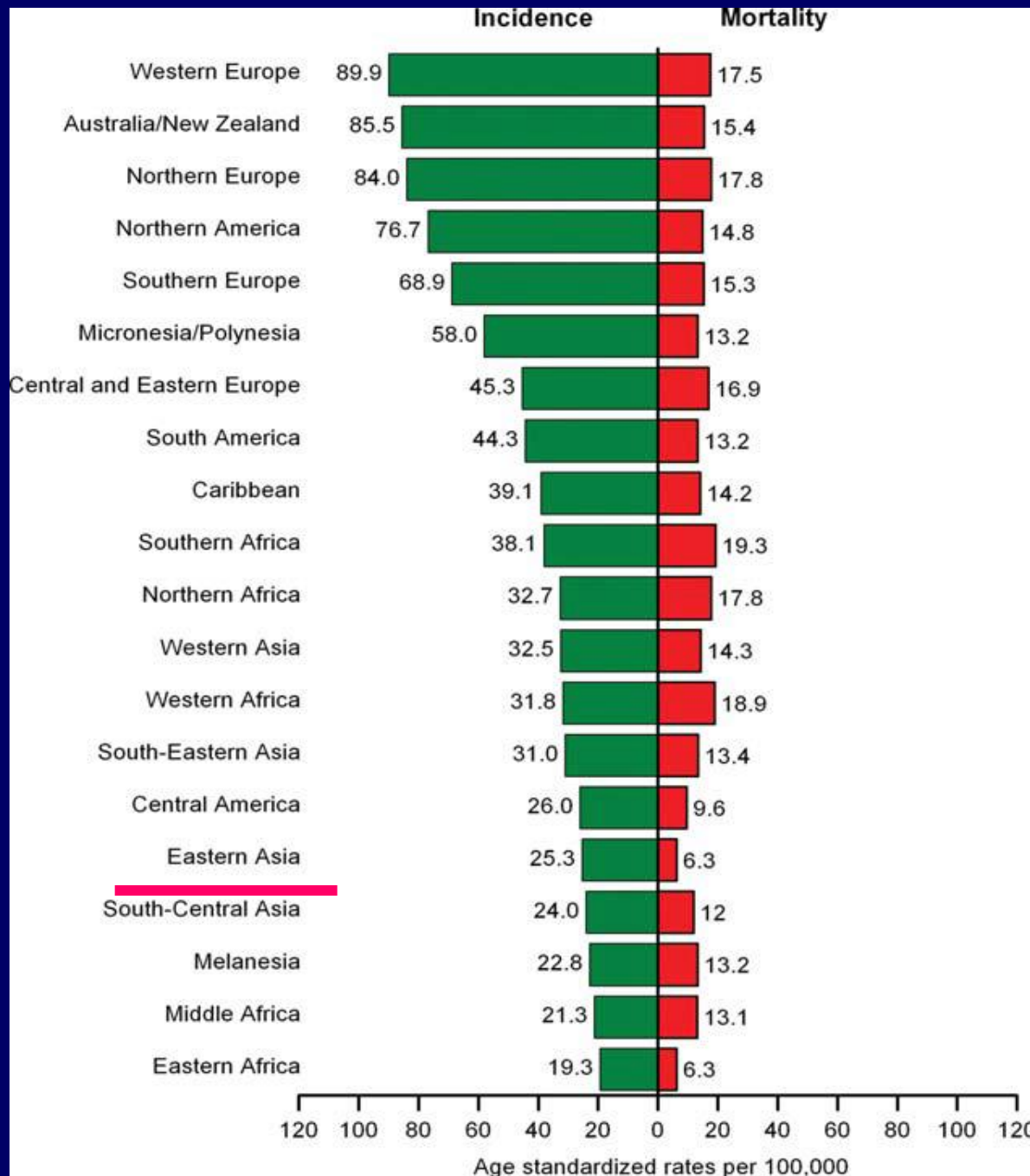


乳腺癌

发病率: 妇女中发病率最高的恶性肿瘤



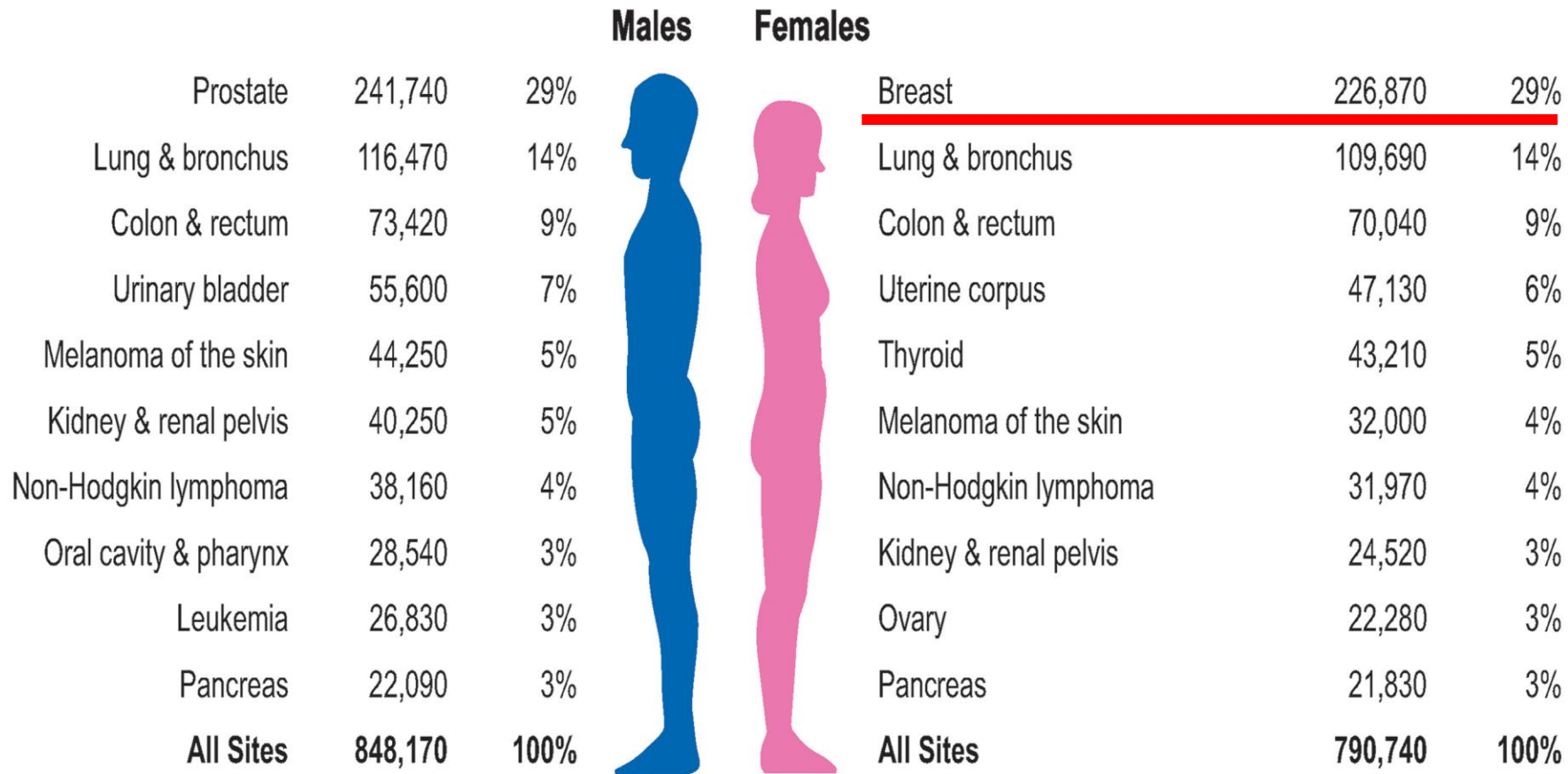
乳腺癌



Breast Cancer Incidence and Mortality Rates by World Area.

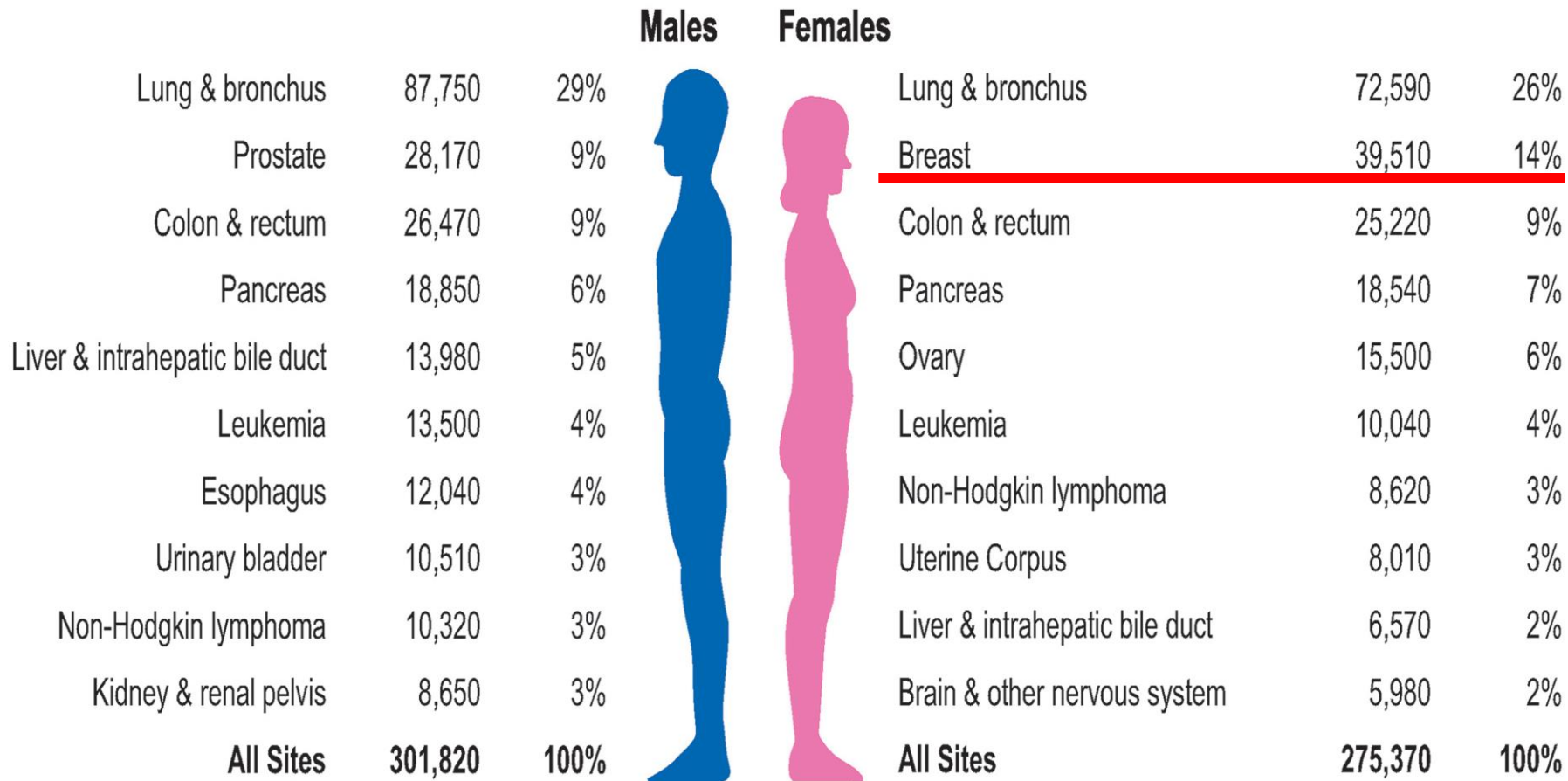
全球十大肿瘤发病情况

Estimated New Cases*

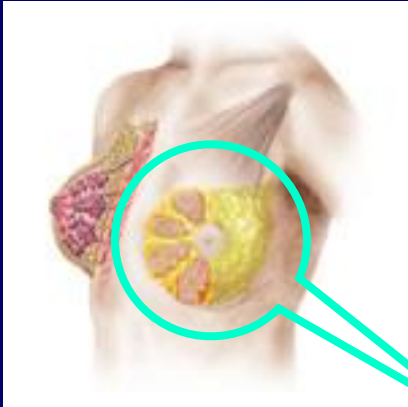

全球十大肿瘤发病情况

Estimated Deaths



乳腺癌发生的部位



内上

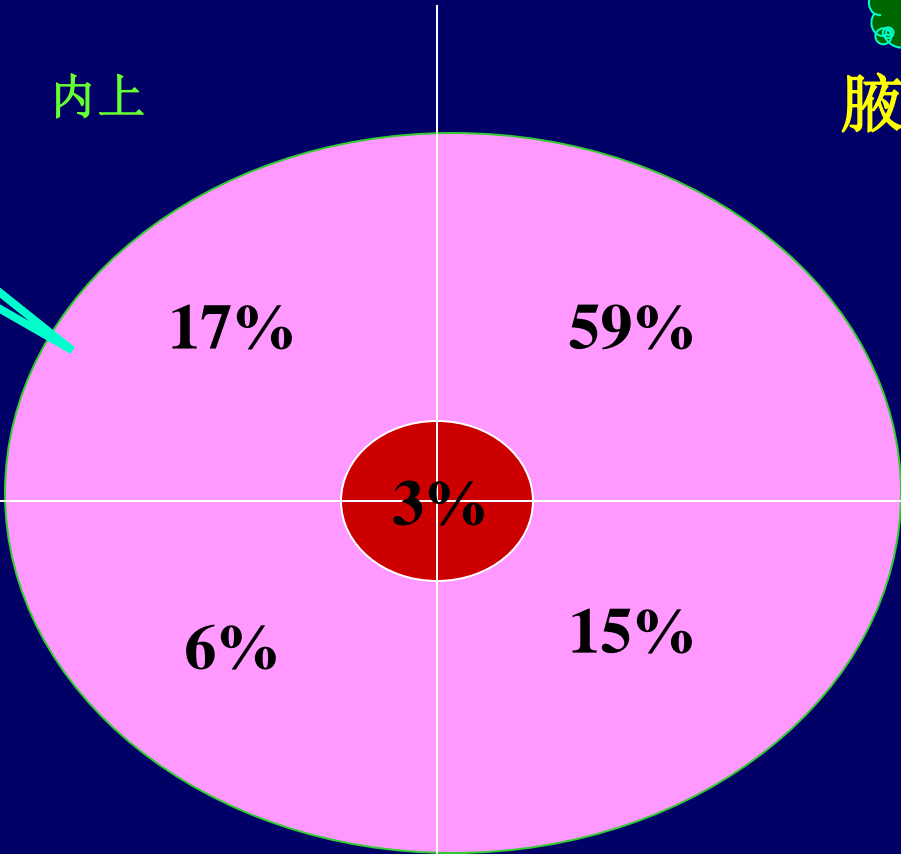


腋窝

外上

外下

内下



乳癌发生的高危因素

1. 乳癌家族史
2. **BRCA1** 和 **BRCA2** 基因
3. 较长的生殖周期 (绝经晚)
4. 肥胖
5. 不生育
6. 初次妊娠较晚
7. 不典型上皮增生
8. 既往乳癌病史
9. 既往子宫内膜癌病史

乳癌分期

分期	定义	5年生存率 (%)	7年生存率 (%)
0	原位癌 (DCIS, LCIS)	100	100
I	肿瘤大小 2 cm 及以下, 无局部及远处转移	98	92
II	2 cm-5 cm, 局部淋巴结侵犯, 但无远处转移, 或 >5 cm, 无局部及远处转移	81	71
III	不计大小, 肿瘤侵犯皮肤、胸肌、胸壁、腋窝或内乳淋巴结, 但无远处转移	52	39
IV	不计大小和局部侵犯情况, 有远处转移	16	11

诊断方法

👉 相关病史

👉 症状

👉 体格检查

视诊

触诊

👉 乳头溢液

👉 影像学:

乳房照片, 超声,

MRI

👉 活检: 细针穿刺,

核心针穿刺, 手术

👉 相关病史：月经、生育、生活环境

👉 症状：肿块

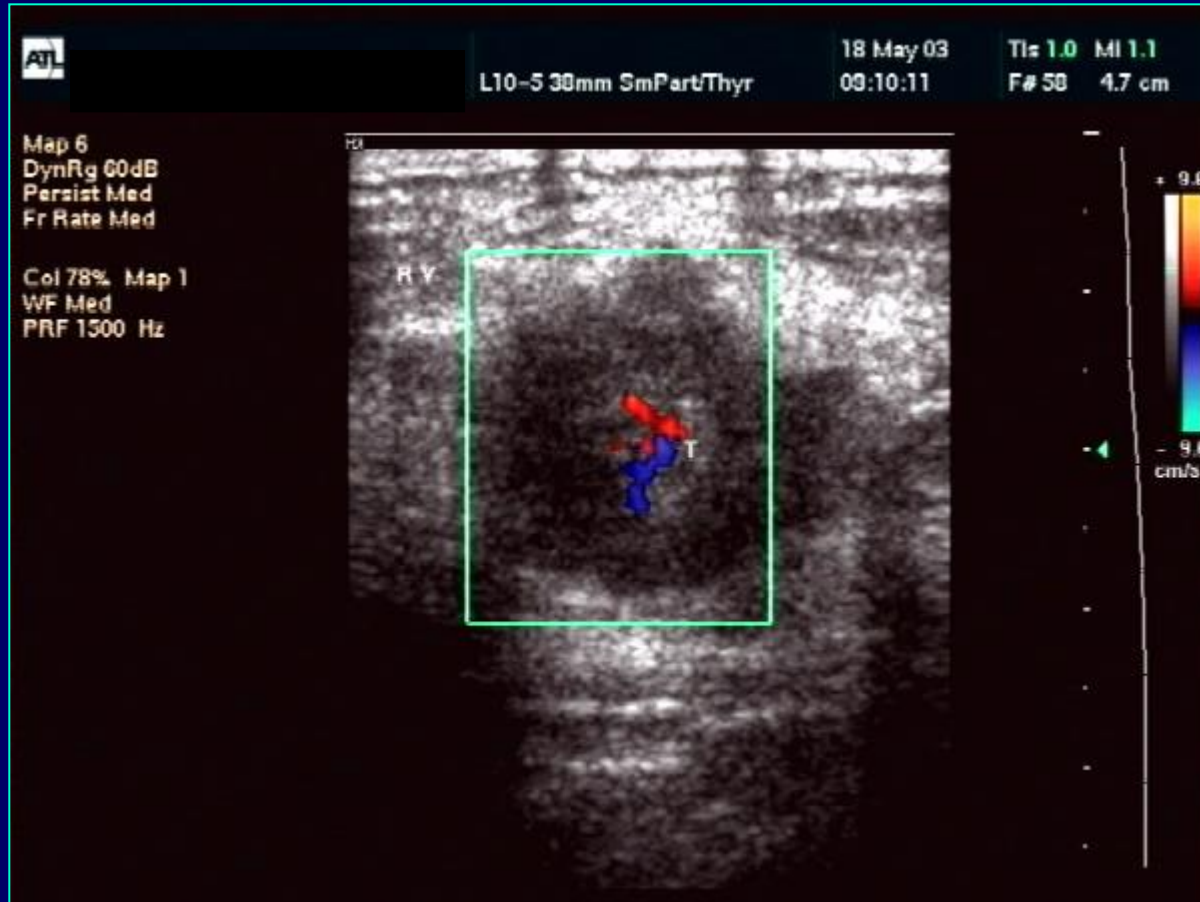
👉 体格检查

视诊：

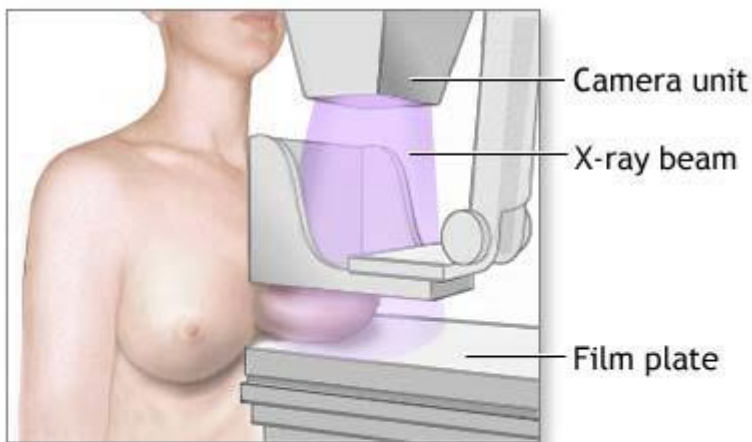
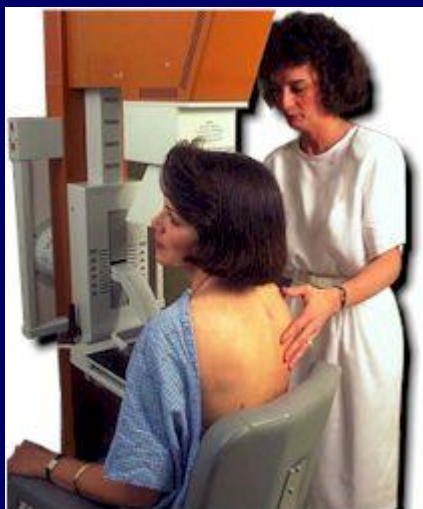
触诊：

👉 乳头溢液：血性

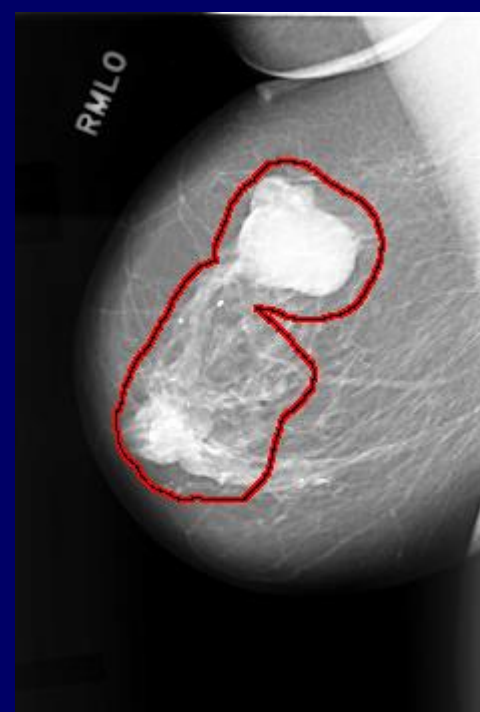
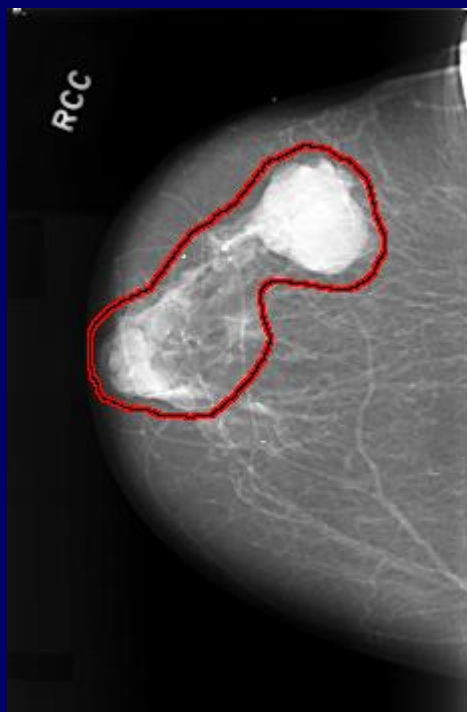
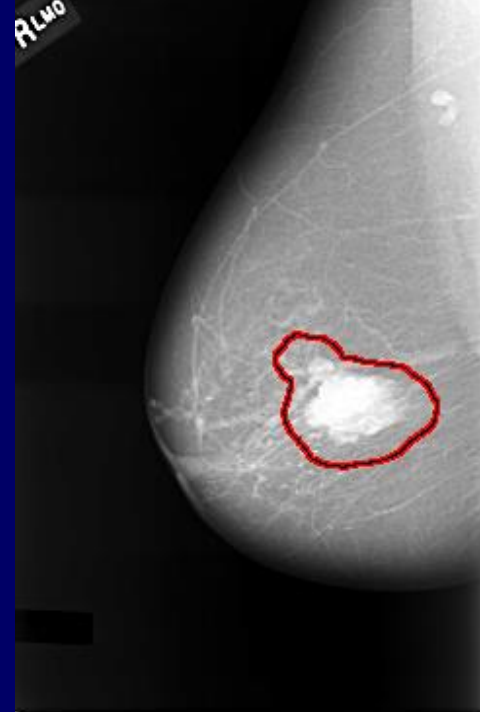
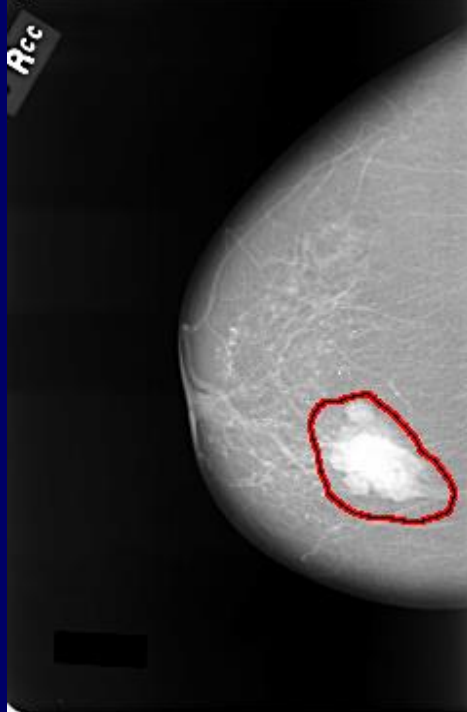
B超



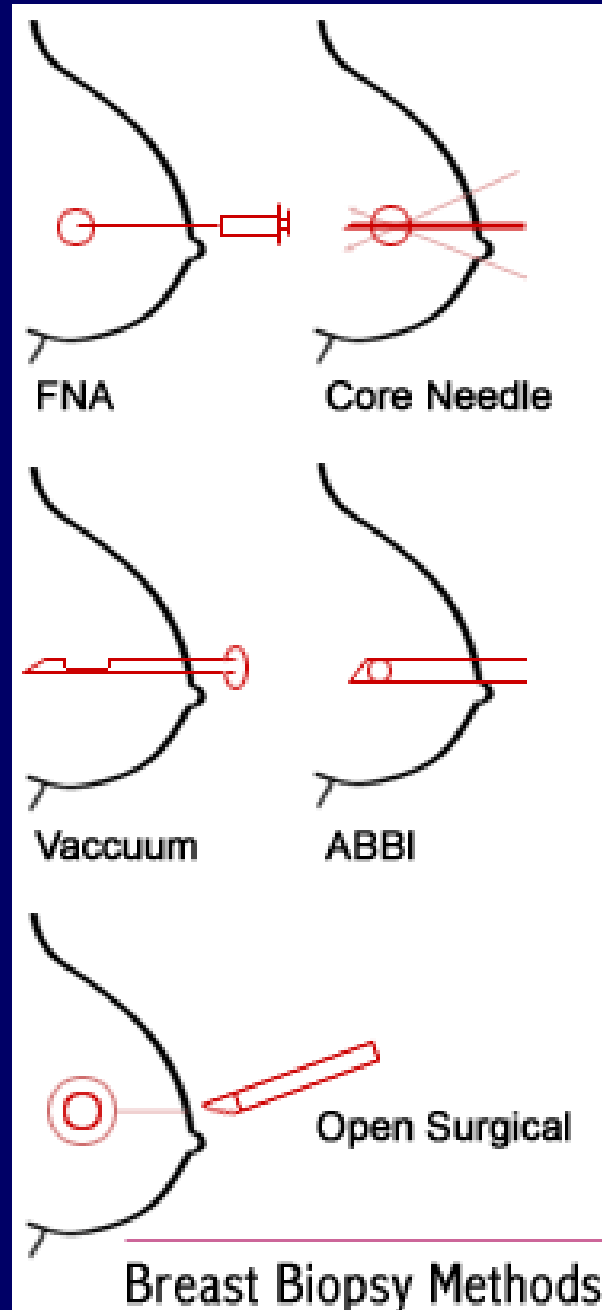
钼靶照片



In mammography, each breast is compressed horizontally, then obliquely and an x-ray is taken of each position

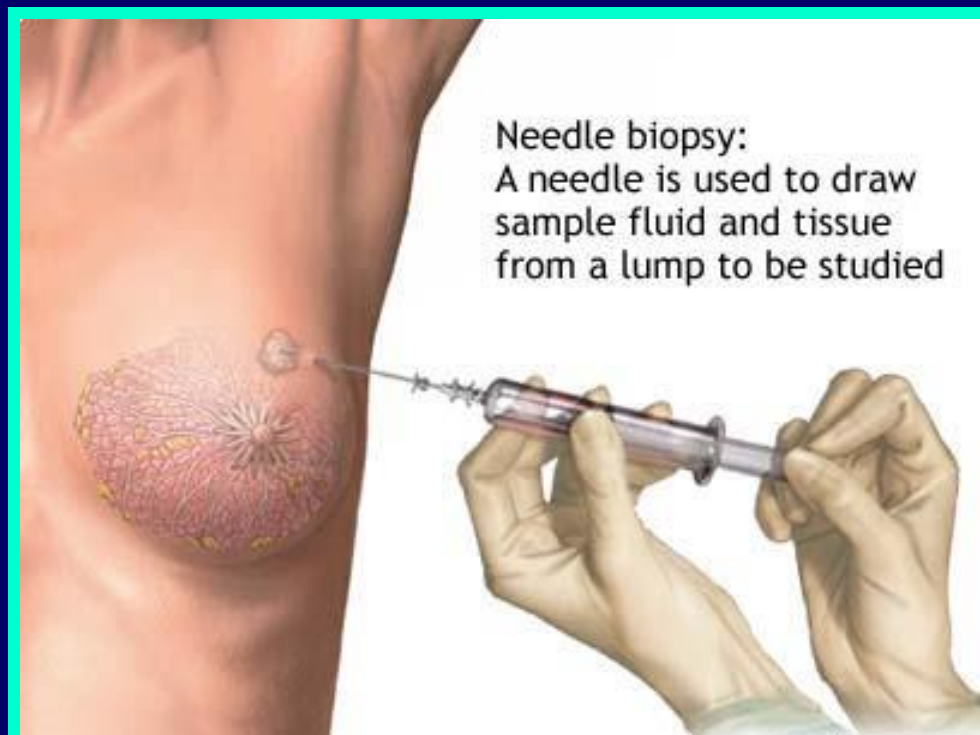


活检



活检

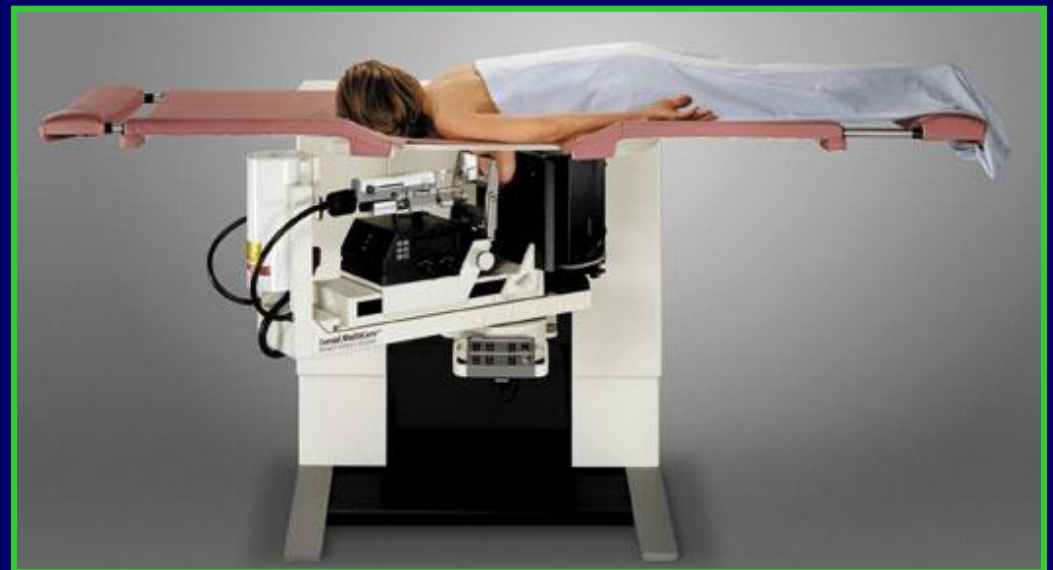
穿刺活检



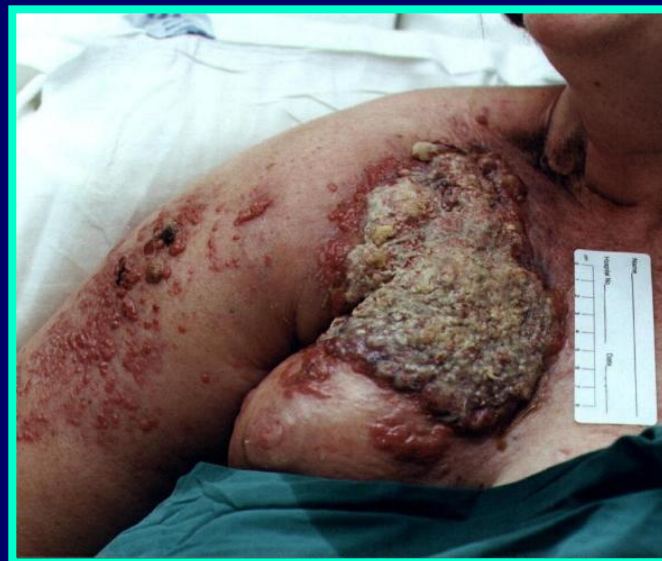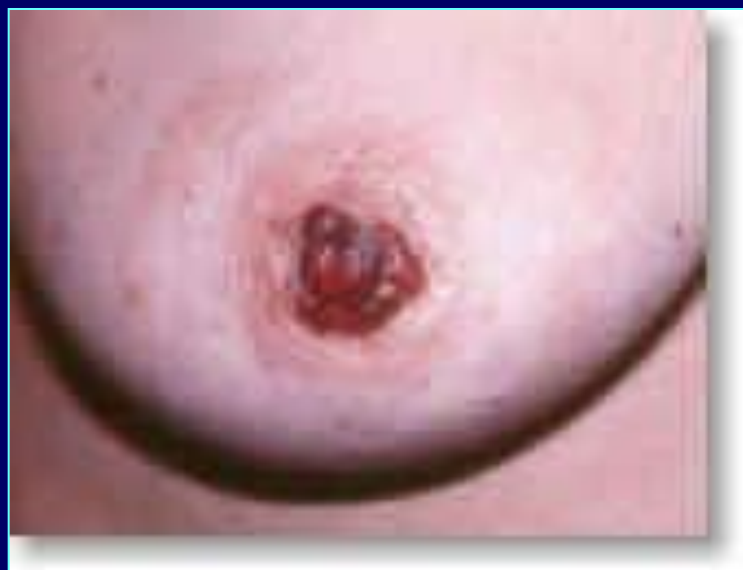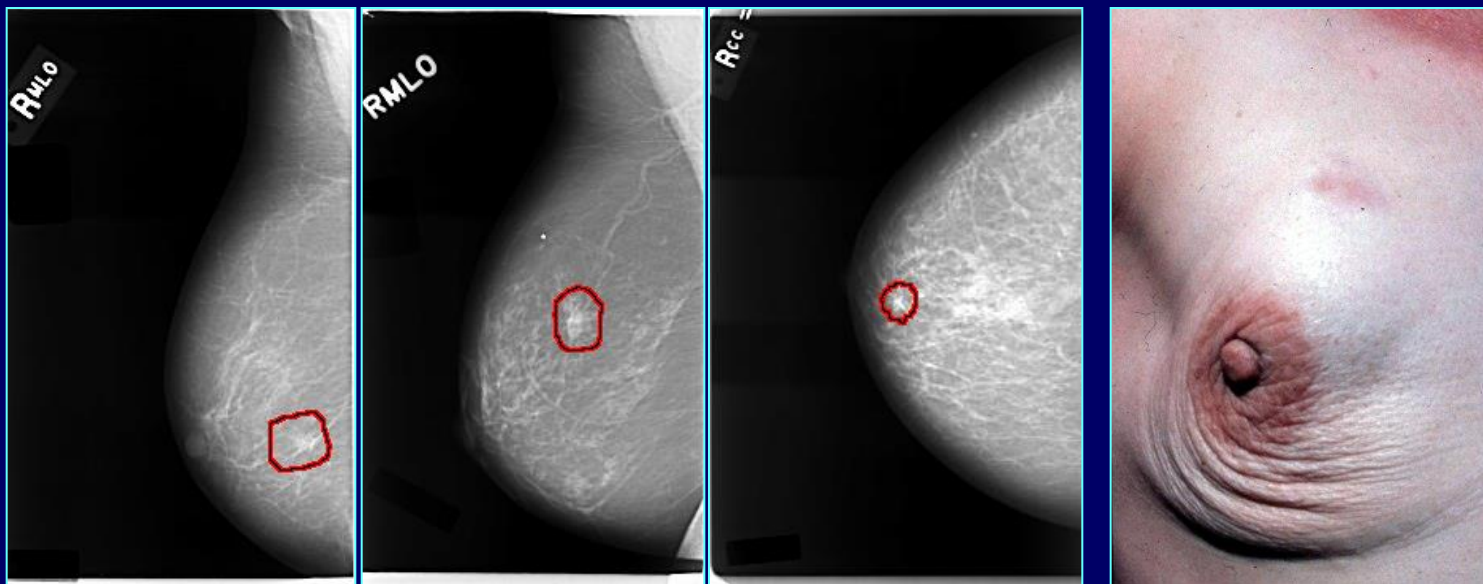
活检

Advanced breast biopsy instrument (ABBI)

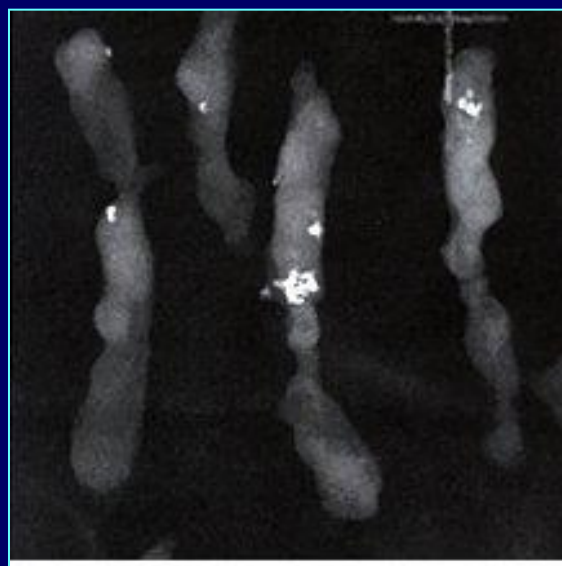
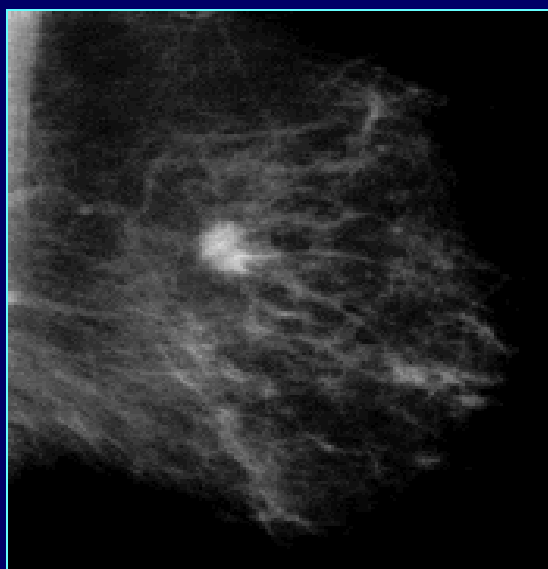
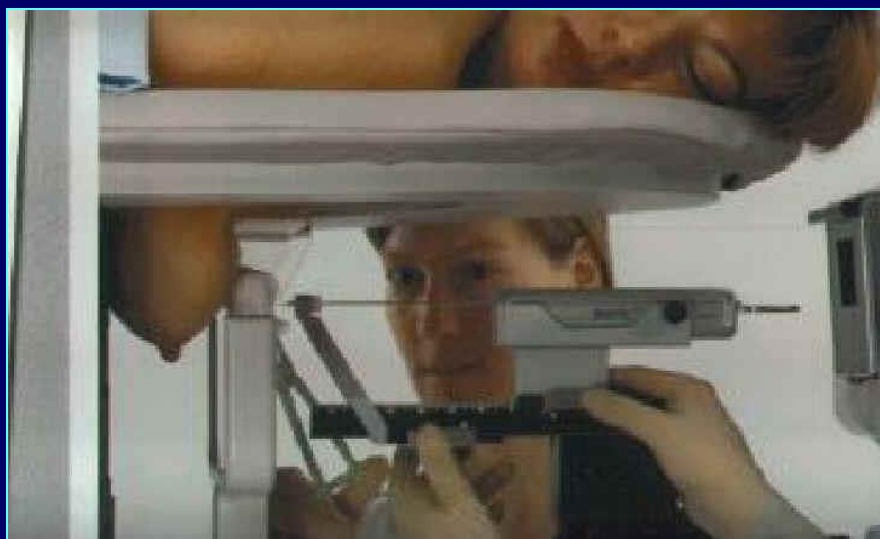Mammotone



乳腺癌的不同分期



早期乳腺癌



以上内容仅为本文档的试下载部分，为可阅读页数的一半内容。如要下载或阅读全文，请访问：<https://d.book118.com/17500434013011144>