

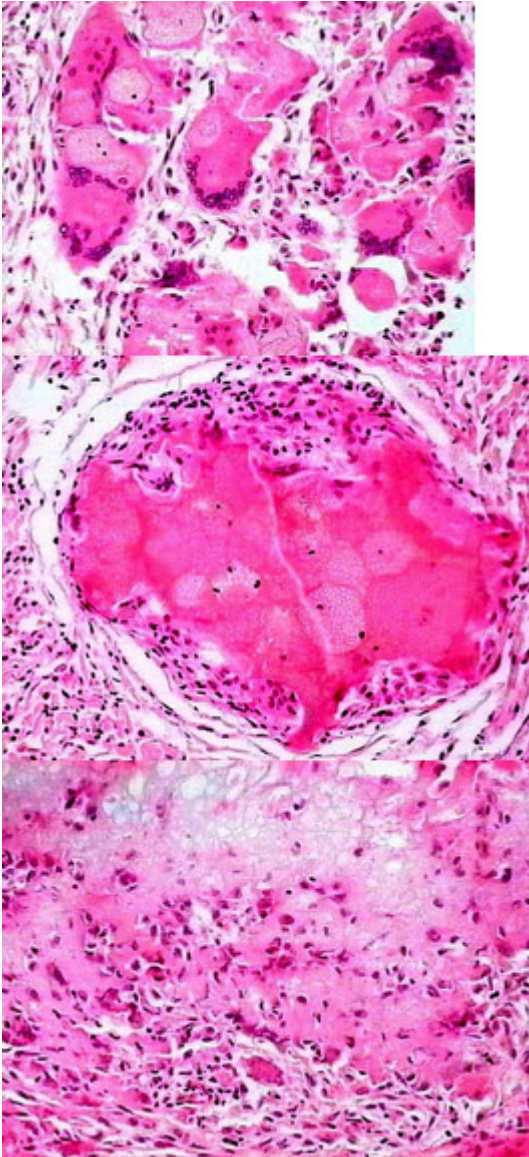
病理学(医学高级)《炎症微信做题》考试题

姓名:_____ 年级:_____ 学号:_____

题型	选择题	填空题	解答题	判断题	计算题	附加题	总分
得分							

评卷人	得分

- 1、填空题：炎症的基本病理变化包括_____、_____、_____，其中最具特征性的变化是_____。
- 2、单项选择题：金黄色葡萄球菌感染最常引起()
A. 蜂窝织炎
B. 脓肿
C. 纤维素性炎
D. 伪膜性炎
E. 出血性炎
- 3、单项选择题：单核巨噬细胞在局部增生、聚集而形成的结节状病灶称()。
A. 炎性假瘤
B. 炎性息肉
C. 炎性浸润
D. 肉芽肿
E. 肉芽组织
- 4、单项选择题：患儿，6岁，臀部皮下肌肉注射青霉素类药物4天，之后注射部位出现肿物，2周后仍未消失。
切除肿块镜检如图所示，发生了何种病变()



- A. 肉芽组织形成
- B. 异物肉芽肿形成
- C. 结核结节形成
- D. 嗜酸性肉芽肿形成
- E. 以上都不是

5、判断题：急性重型病毒性肝炎属增生性炎。

6、名词解释趋化作用(chemotaxis)

7、单项选择题：某患者，烫伤半小时后入院，可见手臂多个大小不等的水疱。

该种炎症渗出物中主要含有哪种蛋白()A. 球蛋白

- B. 纤维蛋白
- C. 补体
- D. 清蛋白

以上内容仅为本文档的试下载部分，为可阅读页数的一半内容。如要下载或阅读全文，请访问：<https://d.book118.com/205031021003011204>