关于骨盆骨折手术配合及相关知识

解剖概要

- 骨盆的构成:
- 1、髋骨

  髋臼、闭孔

  髂骨：髂骨体、髂骨翼

  耻骨：耻骨体、上支、下支

  坐骨：坐骨体、坐骨支
- 2、骶骨
- 3、尾骨

解剖概要

- 骨盆的软组织
  - 1、盆壁肌：闭孔内肌和梨状肌
  - 2、盆底肌：肛提肌和尾骨肌
  - 3、盆筋膜
- 骨盆的血管
- 骨盆部神经

解剖概要

- 骨盆的关节

  1、骶髂关节

  2、耻骨联合

- 骨盆的稳定性：骶髂复合体

骨盆骨折的分型及常见合并损伤

1 相对稳定性骨折

2 不稳定性骨折

1.骨盆翼

- **骨折分类（AO）**
- 骨盆后环完整，骨性撕脱61A1
- 髂棘61A1.1（前上/前下）
- 髂嵴61A1.2
- 髂骨翼骨折61A2.1
- **诊断**
- 肌紧张的情况下突然发生疼痛事件的既往史，局部压痛61A1
- 局部压痛，软组织挫伤，髂嵴轮廓中断61A2

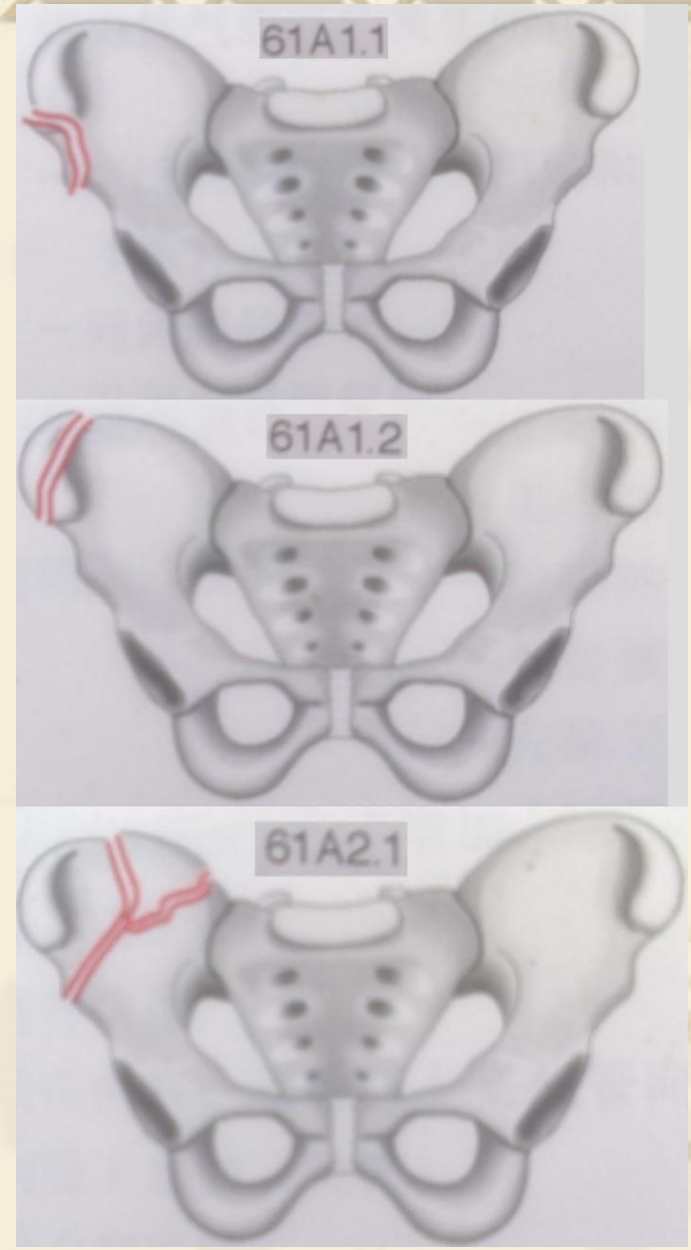

常见并发损伤

- 肌出血
- **治疗**
- 在运动员翼骨折是切开复位内固定的指征
- 骨盆翼一般进行保守处理
- 可能的并发症：
- 髂前上棘和髂前下棘手术入路范围内股外侧皮神经损伤。

2.骶骨和尾骨

- AO分类:归于骨盆骨折A类
- 骨盆后环完整、骶骨尾
- 侧横断骨折61A3
- 骶尾脱位61A3.1
- 没有移位的骶骨骨折61A3.2
- 移位的骶骨骨折61A3.3
- Denis的分类：
- 带1（翼）：
- 翼骨折，孔和骶管完整
- 带2（孔）：通过一个或多个孔的骨折，也可走行在翼，骶管完整。
- 带3（骶管）：通过骶管的每个骨折

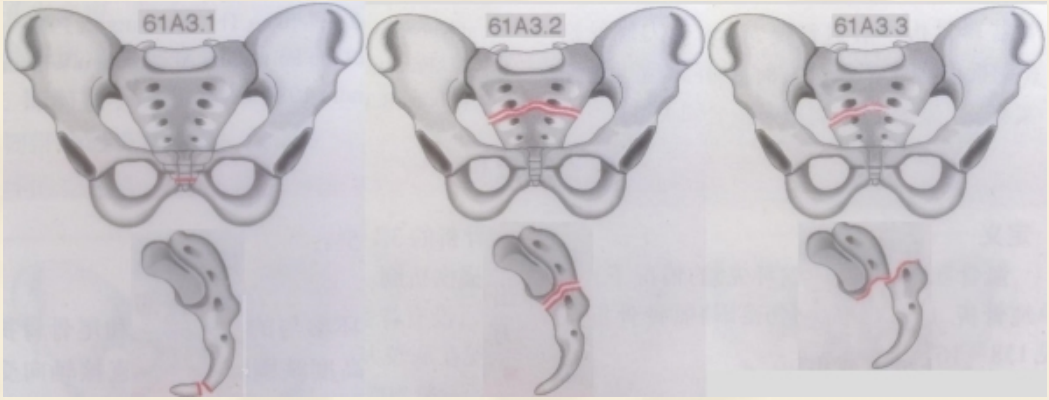

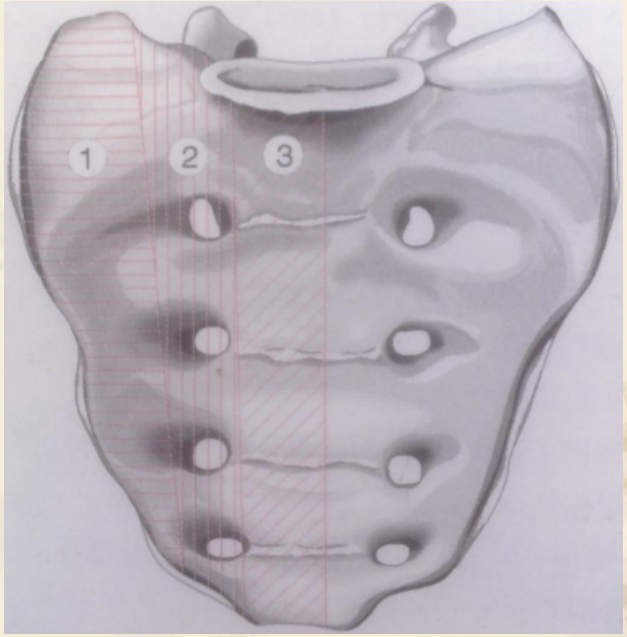

常见合并损伤：

- 直肠破裂，合并神经损伤，肛门括约肌功能障碍。
- **治疗**
- 对没有合并神经损伤的骶骨骨折进行保守治疗。在单纯骶骨骨折或明显移位横断骨折时，适于进行手术稳定。出现神经损害时为减压适于进行骶孔切开或椎板切除。
- 骶尾脱位可进行经直肠闭合复位，骶尾骨折早期不需要特殊处理。病程中持续疼痛可进行尾骨切除。
- **可能的合并症：**
- 骶骨背侧如路可见伤口愈合障碍
- 在经直肠操作时引起直肠穿孔。

骨盆环后部完整，
由于直接打击骨盆翼骨折61A2

- 髂骨翼骨折2.1
- 骨盆环前部一侧骨折2.2
- 骨盆环前部双侧骨折2.3

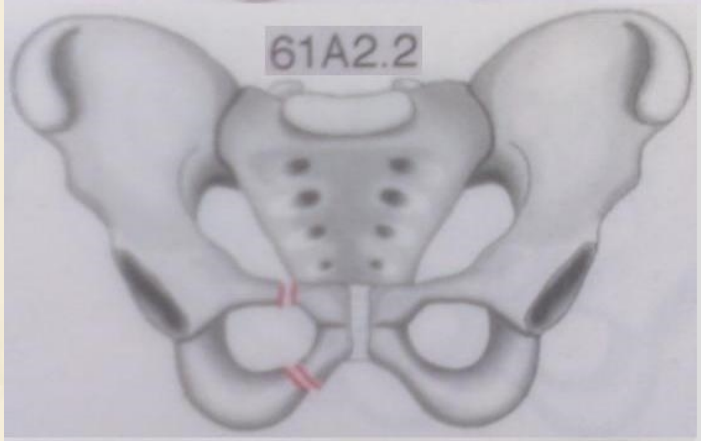

骨盆环后部不完全中断，单侧外旋，翻书样损伤61B1

- 骶髂前韧带破裂和骨盆环前部损伤61B1.1
- 骶骨骨折和骨盆环前部损伤1.2

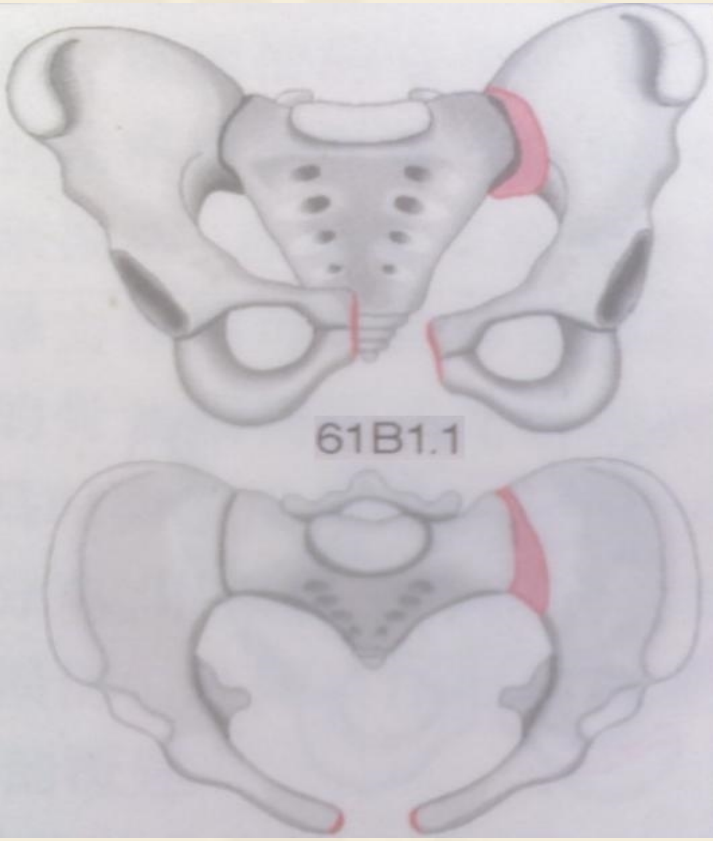

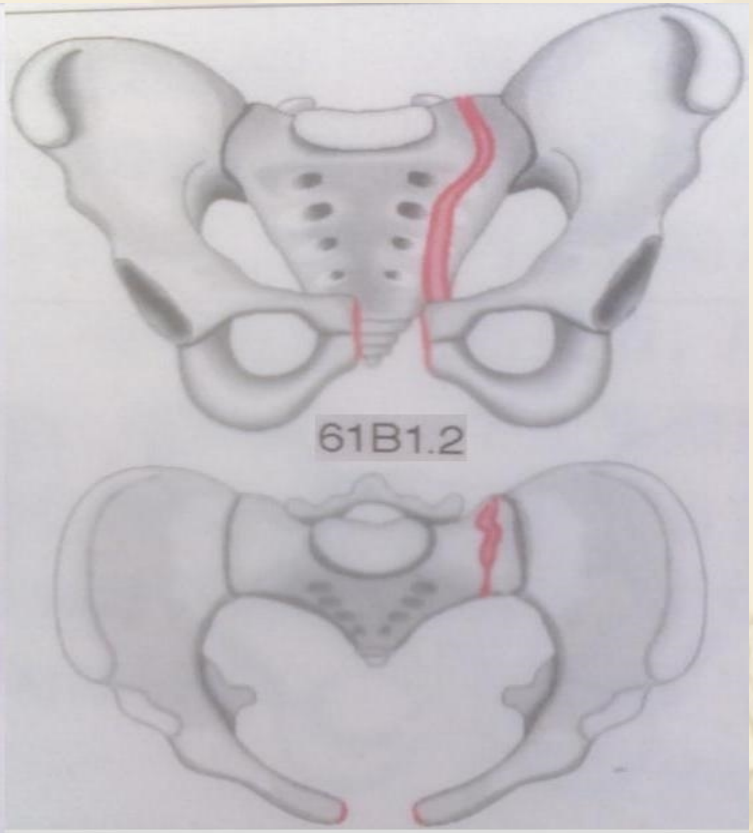

骨盆环后部不完全中断，单侧，内旋，侧方挤压61B2

- 骨盆背面边缘塌陷骨折和骨盆环前部损伤2.1
- 骶髂关节部分骨折/半脱位2.2
- 髂骨背侧不完全骨折和骨盆环前部损伤2.3

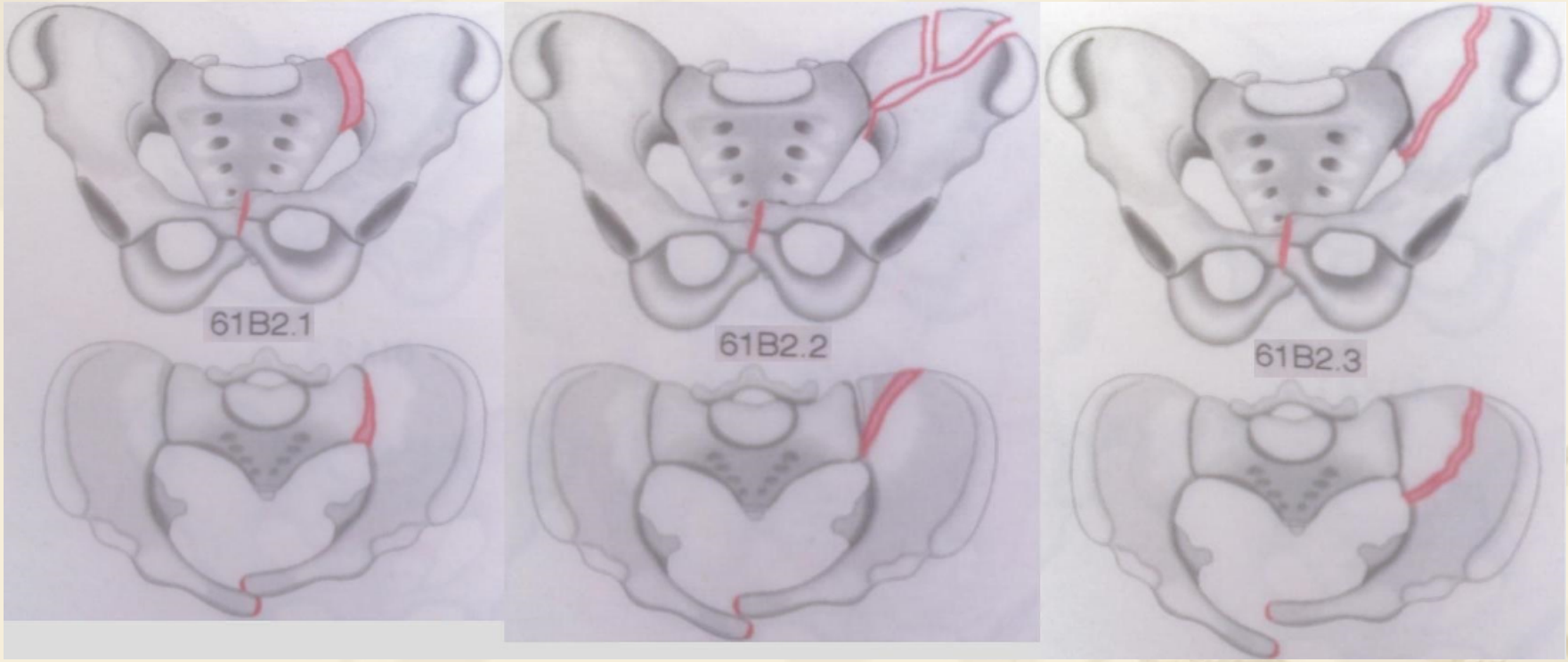

骨盆环后部不完全中断，双侧61B3

- 双侧张开3.1
- 一侧开放，
- 另一侧压缩3.2
- 双侧压缩3.3

骨盆环后部完全中断,单侧61C1

- 通过髂骨和骨盆环前部损伤C1.1
- 通过骶髂关节和骨盆环前部损伤C1.2
- 通过骶骨和骨盆环前部损伤C1.3

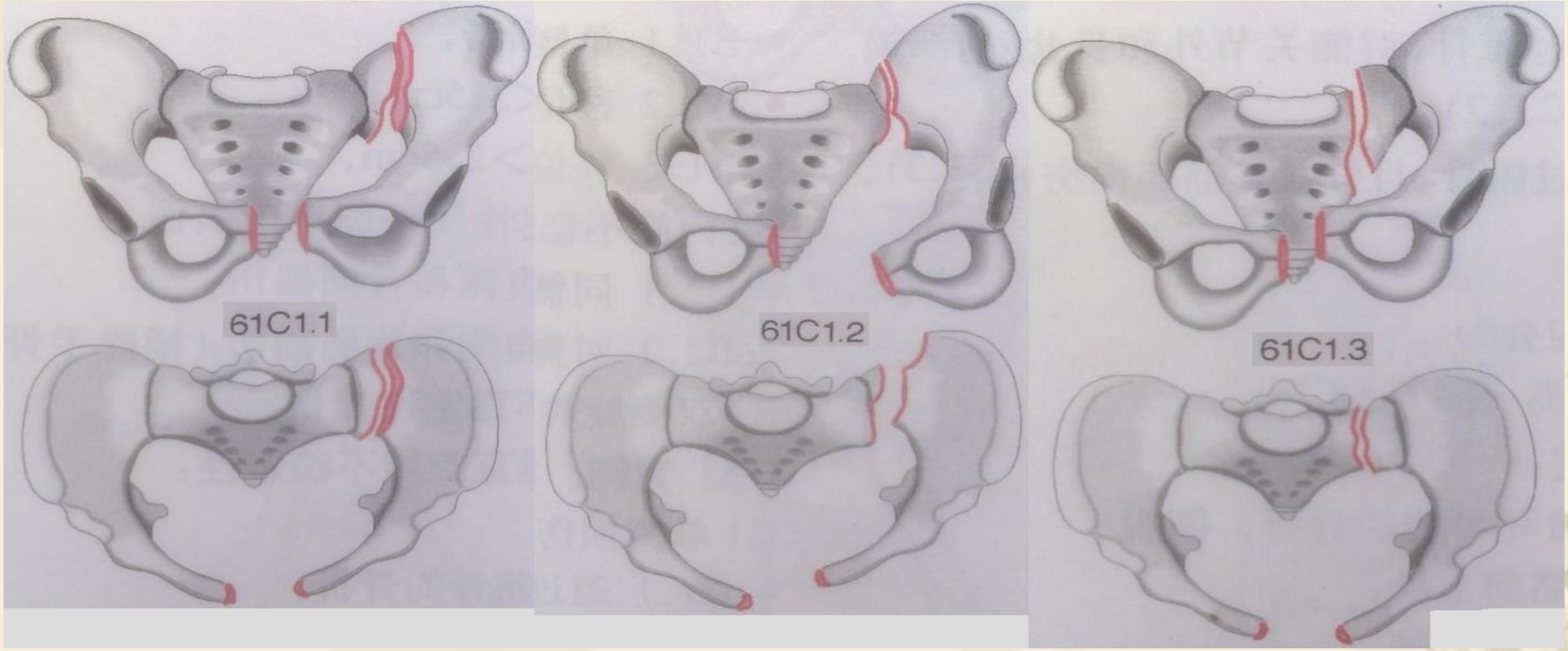

骨盆环后部完全中断，一侧完全，对策不完全61C2

- 完全通过髂骨，且骨盆环前部损伤C2.1
- 完全通过骶髂关节，且骨盆环前部损伤C2.2
- 完全通过骶骨，且骨盆环前部损伤C2.3

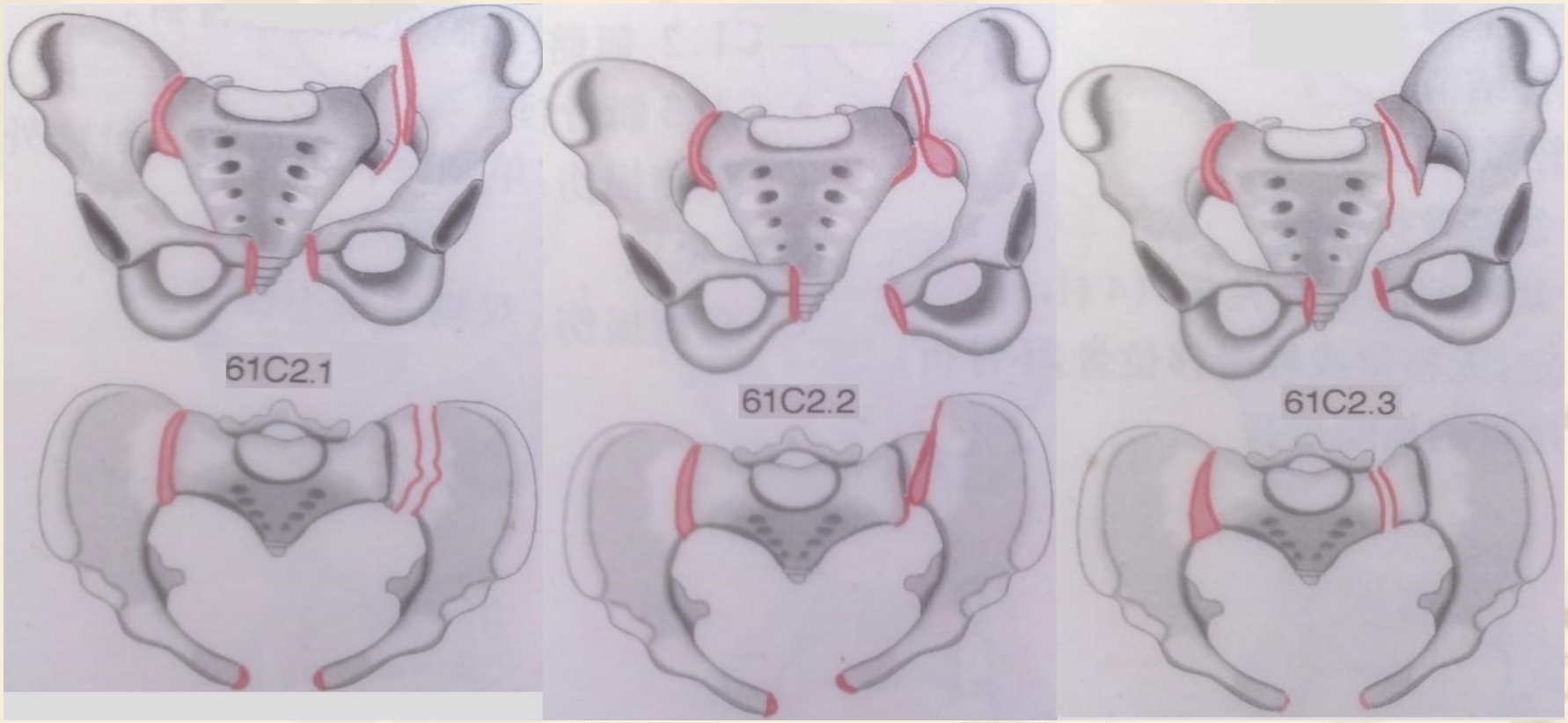

骨盆环后部完全中断，双侧61C3

双侧骶骨外和骨盆环前部损伤C3.1

一侧通过骶骨，对侧关节外和骨盆环前部损伤C3.2

双侧通过骶骨，且骨盆环前部损伤C3.3

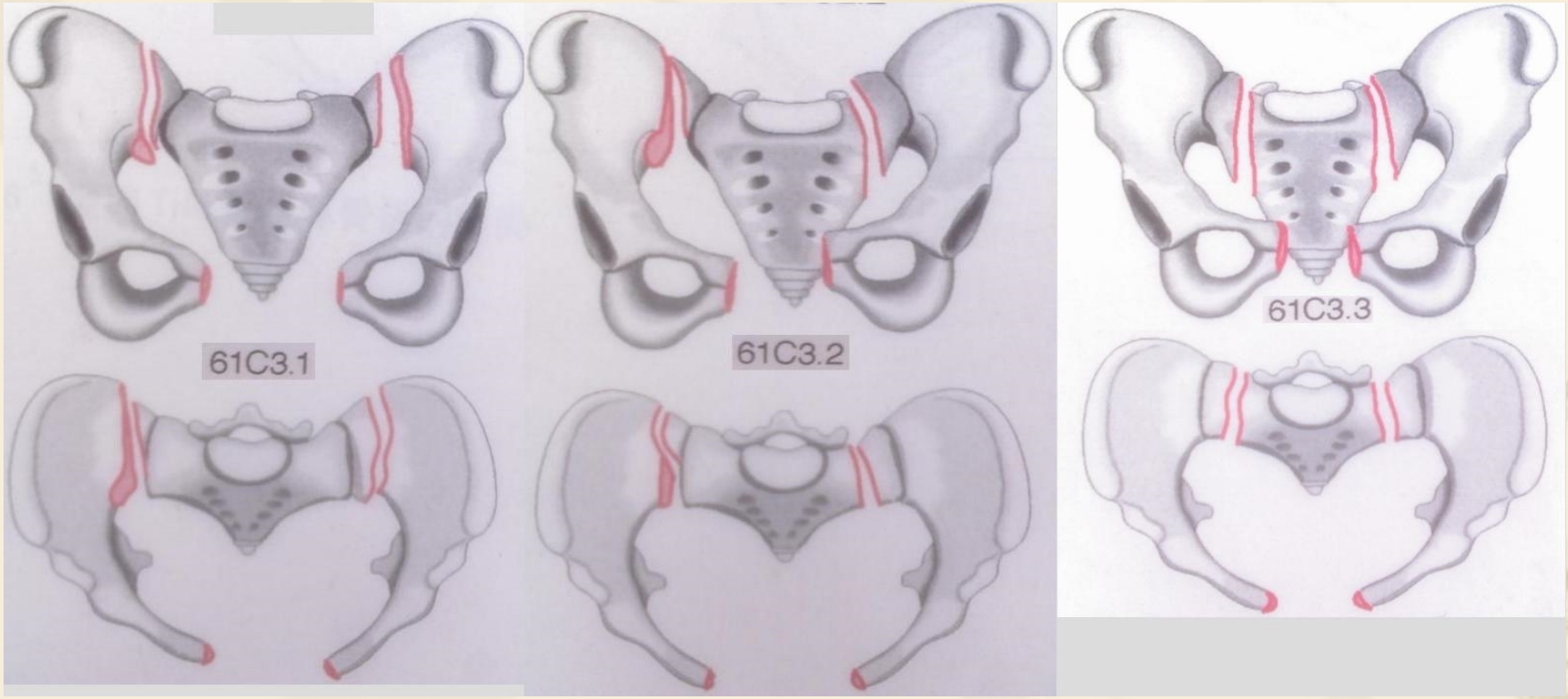

诊断：

- 骨盆不稳定，循环不稳定，神经损伤（坐骨神经），直肠检查（直肠破裂），尿道口检查（尿道破裂），女外阴/阴道检查，放置导尿管（大量血尿，膀胱破裂）。
- **常见并发损伤：**
- 多发损伤，膀胱破裂，直肠破裂，尿道破裂，大血管损伤
- **治疗：**
- 目的：大体复位和稳定。在骶髂关节完全脱位，可以安装必要的骨盆箍，避免出现后环的压迫。由于合适原因，进行必要翼切除，对联合分离进行切开复位，且进行单纯桥式钢板稳定。

髋臼骨折

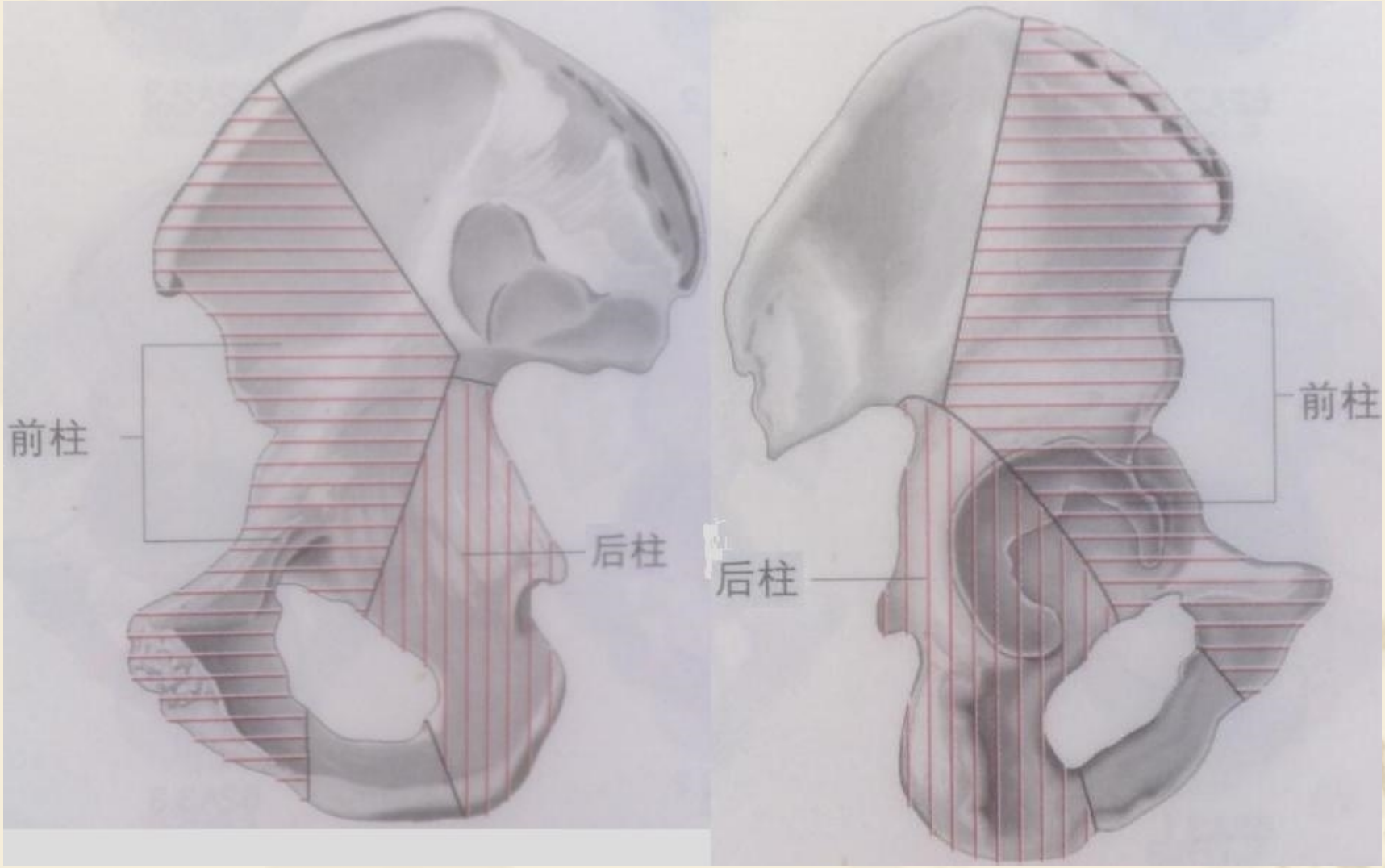

骨折分类：

- 部分关节内，1柱骨折，关节窝后缘62A1
- 单纯脱位骨折，1个片段1.1
- 单纯脱位骨折，粉碎1.2
- 合并边缘塌陷的脱位骨折1.3

部分关节内，1柱骨折，后柱62A2

- 通过坐骨2.1
- 通过闭孔2.2
- 合并关节窝后缘骨折2.3

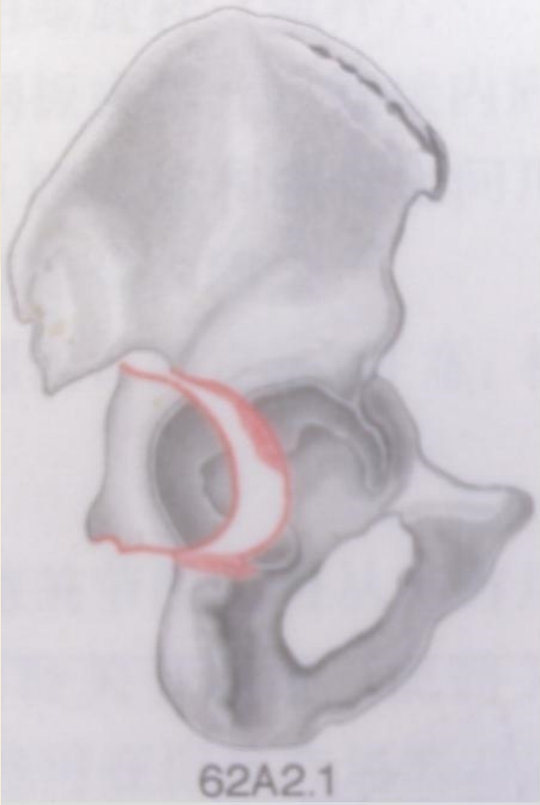

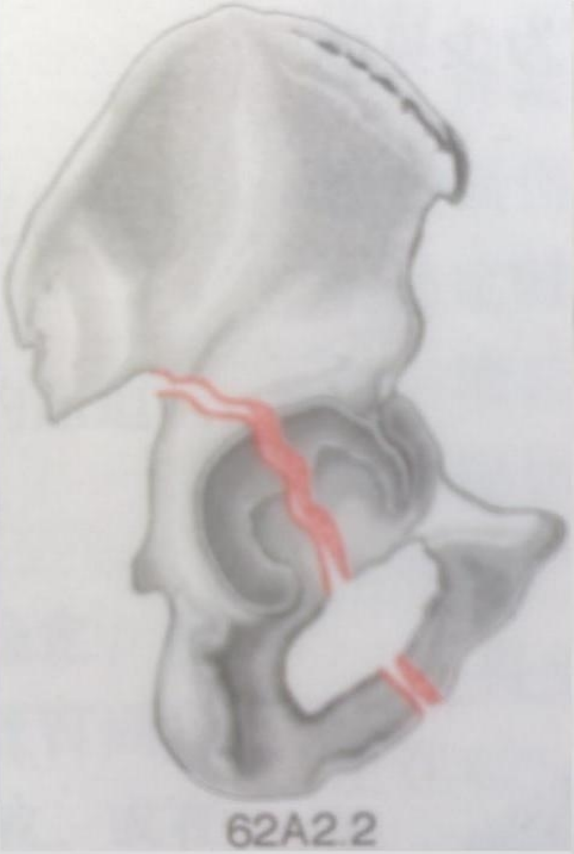

部分关节内骨折，1柱骨折，前柱62A3

- 关节窝前缘3.1
- 前柱，高变异（直到髂嵴）3.2
- 前柱，深变异（直到髂骨腹侧缘）3.3

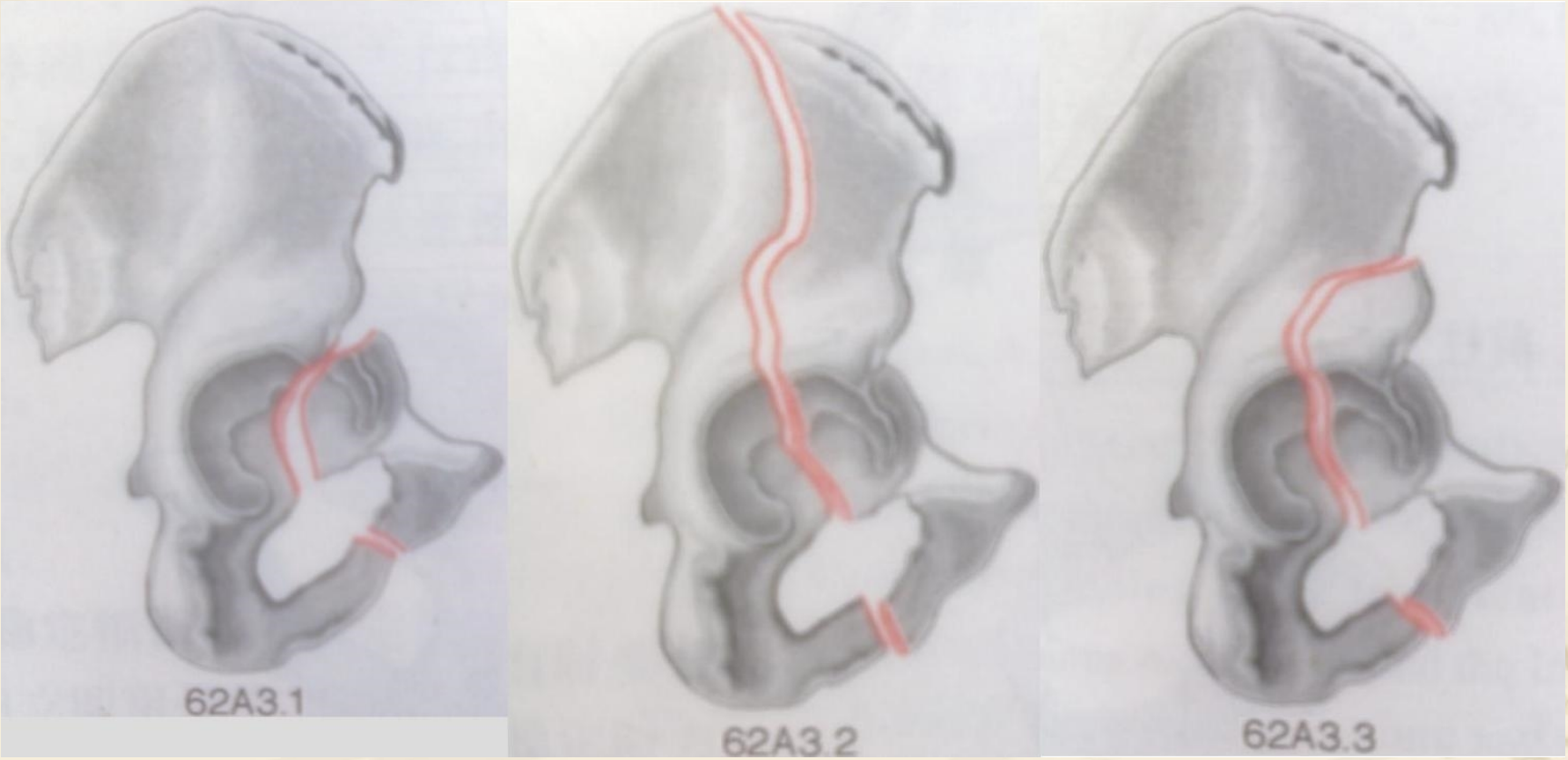

部分关节内骨折，横断走向的骨折，“横断骨折”62B1

- 盖下1.1
- 邻近盖1.2
- 横过盖1.3

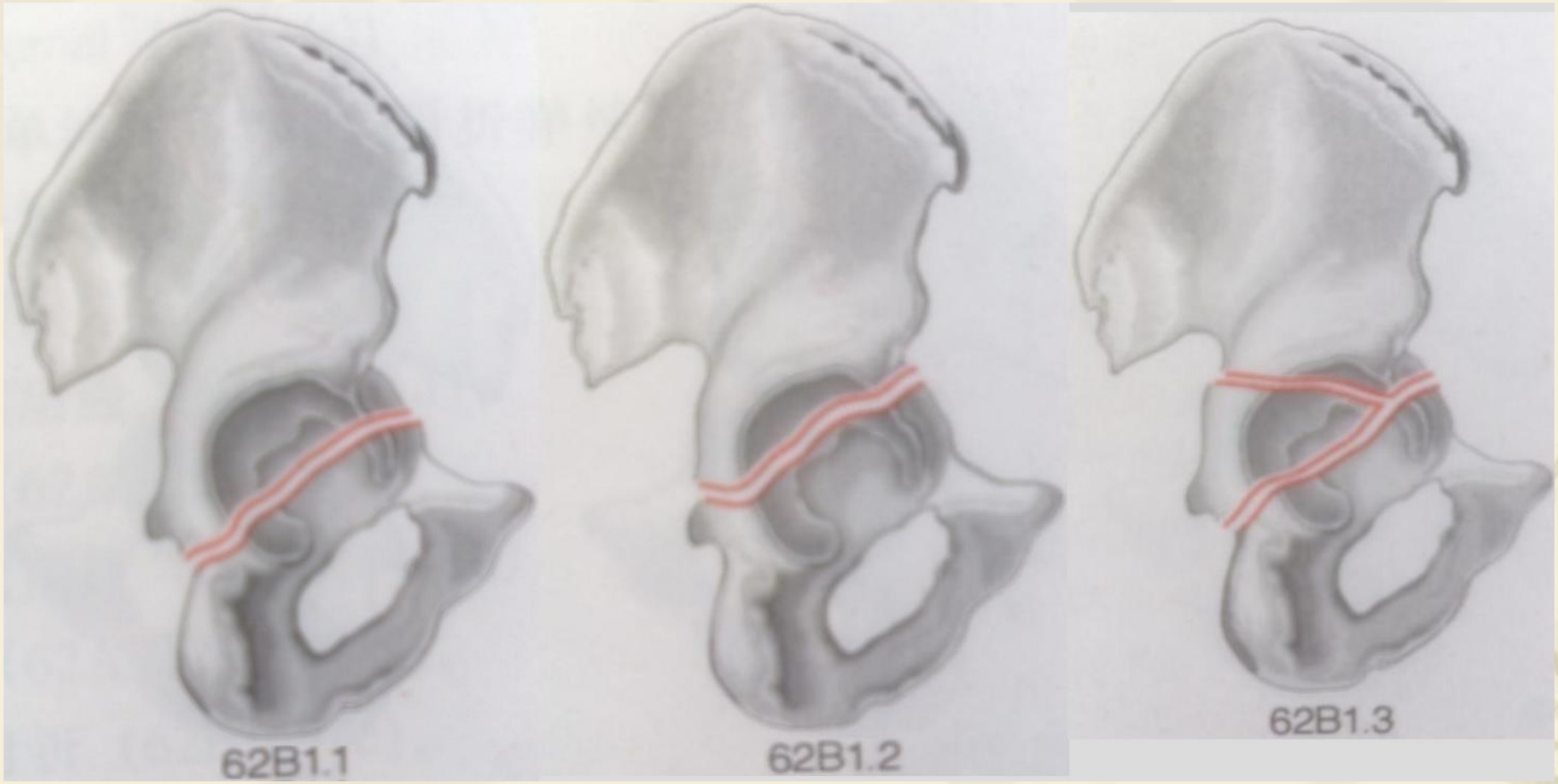

部分关节内骨折，横断走向的骨折，丁字形62B2

- 盖下2.1
- 邻近盖2.2
- 横过盖2.3

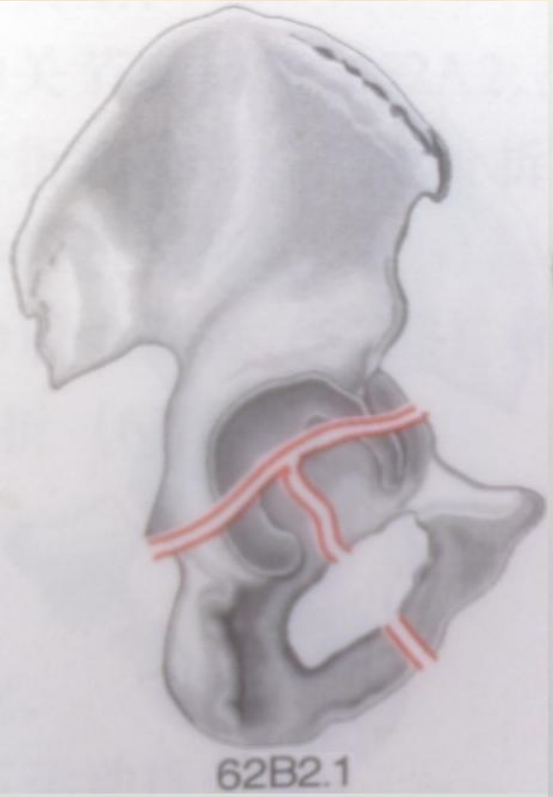

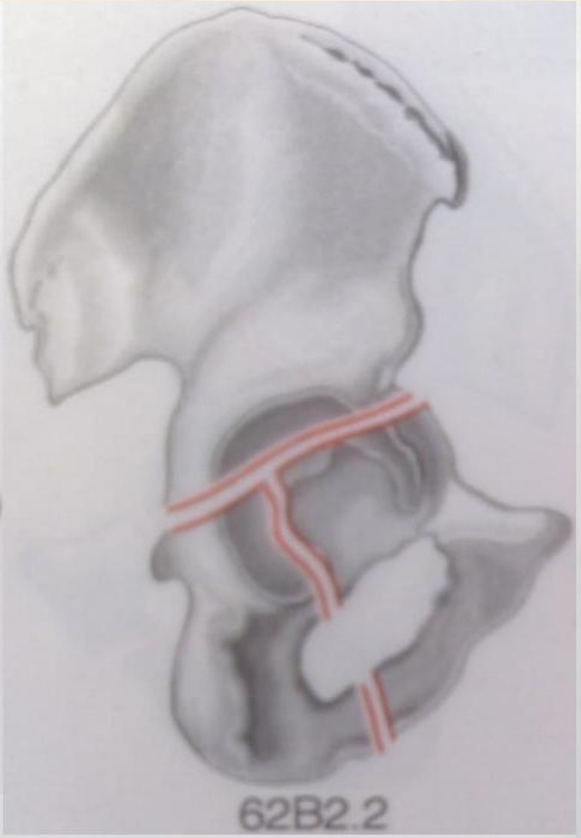

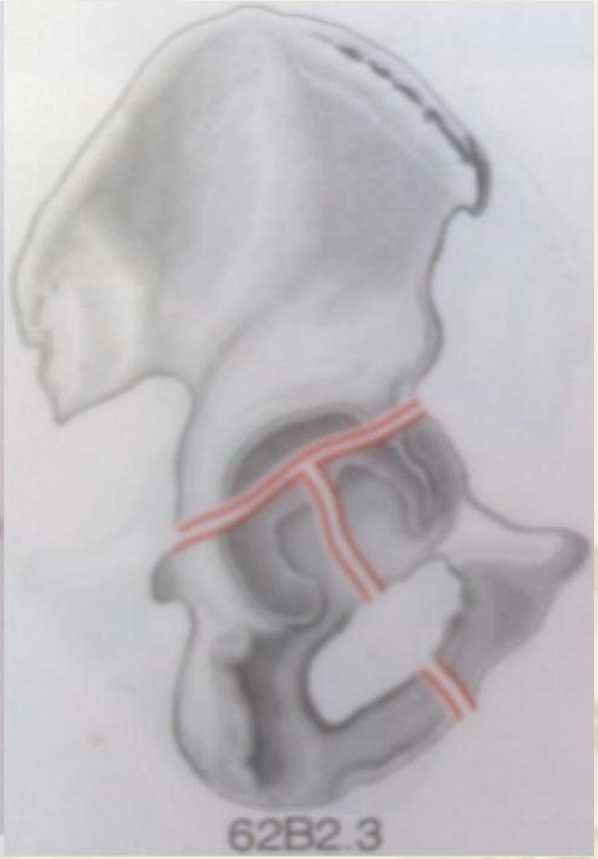

部分关节内骨折，横断走向的骨折，前柱/半横过关节窝62B3

关节窝前缘3.1

前柱，高变异3.2

前柱，深变异3.3

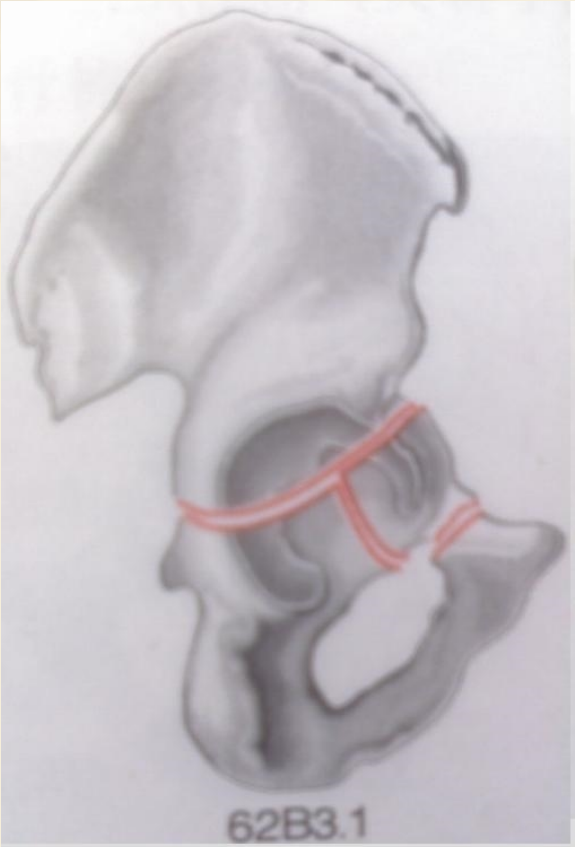

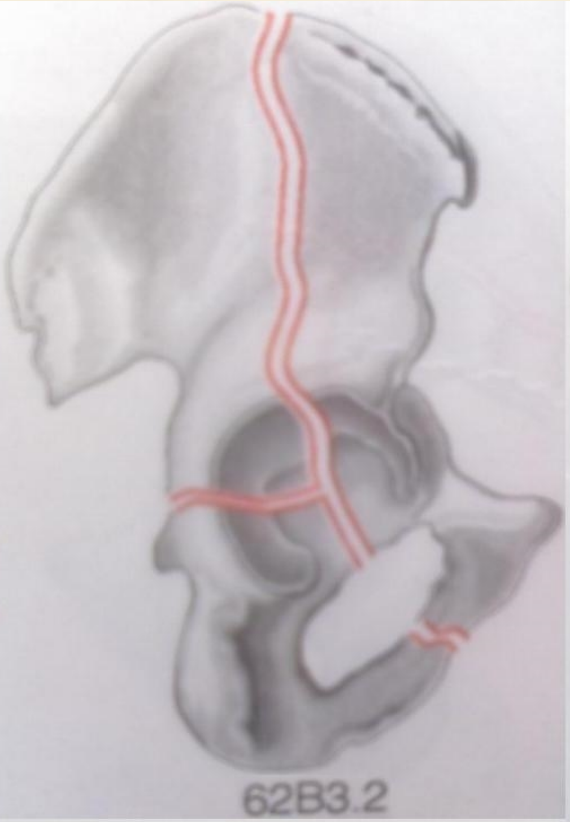

以上内容仅为本文档的试下载部分，为可阅读页数的一半内容。如要下载或阅读全文，请访问：https://d.book118.com/207025120015006060