

20XX

# 腓动脉假性动脉瘤个案护 理

汇报人：刀客特万

# 目录

---

01

患者基本信  
息

02

护理过程

03

护理效果评  
估

04

护理建议

01

患者基本信息

# 患者年龄

- 患者年龄：45岁
- 性别：男性
- 职业：-职员
- 家庭状况：已婚，有一子一女
- 健康状况：一般，有高血压病史

# 患者性别

性别：男性

年龄：45岁

职业：-职员

婚姻状况：已婚，育有一子一女

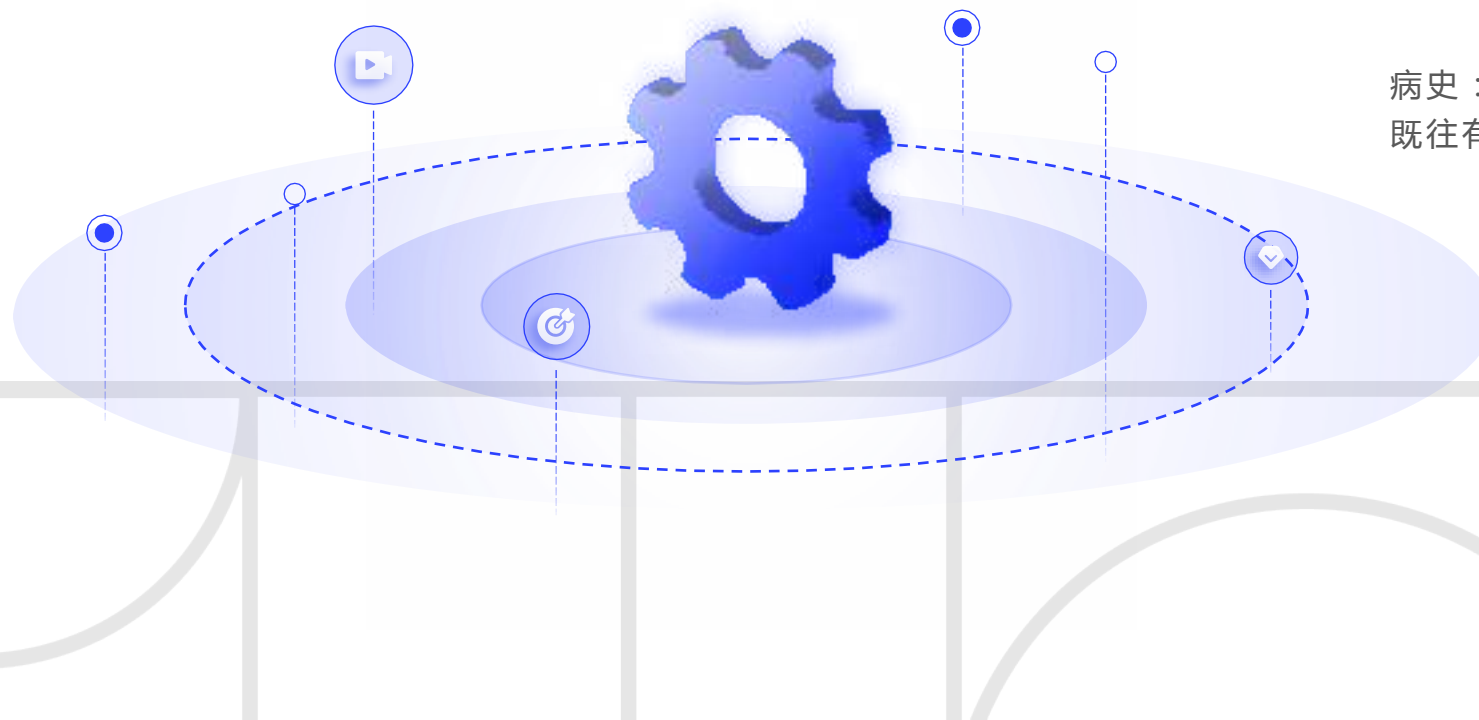
居住地：北京市朝阳区

# 患者病史

性别：男性

职业：建筑工人

患者年龄：45岁



病史：右腓动脉假性动脉瘤，既往有高血压病史，无吸烟、饮酒等不良嗜好。

# 患者症状

腓动脉假性动脉瘤

皮肤温度：患肢皮肤温度升高

疼痛：患肢疼痛，活动受限

脉搏：患肢脉搏减弱或消失

肿胀：患肢肿胀，皮肤紧张

神经功能：感觉减退或消失，运动功能障碍

02

护理过程



# 护理目标

控制假性动脉瘤的进展

预防并发症的发生

提高患者的生活质量

促进患者的康复

# 护理措施

密切观察患者病情变化，  
及时调整治疗方案

保持患者卧床休息，避免  
剧烈活动

控制血压，保持血压稳定

加强营养支持，保证患者  
营养摄入

定期复查，监测动脉瘤变  
化情况

加强心理护理，减轻患者  
心理压力

以上内容仅为本文档的试下载部分，为可阅读页数的一半内容。如要下载或阅读全文，请访问：  
<https://d.book118.com/208124117117006054>