



眼科常见疾病PPT



优选眼科常见疾病PPT

眼科常见病

- ❊ 眼睑病
- ❊ 结膜病
- ❊ 青光眼
- ❊ 白内障
- ❊ 屈光不正

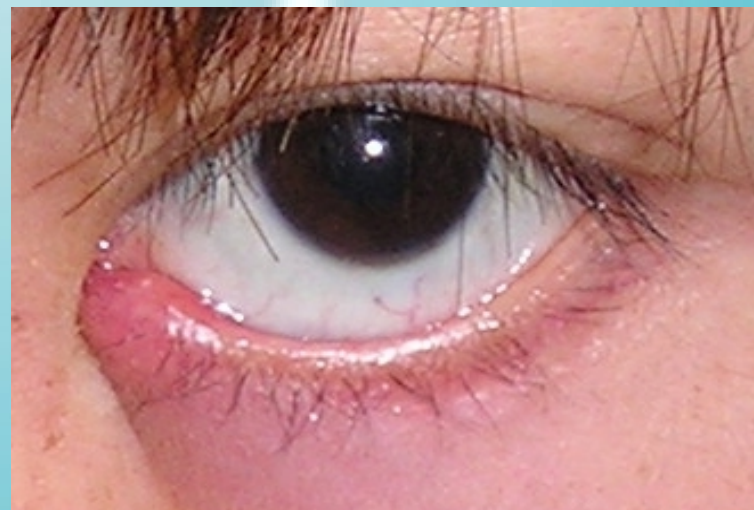
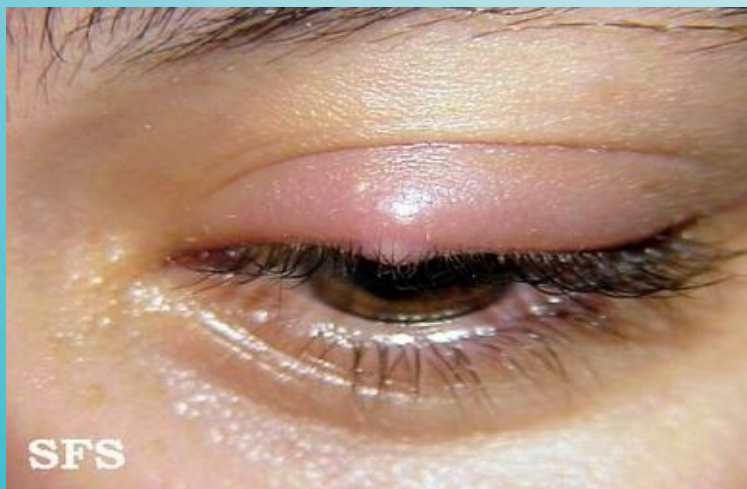
眼睑病

一、睑腺炎（麦粒肿）

1. 概念：化脓性细菌侵入眼睑腺体引起的一种急性、化脓性炎症，分为外睑腺炎和内睑腺炎。
2. 病因：葡萄球菌（ 色葡萄球菌）
3. 临床表现：红、肿、热、痛等急性炎症表现。
4. 治疗：理疗;切开排脓。

看图识病

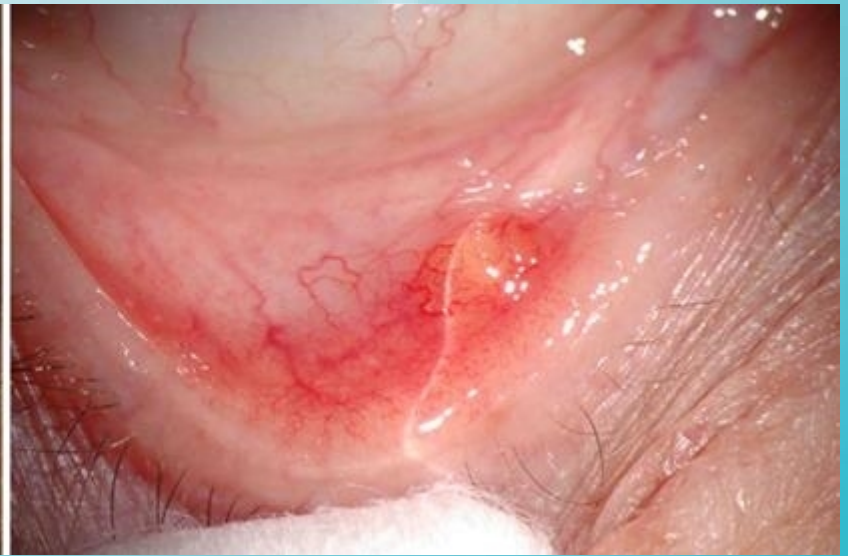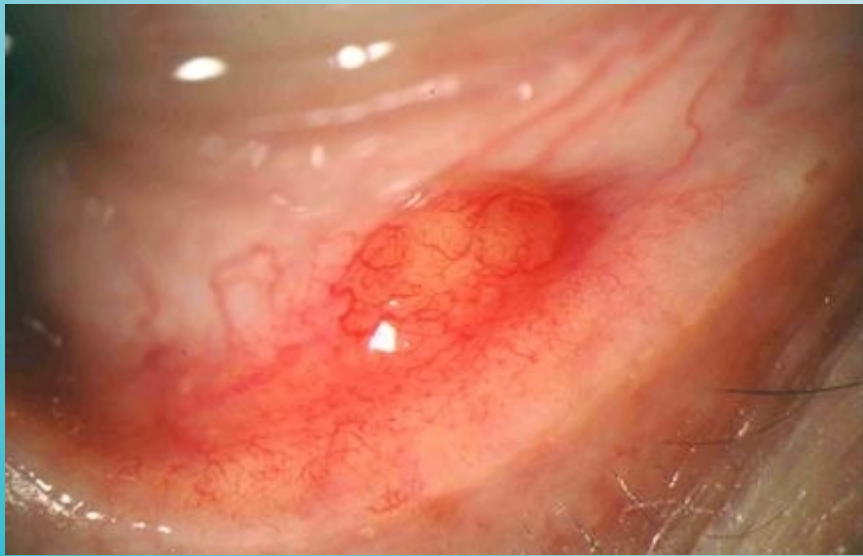


眼睑病

二、睑板腺囊肿（霰粒肿）

1. 概念：是一种睑板腺的慢性非化脓性肉芽肿性炎症。
2. 病因：是在睑板腺排出管的管道上阻塞和脂性分泌物潴留的基础上对周围组织产生慢性刺激引起的。
3. 临床表现：①眼睑皮下圆形肿块，大小不一。②无痛。③继发感染 就表现为急性化脓性炎症。
4. 治疗：①观察（小） ②理疗 ③切开刮除

看图识病



结膜病

一、沙眼

- 1.概念：沙眼是由沙眼衣原体感染所致的一种慢性传染性结膜角膜炎。
- 2.易感因素：不良的卫生条件、营养不良、酷热或沙尘气候。
- 3.临床表现：
急性期症状，畏光流泪、异物感，有较多的分泌物。
慢性期无明显不适，仅眼痒、异物感、干燥和烧灼感。

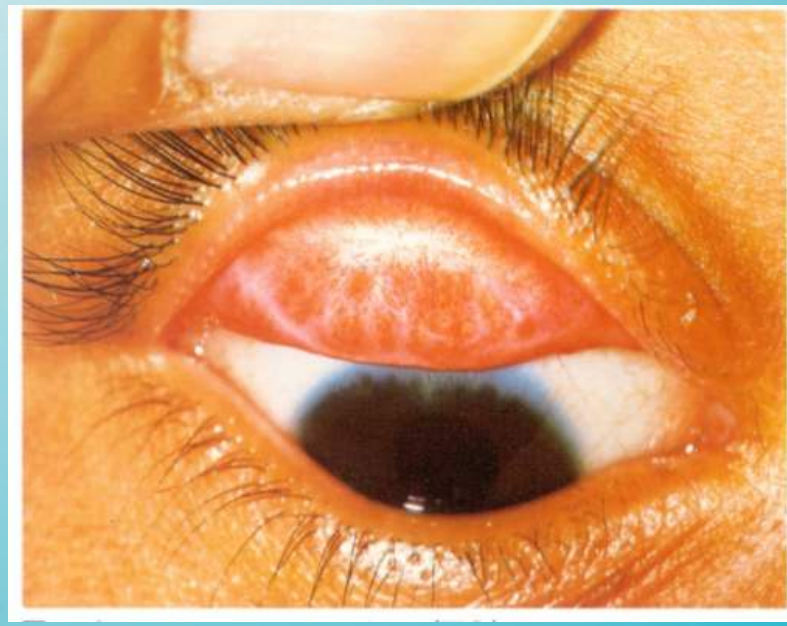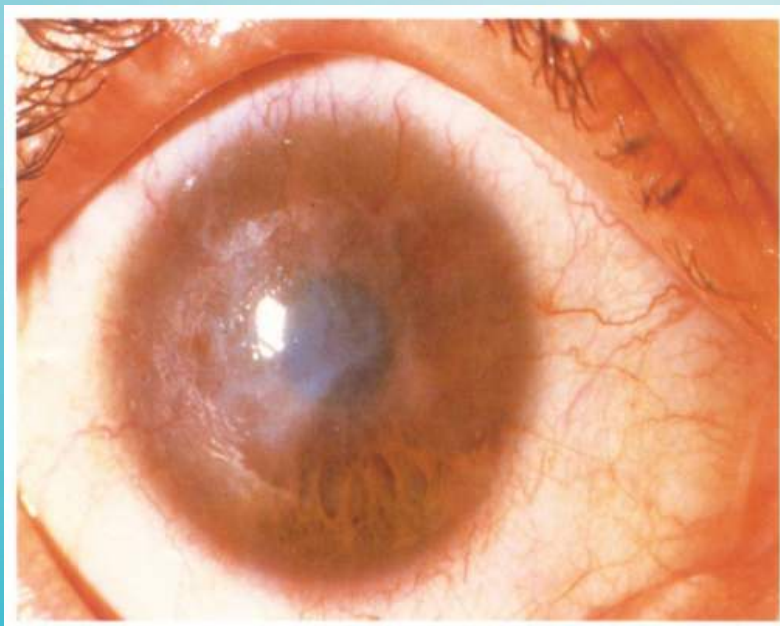
❖ 沙眼分期

I 期：即进行期。上穹窿部和上睑结膜有血管模糊，乳头增生、滤泡形成，角膜血管翳。

II 期：即退行期。除有 I 期的表现外，同时出现结膜瘢痕。

III 期：即完全结疤期。只有结膜瘢痕，无传染性。

看图识病



结膜病

二、结膜炎

- ❖ **结膜炎**，部分有传染性，由细菌性、病毒性之分，共同特点，结膜充血及眼分泌物增多。
- ❖ **细菌性结膜炎表现**，自觉眼痒、异物感、眼分泌物增多，检查眼睑肿胀，结膜充血，鲜红色，结膜囊内有脓性分泌物。用抗生素眼药水。
- ❖ **病毒性结膜炎表现**，异物感，疼痛、怕光及流泪，检查结膜充血、水肿、滤泡增生和耳前淋巴结肿大。用抗病毒眼药水。

以上内容仅为本文档的试下载部分，为可阅读页数的一半内容。如要下载或阅读全文，请访问：<https://d.book118.com/228067126050006076>