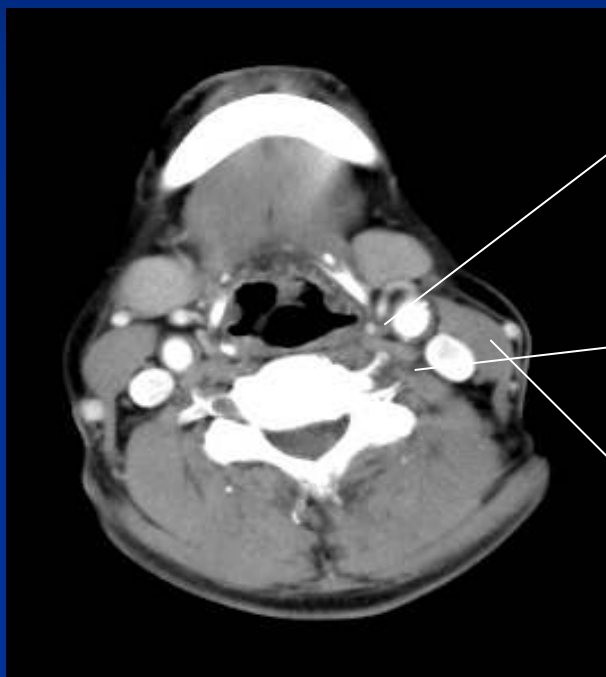


关于颈动脉间隙肿瘤 的影像诊断

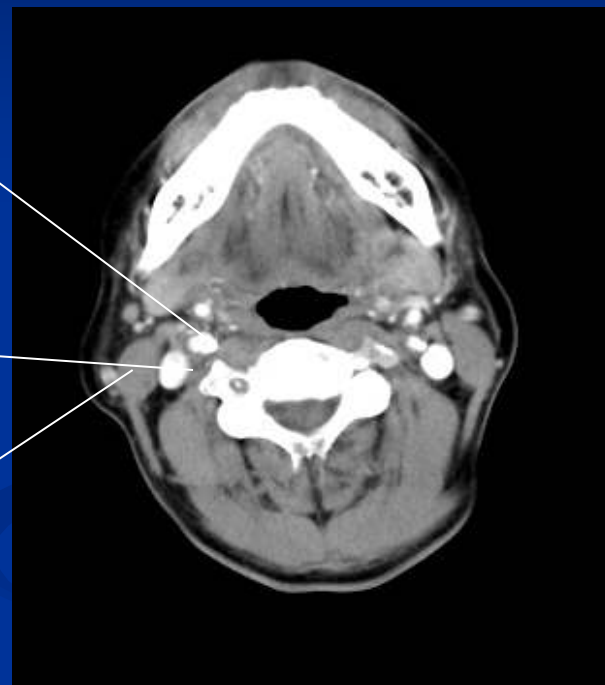
颈动脉间隙解剖



交感神经

迷走神经

胸锁乳头肌

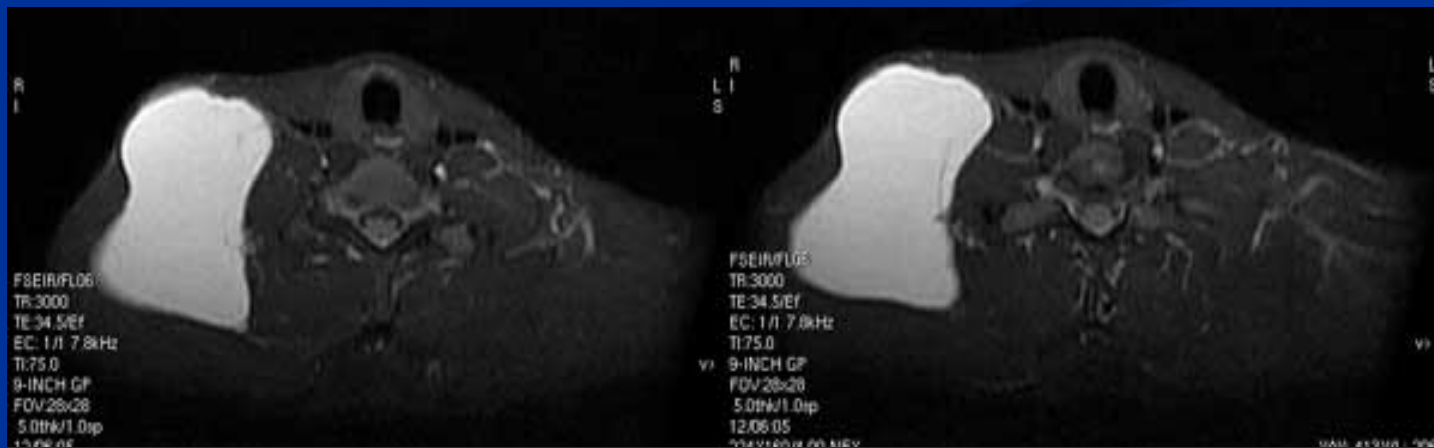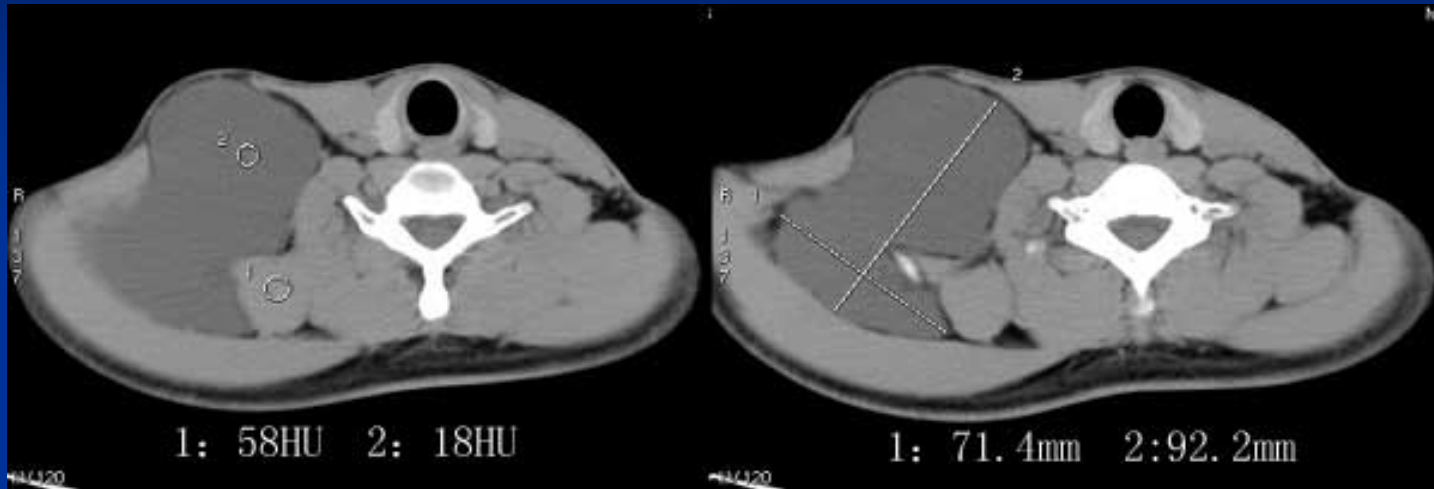


囊性肿瘤和肿瘤样病变

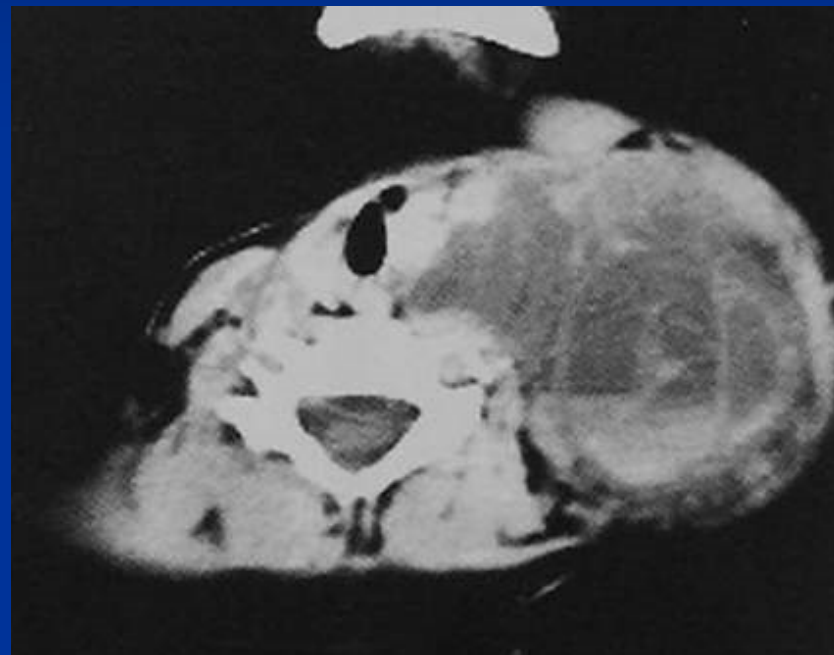
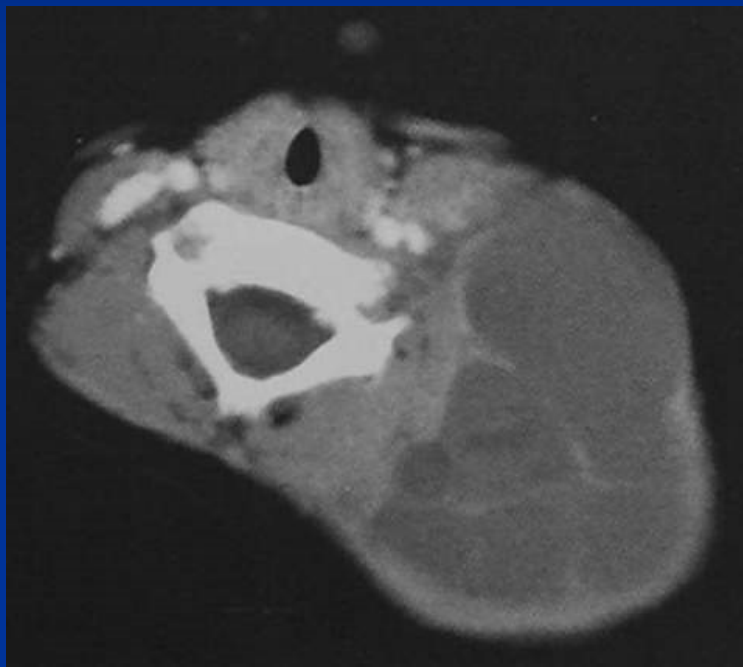
淋巴管瘤

- 2岁以内儿童
- 可单房或多房，呈分隔状，有向周围结构间隙生长特点

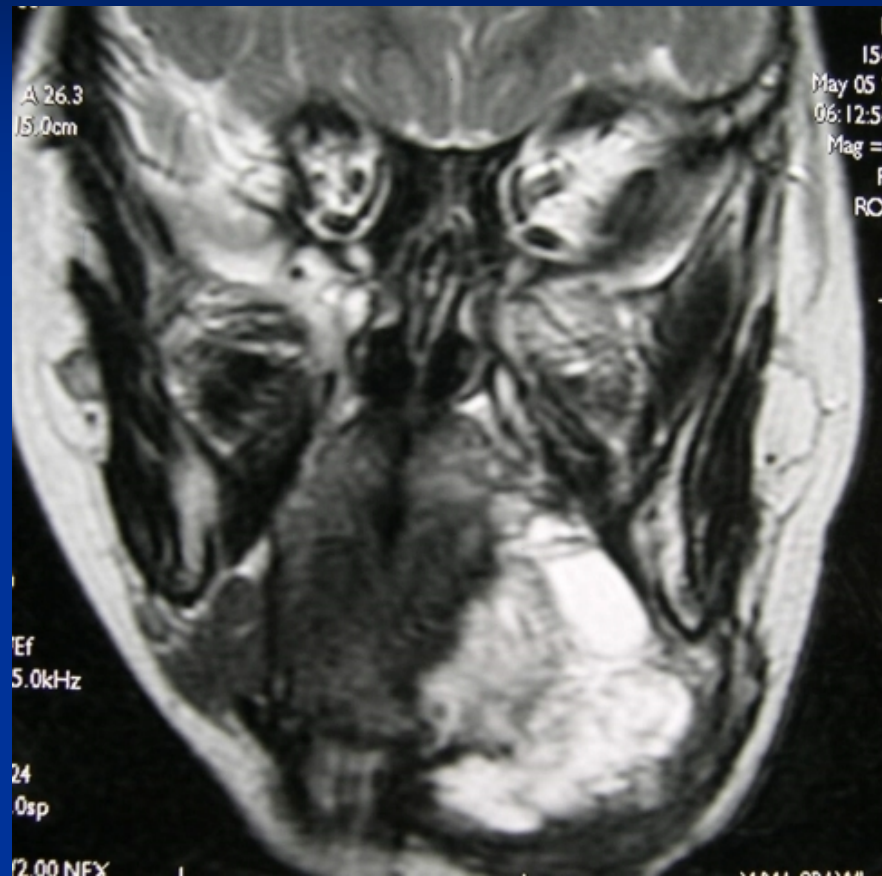
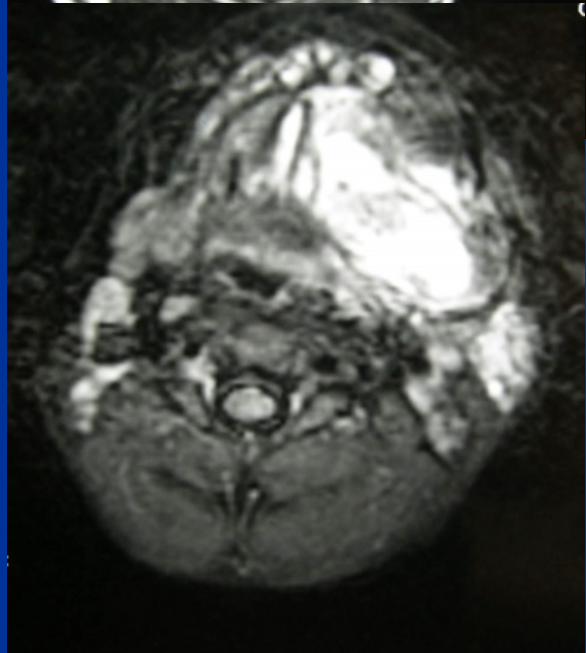
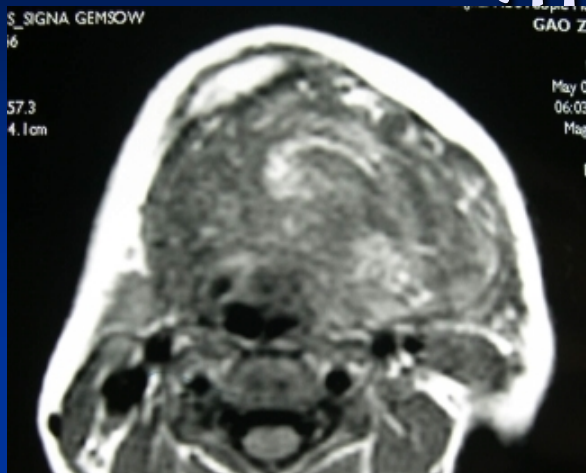
淋巴管瘤



淋巴管瘤



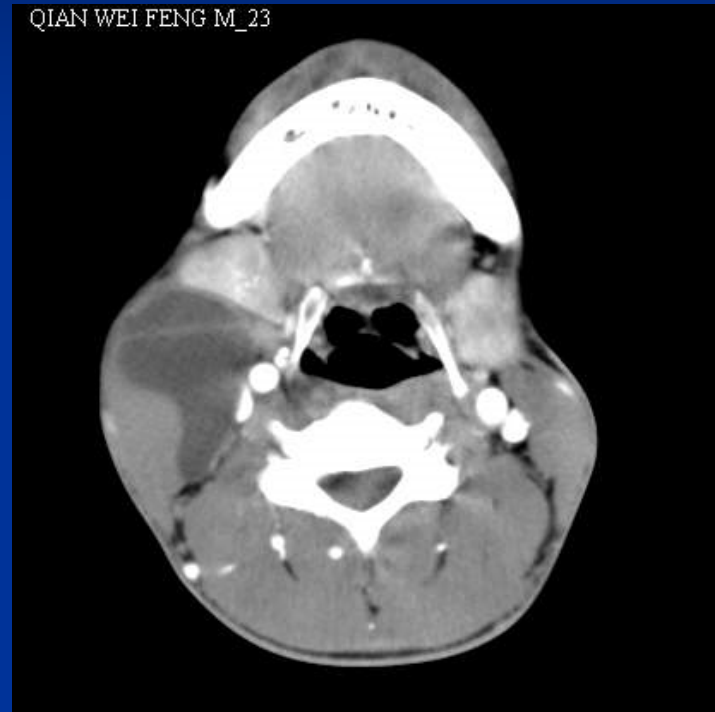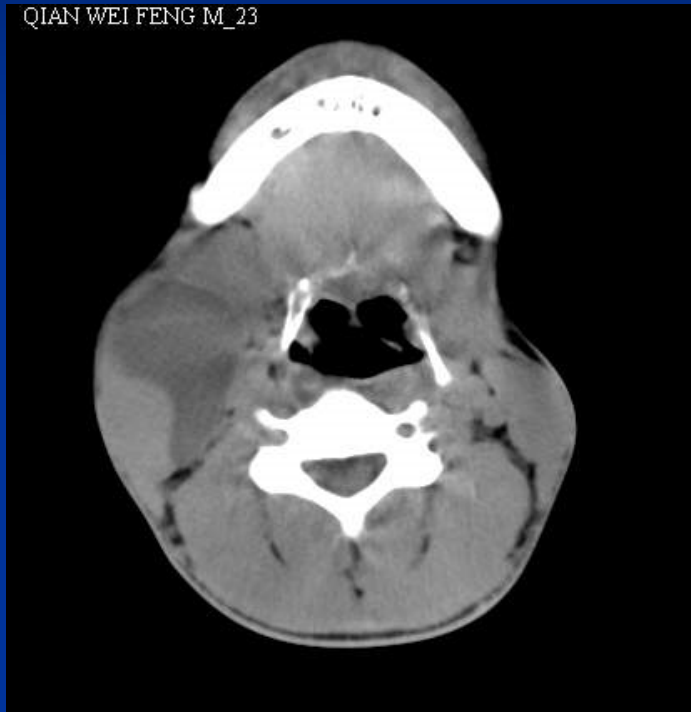淋巴管瘤



鳃裂囊肿

- 鳃裂囊肿根据其发生部位分第一、二、三、四鳃裂囊肿。
- 第二鳃裂囊肿是最常见的鳃裂囊肿，约占95%，可见于任何年龄，10~40多见，一般为无痛性圆形或椭圆形肿块，生长缓慢，感染后可突然增大。
- 诊断发病部位具有特征性：位于舌骨平面的胸锁乳突肌上1/3前缘。
 - (1) 以舌骨为中心，上、下发展；胸锁乳突肌内侧偏前、颌下腺内侧、颈动脉鞘外方，上至下颌角水平，下至胸廓纵隔内。
 - (2) 类圆形囊性肿物，多层面观察病变为长梭形囊状结构，中部较宽。
 - (3) 病变边界清晰，周围结构被推压移位。
 - (4) 囊内密度均匀，CT值5~33HU，囊壁可强化，壁薄，内容物不强化。如有感染则壁较厚，强化明显，并且囊肿周围脂肪间隙消失，边界模糊。鳃裂囊肿癌变时，CT表现缺少特异性，诊断困难。囊壁可见结节样增厚，甚至呈实质性结节，实性成分有明显的强化，并可侵犯周围的结构。

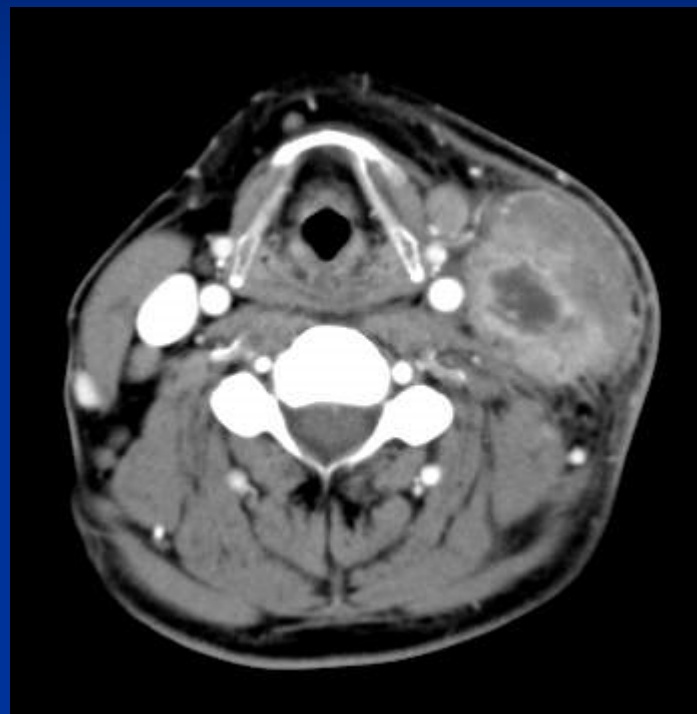
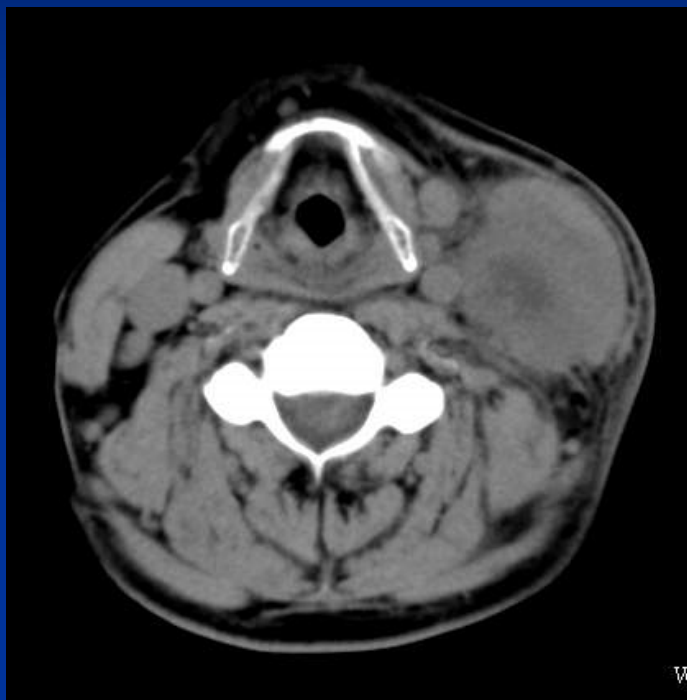
鳃裂囊肿



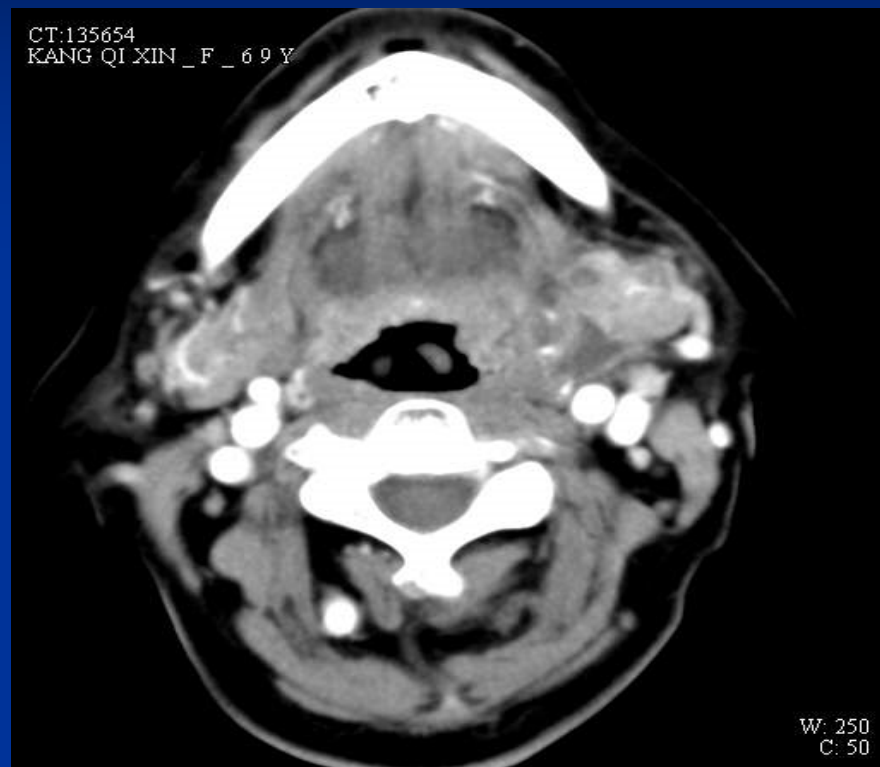
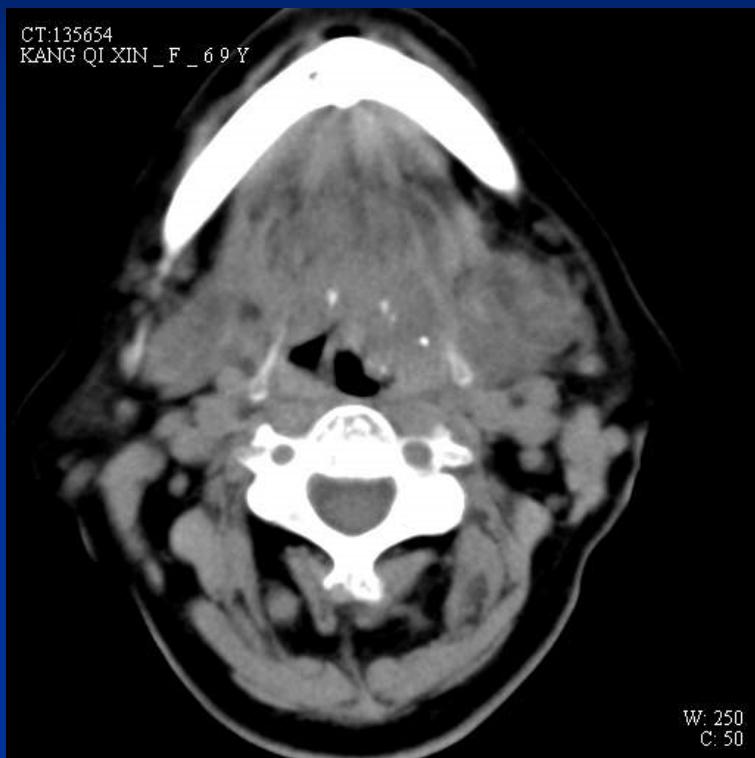
鳃裂囊肿鉴别诊断

- 表皮样囊肿：多位于口底正中，病变常含有脂肪组织，而CT对脂肪组织检出敏感度高。
- 神经源性肿瘤囊性变：多位于颈动脉鞘内，压迫颈动脉和静脉，使它们分离移位，肿瘤边缘明显强化，壁较厚不规则，可有实性肿块区。
- 囊性淋巴管瘤：90%发生于2岁以内，单发或多发，形态欠规则，可呈浸润性生长，有“见缝就钻”的特点。
- 甲状舌骨囊肿：有其特定好发部位，位于甲状舌骨肌前正中线或旁正中线
- 腮腺囊肿位于腮腺区，腮腺周围脂肪向内推移。
- 颈部脓肿：与合并感染的鳃裂囊肿难以鉴别，需要结合临床症状和病史加以鉴别，一般情况下鳃裂囊肿的囊壁与周围组织的界限较清楚，并且病史较长。
- 囊状淋巴结转移瘤：有原发肿瘤病史，淋巴结增大，密度减低，边界模糊不清。增强扫描可见囊壁强化，淋巴结外脂肪间隙消失，仔细观察囊变的淋巴结内可见小的壁结节。

表皮样囊肿伴感染



储留囊肿



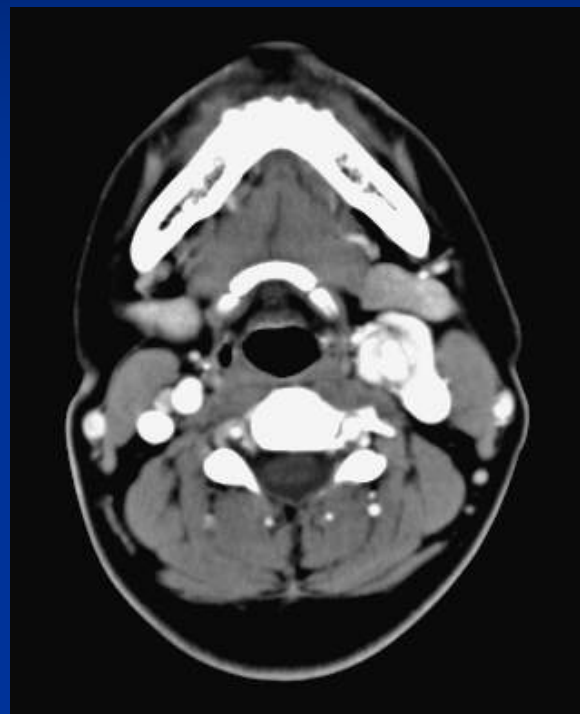
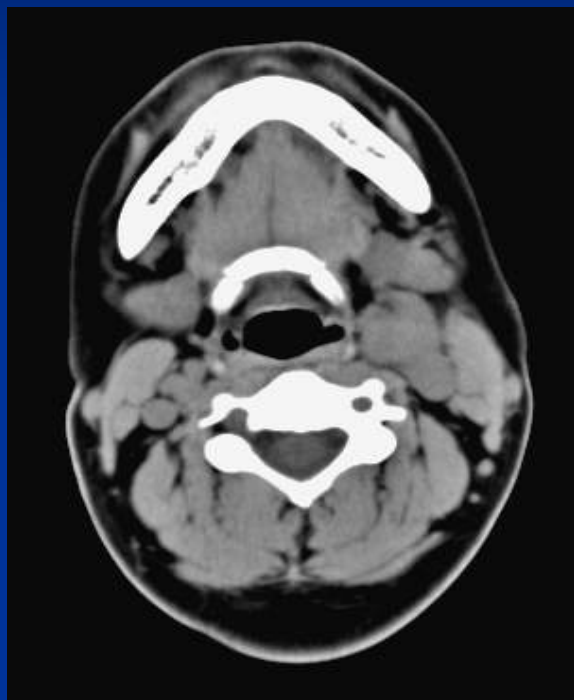
实体肿瘤

- 颈动脉体瘤
- 神经源性肿瘤
- 血管瘤
- 淋巴性肿瘤

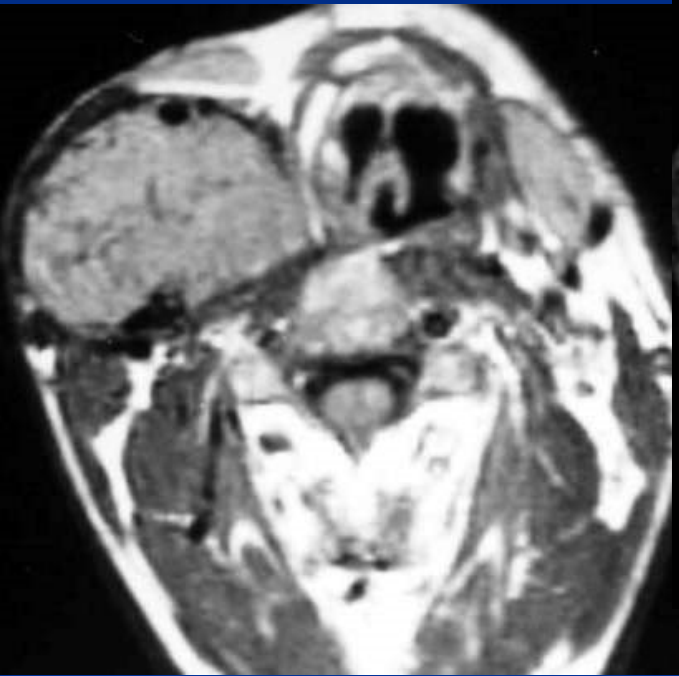
颈动脉体瘤

- 病灶边缘清晰，位于颈总动脉分叉部，使颈内\外动脉间隙开大；增强均匀明显均匀强化，接近血管的密度，强化延迟时间长。
- 鉴别诊断：1 神经鞘瘤 一般血管不丰富，增强后不如副神经节瘤强化明显，容易产生坏死。
2 血管瘤 常见钙化、静脉石。

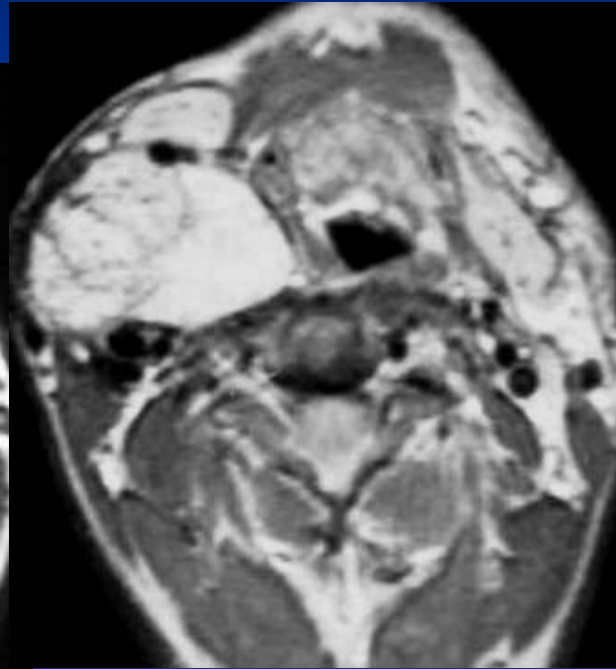
颈动脉体瘤



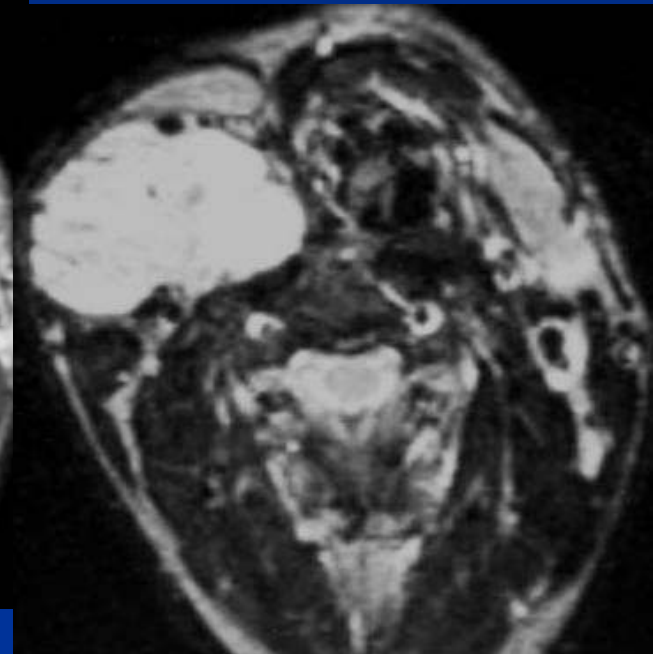
右口咽旁颈动脉体瘤



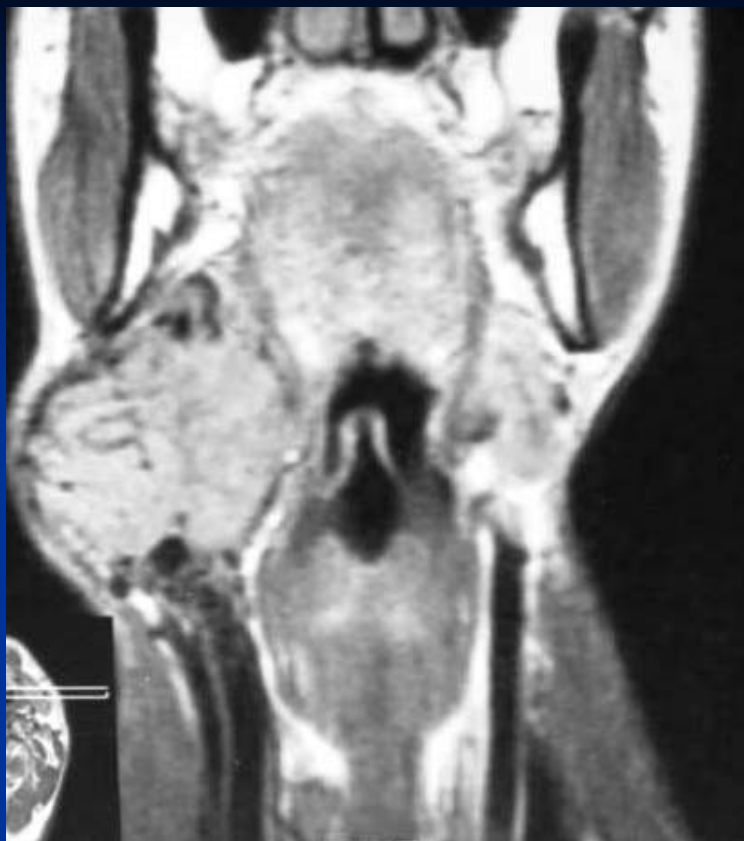T1WI



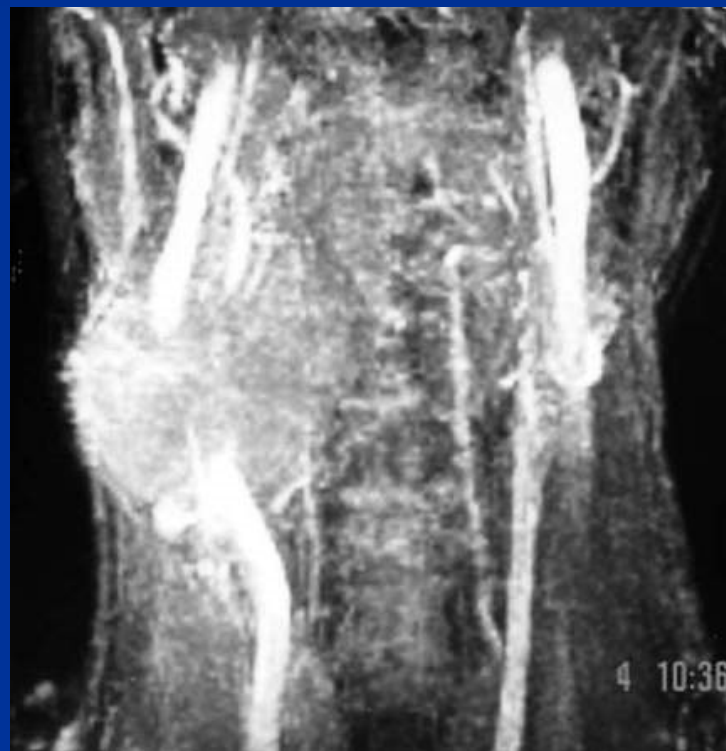PDWI



T2WI

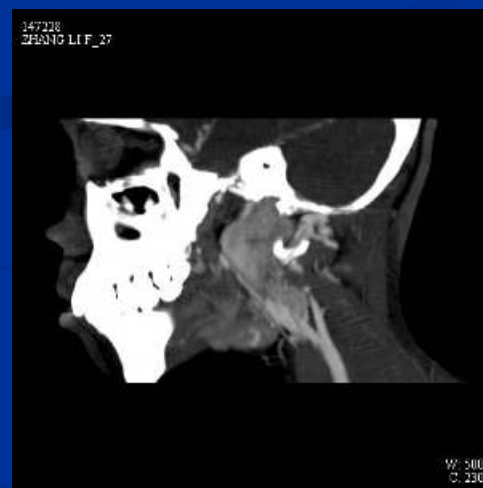
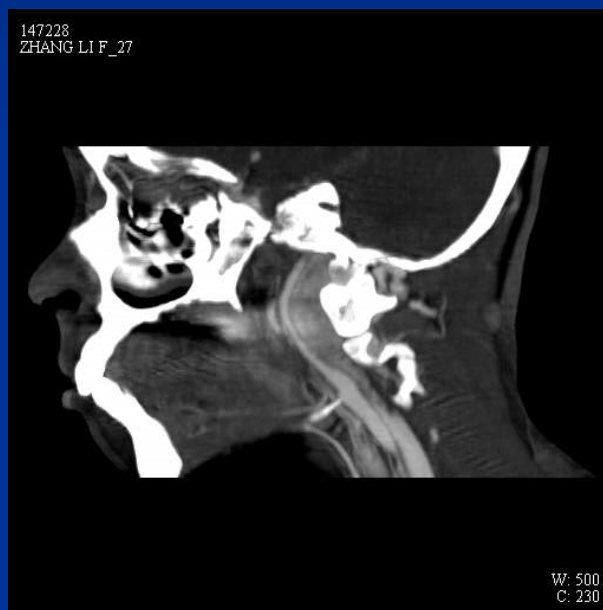
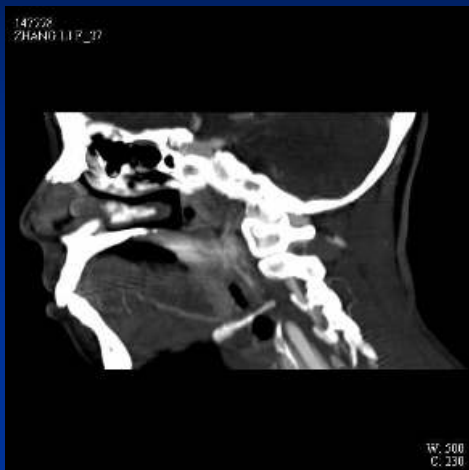矢状面T1WI

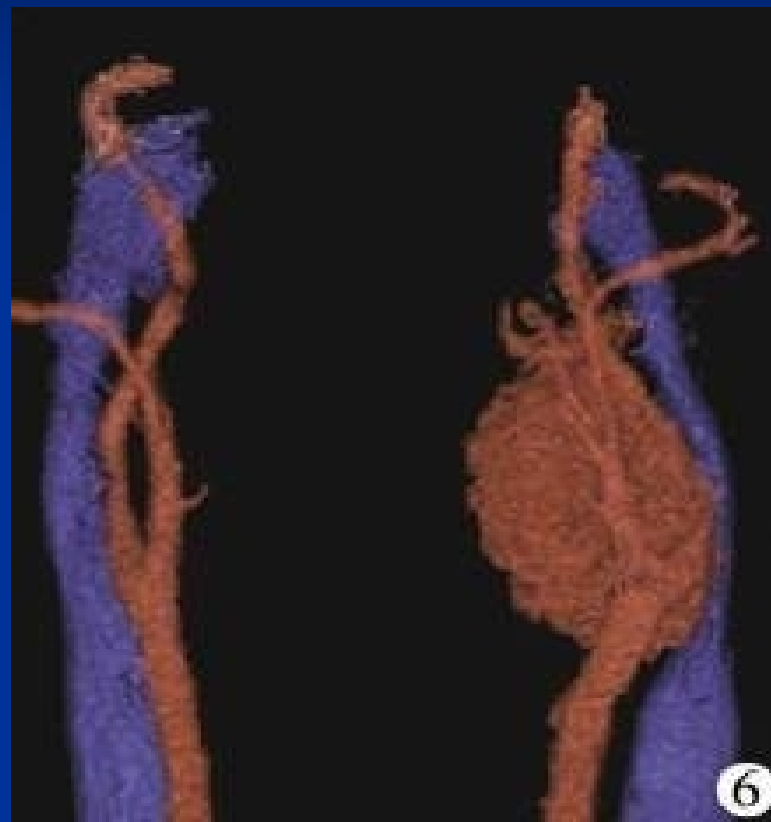
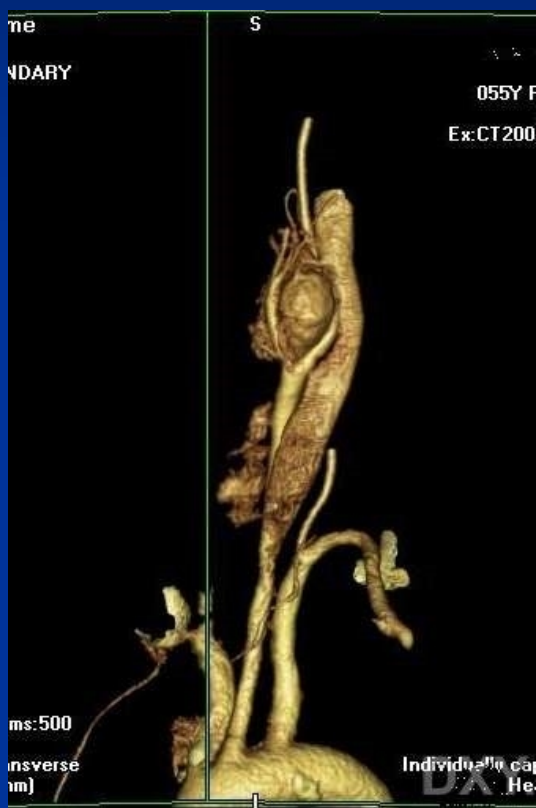


MRA

颈动脉体瘤



颈动脉体瘤



神经源性肿瘤

- 神经鞘瘤和神经纤维瘤
- 以交感、迷走神经多见
- 神经鞘瘤易囊变坏死。
- 实质部分强化明显。

以上内容仅为本文档的试下载部分，为可阅读页数的一半内容。如要下载或阅读全文，请访问：<https://d.book118.com/287103044006006060>