





# 麻醉科病例讨论



张某某、男、52岁



主 诉：连续性干咳、乏力2月余



# 呼吸系统疾病怎样 诊疗？

搜集病史

掌握症状和体征

影像学、试验室及有关检验

初步诊疗

# 病史采集

## 现病史

患者自称于2月前因淋雨后“感冒”而开始连续性刺激性干咳，痰少，无咯血。2个月来一直自服抗“感冒”药无明显好转，并伴有乏力、体重下降。区医院拍胸片及有关检验示：右肺近肺门处高密度肿块影，伴有肺不张。

## 既往史

有糖尿病史近8年，一直间断服用消渴丸治疗，血糖控制不佳。无高血压、冠心病、传染病及过敏史。

## 个人史

吸烟史10余年，每日2包。

## 症状和体征

连续性刺激性  
干咳，痰少，  
无咯血，并伴  
有乏力、体重  
下降。

右肺下野叩稍  
浊，呼吸音减  
弱。两侧均未  
闻及干湿性啰  
音及哮鸣音等。  
无胸膜摩擦音。





还需要做那些检验？

# 进一步检验

## 纤维支气管镜检验

## 支气管肺癌

## 组织学检验

右肺中间段支气管粘膜慢性炎症，粘膜上皮中度鳞化；间质内可见异形细胞，不排除癌的可能。提议重取活检确诊。

## 糖尿病有关 试验室检验

尿酮（—）；尿糖（—）；空腹血糖 10.5mmol/L。  
血糖胰岛素和C肽测定：餐前，胰岛素INS 6.37uIU/mL, C肽2.13ng/mL;餐后，胰岛素INS 32.2uIU/mL, C肽5.32ng/mL。






# 初步诊疗



右肺癌？

糖尿病2型



请内分泌科帮助诊治



完善各项术前准备，择期手术



患者自入院以来，血糖连续保持较高水平（空腹血糖在**10.5—11.0mmol/L**之间），根据内分泌科会诊意见，连续监测血糖，装胰岛素泵，根据血糖水平，随时调整胰岛素剂量。拟在装胰岛素泵的次日，在全麻气管插管下行胸腔镜辅助肺叶切除术。

手术过程：全麻插管下，胸腔镜探查见右肺中下叶巨大肿块，上叶部分不张，肺门淋巴结肿大，胸膜部分粘连，胸腔镜无法继续手术，中转开胸，肺门淋巴结肿大成块，肺动脉和肺静脉包绕其中，无法游离，最终行右侧全肺切除术，术中出血较多，约**1200ml**。

**BUT** 手术开始**2**小时后，患者出现了  
**EMERGENCY**

# EMERGENCY

手术开始后**2**小时，患者面色苍白，嘴唇发青，全身大汗淋漓，额头部汗珠如黄豆状，心率加紧，**110**次/分，血压**120 / 80mmHg**，导尿**1200ml**。

患者出现了什么问题？

A

胰岛素抵抗？

B

低血糖？

C

加大胰岛素剂量？

D

输糖？

该怎样对症处理？



# EMERGENCY

麻醉医生输入**5%GS 120ml**，患者症状有所改善。

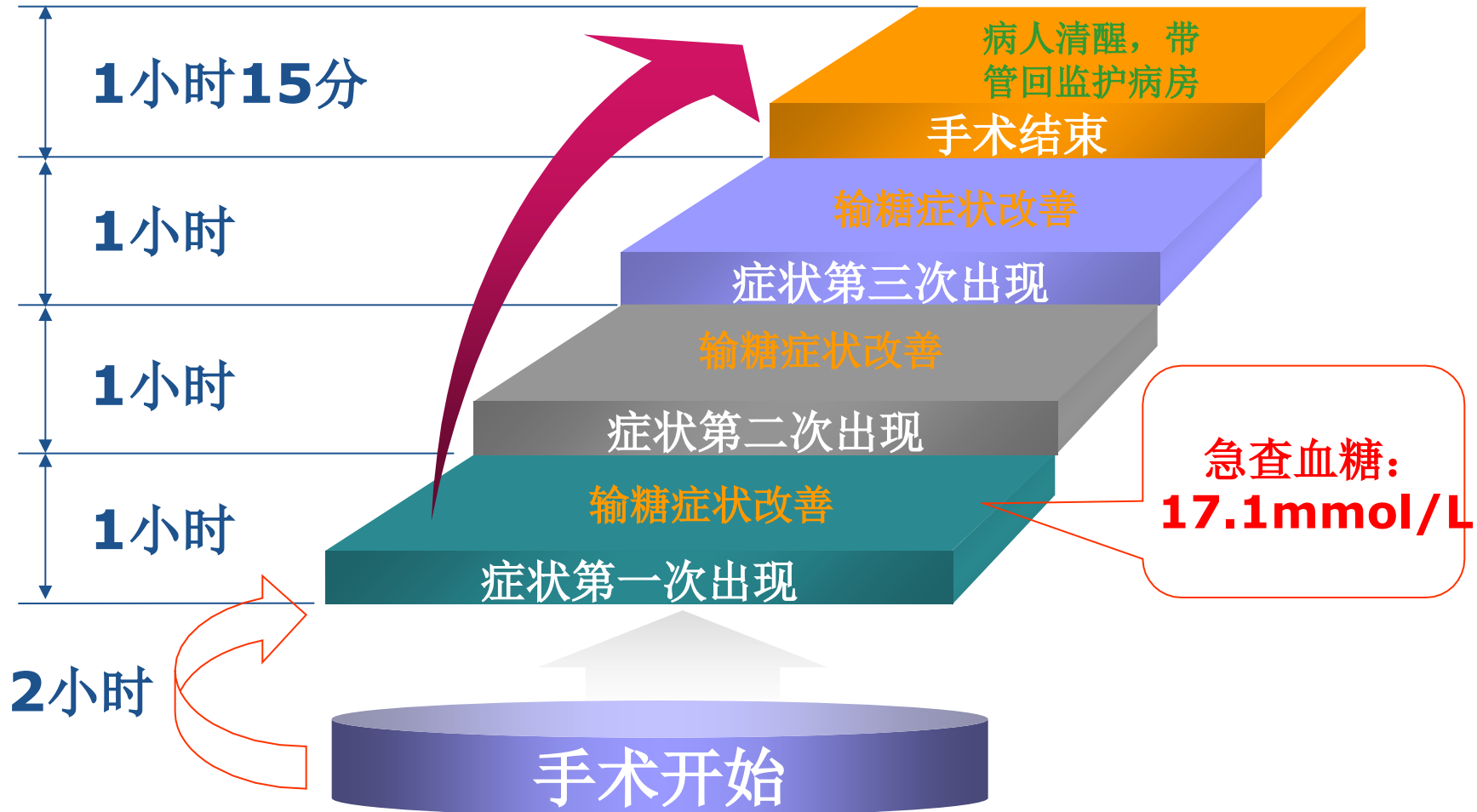
**急查血糖：17.1mmol/L**

既然输了GS，患者症状有所改善，阐明患者血糖偏低，但为何检验成果是血糖偏高？



症状改善后**1**小时，患者的前述症状再次出现，输入**5%GS 140ml**，症状好转，但**1**小时后第三次出现上述症状，输入**5%GS 140ml**，症状好转，随手术结束，**1**小时**15**分后患者清醒，带管转入**ICU**病房。（术中请内分泌科会诊，除急查血糖外，对胰岛素泵未做调整）

# EMERGENCY







术中处理是否恰当？

更合理的处理环节是什么？

术前准备是否有不当之处？

以上内容仅为本文档的试下载部分，为可阅读页数的一半内容。如要下载或阅读全文，请访问：<https://d.book118.com/295001011324011303>