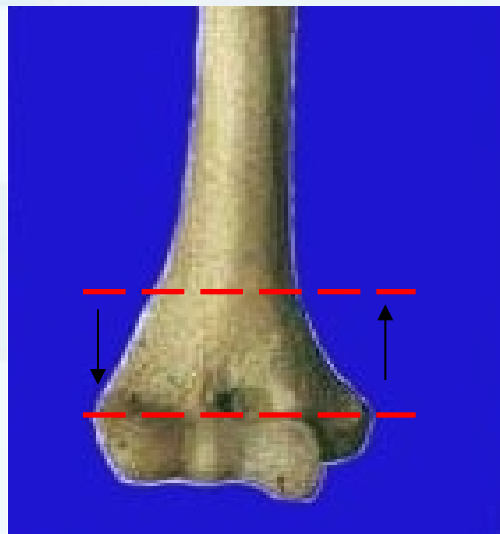
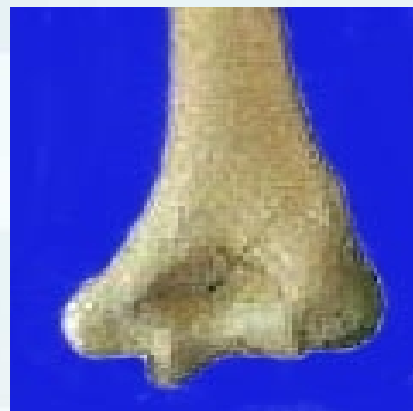
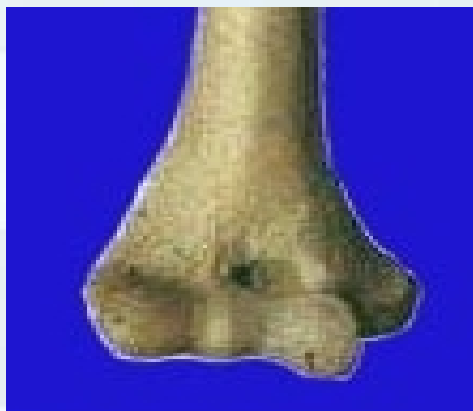

概述

- 肱骨髁上骨折指**肱骨内、外髁上 2 cm范围内的骨折**，以**5～12岁儿童**的发生率最高，为儿童的常见骨折，发病率约占儿童肘部骨折的**30%～40%**



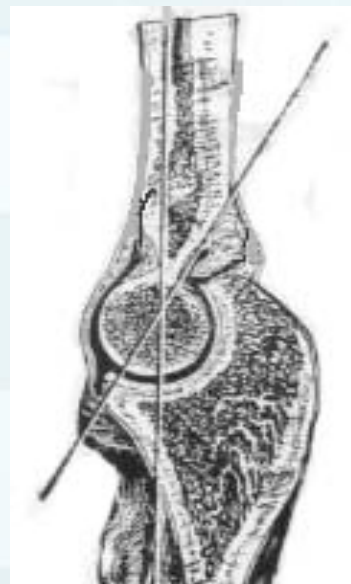
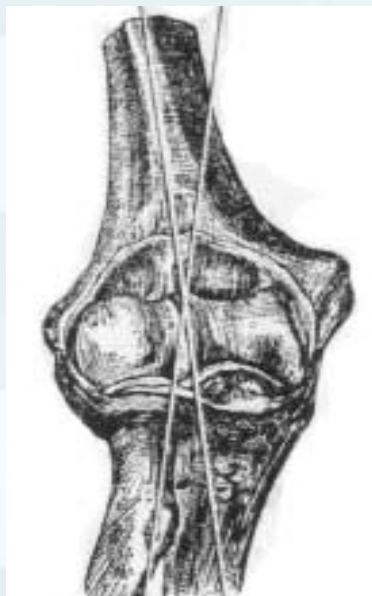解剖特点



- 肱骨髁上为**坚质与松质骨的交界处**，结构扁薄，前有**冠状窝**，后有**鹰咀窝**两窝间仅隔一层薄骨片，为**应力上的弱点**

解剖特点

- 肱骨下端参与肘关节构造，有二个生理角度：
前倾角 $30\sim 50^\circ$
携带角 $10\sim 15^\circ$





解剖特点

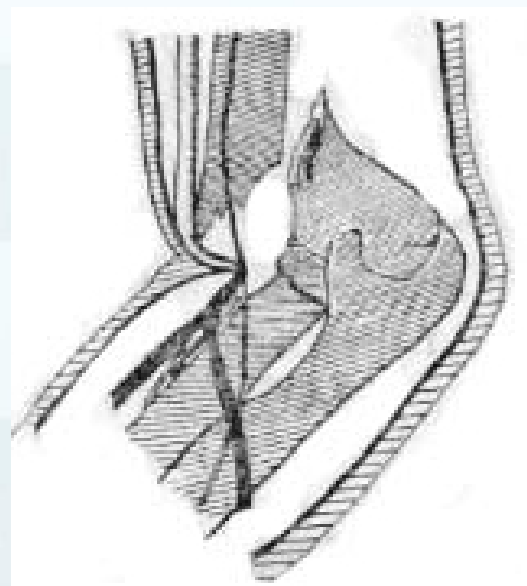
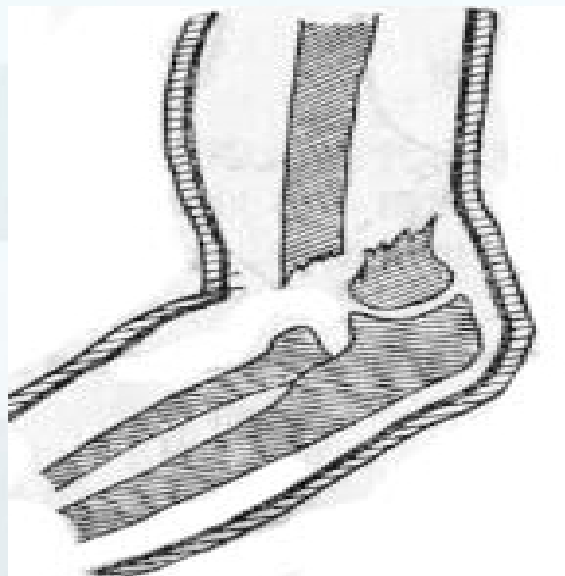
- 肱骨下端周围有重要血管、神经通过：
 - (1) 前外侧： 桡神经
 - (2) 前中部： 正中神经、 肱动脉
 - (3) 内后方： 尺神经

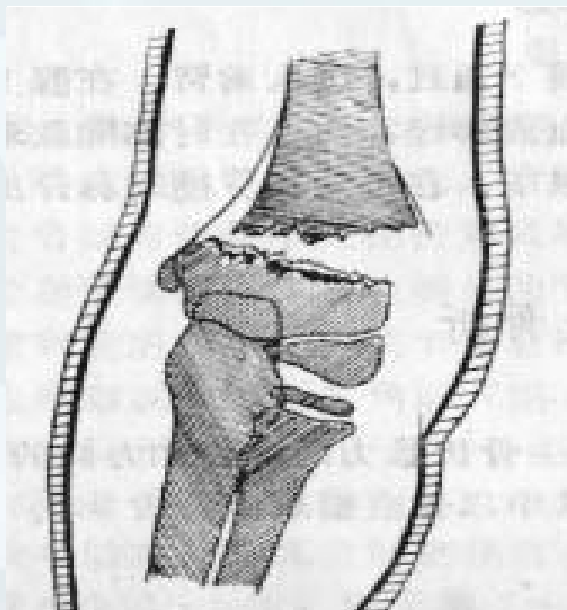
骨折分型

- 伸直型：多见，占90%，易伤肱动脉和正中神经

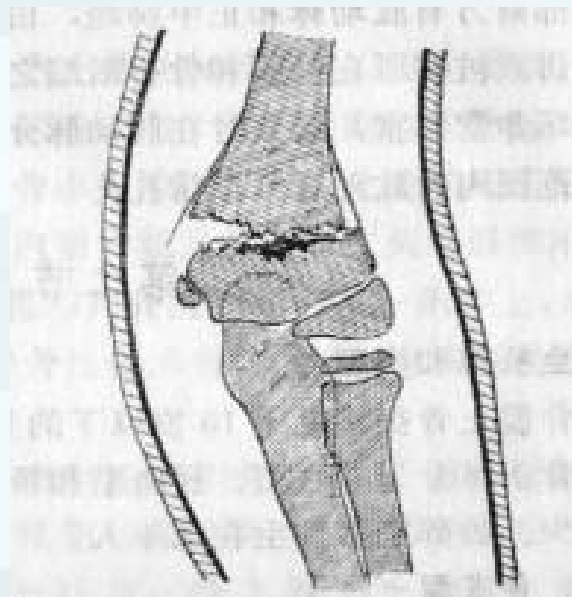
1. 尺偏型

2. 桡偏型





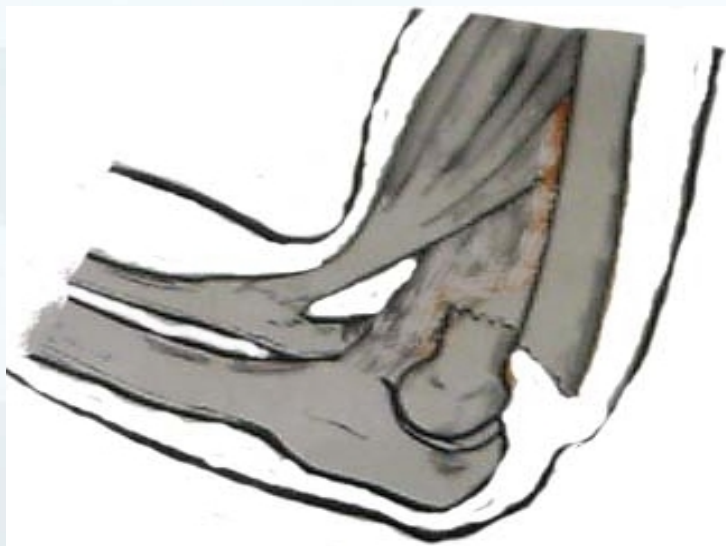尺偏型



桡偏型

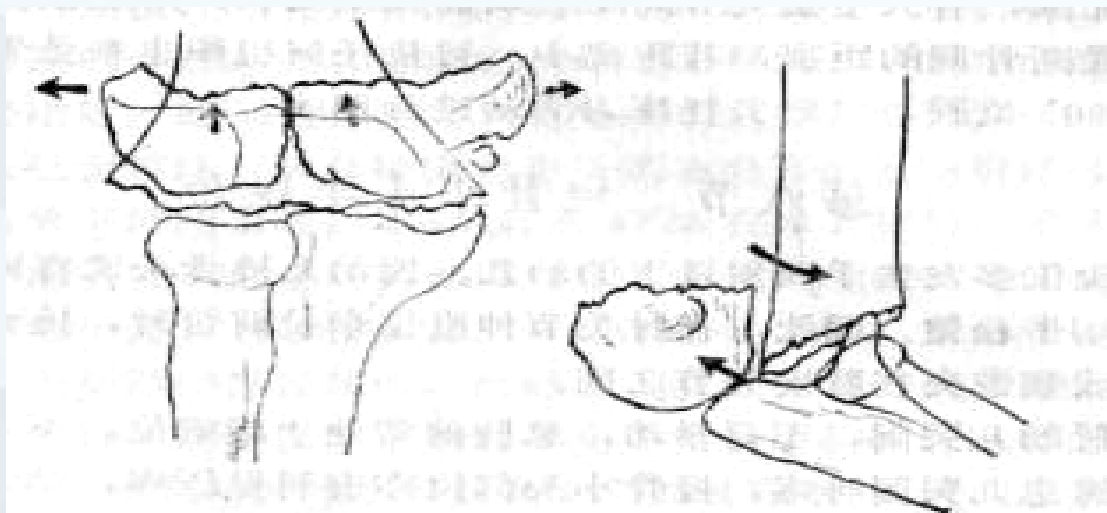
骨折分型

- 屈曲型：只占2~10%，可挫伤尺神经

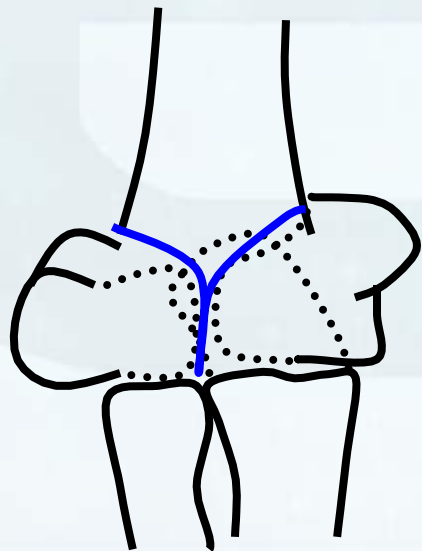


骨折分型

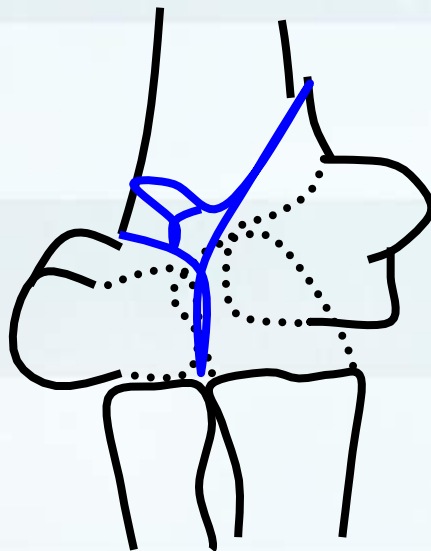
- 粉碎型内、外髌髌裂，骨折线呈“T”字或“Y”字形



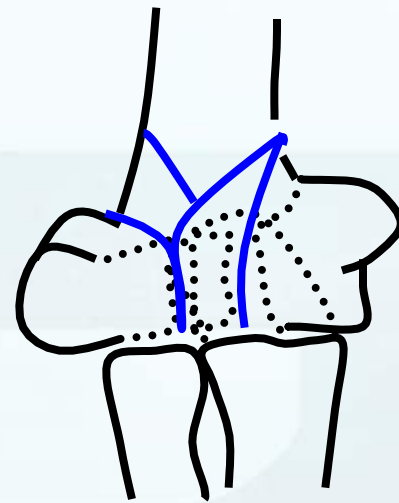
A0 分型



13C1

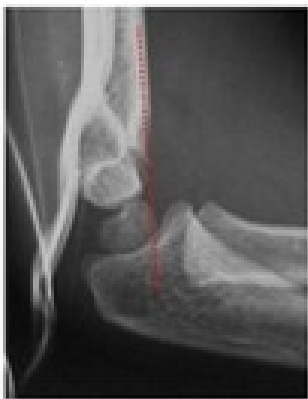

13C2

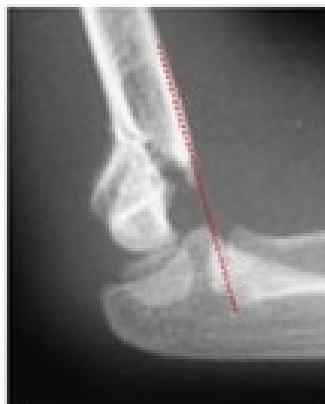

13C3

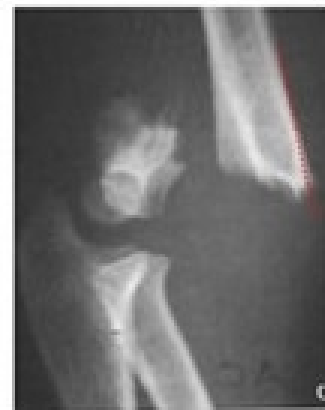Gartland分型



Gartland
Type 1



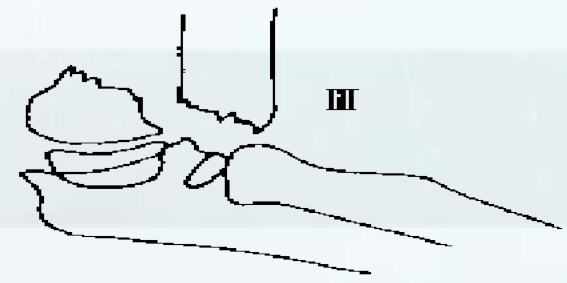
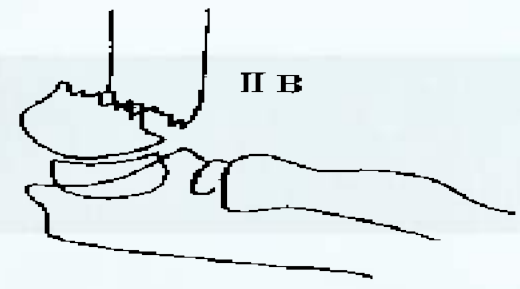
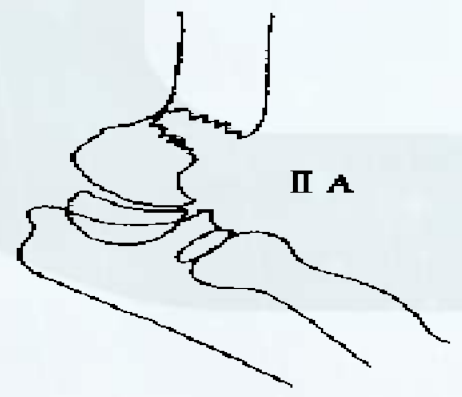
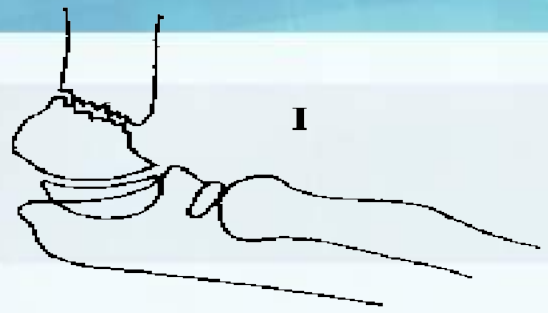
Gartland
Type 2



Gartland
Type 3

伸展型骨折移位分类

- I型：骨折无移位
- II型：远折端后倾或同时横向移位，后侧皮质仍完整
 - IIa单纯远折端后倾，后侧皮质完整
 - IIb骨折有横向移位或兼有远折断倾斜
- III型：骨折断端完全移位，皮质无接触



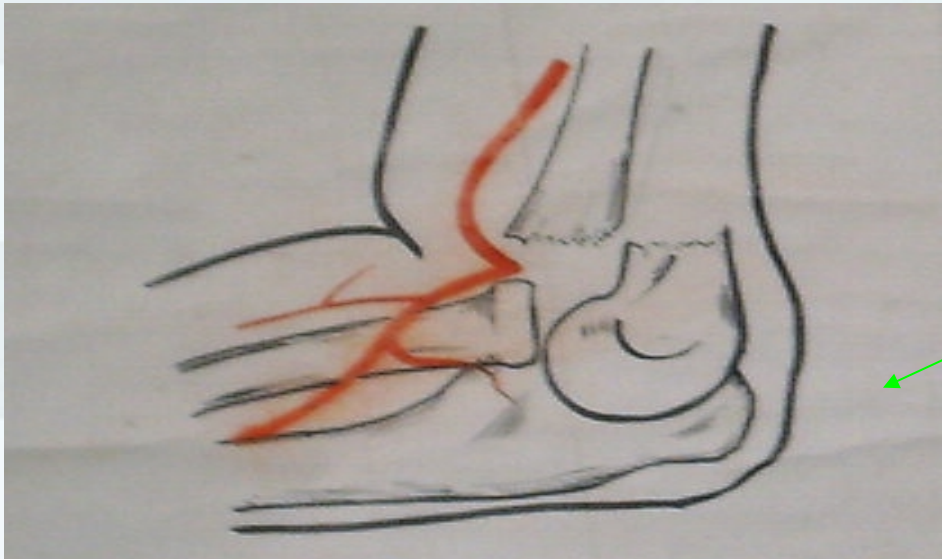


Mcintyre 肱骨髁上骨折分类表



临床表现及诊断

- 肘部肿痛、呈半伸位，不能屈伸活动
- 伸直型骨折：肘部呈‘靴状’畸形
- 局部压痛，有骨擦音和异常活动，肘后三角关系正常
- X片：明确骨折类型及移位程度



靴状畸形






5P 征

- 肢痛难忍 (Pain)
- 桡动脉搏动消失 (Pulselessness)
- 皮肤苍白 (Pallor)
- 感觉异常 (Paresthesia)
- 肌肉无力或瘫痪 (Paralysis)

Volkman氏缺血挛缩

- 骨折块和血肿的胀力挤压肱动脉及其分支，使血管受压、痉挛，导致前臂屈肌缺血、水肿、神经麻痹，最后肌肉坏死、疤痕挛缩，发生畸形
- 缺血30min即感觉异常
- 缺血 2 ~ 4 h可发生功能障碍
- 缺血 8 ~ 12h即不可逆坏死
- 缺血12~24h造成不可逆损害




前臂屈肌缺血性肌挛缩



并发症

- 正中神经损伤（猿掌）
- 桡神经损伤（垂腕）
- 肘内翻畸形
- 肘外翻畸形
- 迟发性尺神经炎
- 关节功能障碍
- 骨化性肌炎

图 (8)



[\(返回\)](#)

以上内容仅为本文档的试下载部分，为可阅读页数的一半内容。如要下载或阅读全文，请访问：<https://d.book118.com/316151153231010113>