

韦格纳肉芽肿的 临床特征

演讲者：

-
- 1 引言
 - 2 韦格纳肉芽肿的概述
 - 3 韦格纳肉芽肿的临床表现
 - 4 韦格纳肉芽肿的诊断方法
 - 5 韦格纳肉芽肿的治疗策略
 - 6 韦格纳肉芽肿的预后与康复
 - 7 韦格纳肉芽肿的护理与支持
 - 8 韦格纳肉芽肿的预防与健康教育
 - 9 结束语

引言



引言



大家好，今天我将就韦格纳肉芽肿 (Wegener's Granulomatosis) 的临床特征进行详细的介绍

韦格纳肉芽肿是一种罕见的系统性自身免疫性疾病，它主要影响呼吸系统、肾脏以及皮肤等部位

我将从发病机制、临床表现、诊断方法和治疗策略等方面进行阐述

韦格纳肉芽肿的概述



韦格纳肉芽肿的概述

1.1 定义与发病机制

韦格纳肉芽肿是一种自身免疫性疾病，主要表现为血管的炎症和肉芽肿形成。该病的发生与遗传、环境及免疫系统异常等多因素有关，常表现为多系统受累

1.2 流行病学特点

该病多见于中年人，男性发病率略高于女性。病程多呈慢性进展，如不及时治疗，可能导致严重后果



韦格纳肉芽肿的临床表现



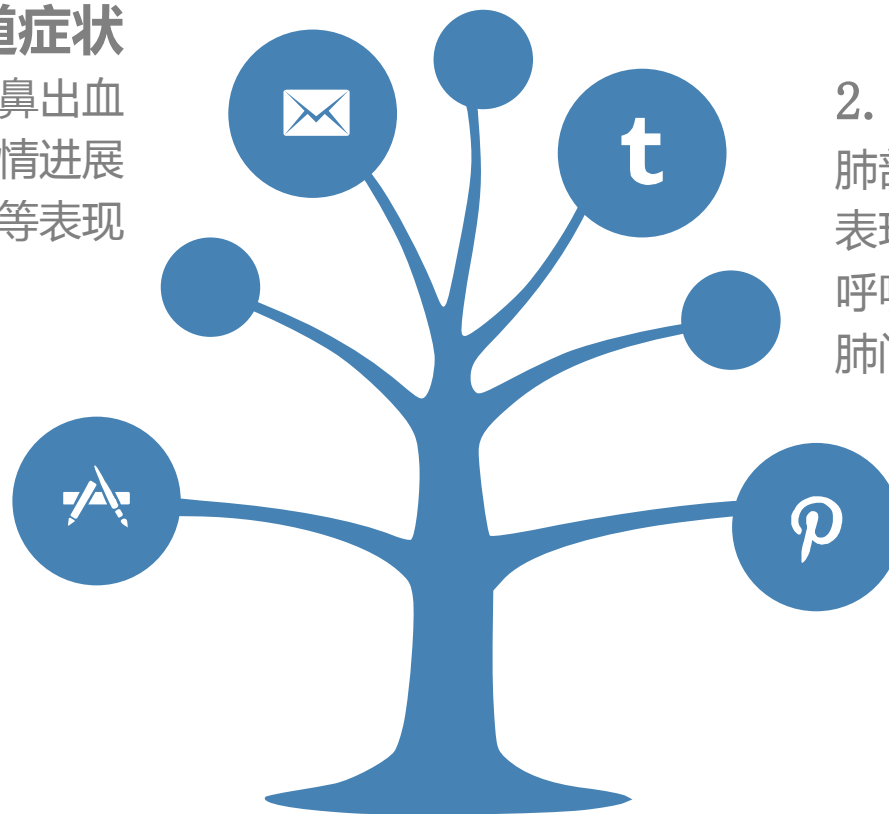
韦格纳肉芽肿的临床表现

2.1 上呼吸道症状

患者常出现鼻塞、流涕、鼻出血等上呼吸道症状，随着病情进展可出现鼻黏膜溃疡、息肉等表现

2.3 皮肤病变

皮肤是韦格纳肉芽肿的主要受累部位之一，表现为结节性红斑、荨麻疹样皮疹等，有时可见皮肤溃疡及坏疽



2.2 肺部表现

肺部受累是韦格纳肉芽肿的常见表现，患者可出现咳嗽、咳痰、呼吸困难等症状，严重者可出现肺间质病变

2.4 其他表现

此外，患者还可能出现关节疼痛、眼部病变、肾功能受损等表现。部分患者还可伴有发热、乏力等全身症状

韦格纳肉芽肿的诊断方法



韦格纳肉芽肿的诊断方法

3.1 病史采集与体格检查

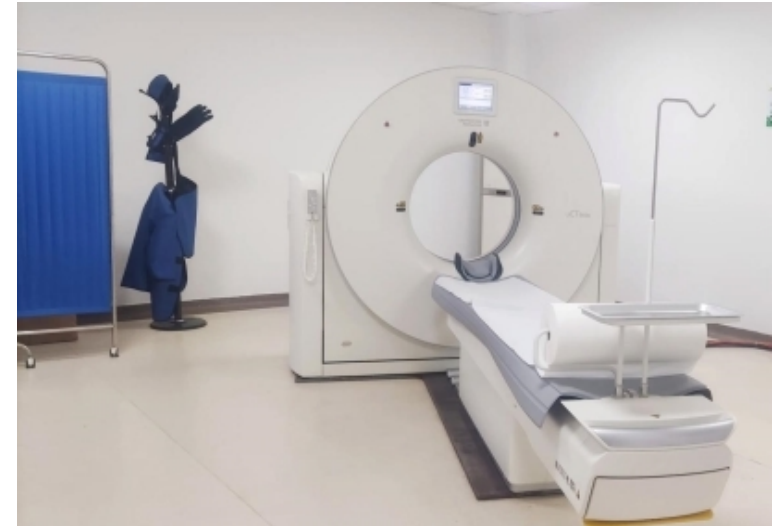医生需详细询问患者病史，进行全面的体格检查，以了解患者的症状及体征

3.2 实验室检查

包括血常规、尿常规、血沉、C反应蛋白等指标的检测，有助于了解患者的全身炎症情况。此外，免疫学检查也有助于明确诊断

3.3 影像学检查

胸部线、CT等影像学检查有助于发现肺部病变，了解病情严重程度。此外，B超、MRI等检查也有助于发现其他部位的病变



以上内容仅为本文档的试下载部分，为可阅读页数的一半内容。如要下载或阅读全文，请访问：
<https://d.book118.com/328072034104007005>