

此PPT下载后可任意修改编辑增删页面

# 乳腺癌护理查房



有医术，有医道。术可暂行一时，道则流芳千古。

# 友情提示



感谢您不吸烟



手机调成静音

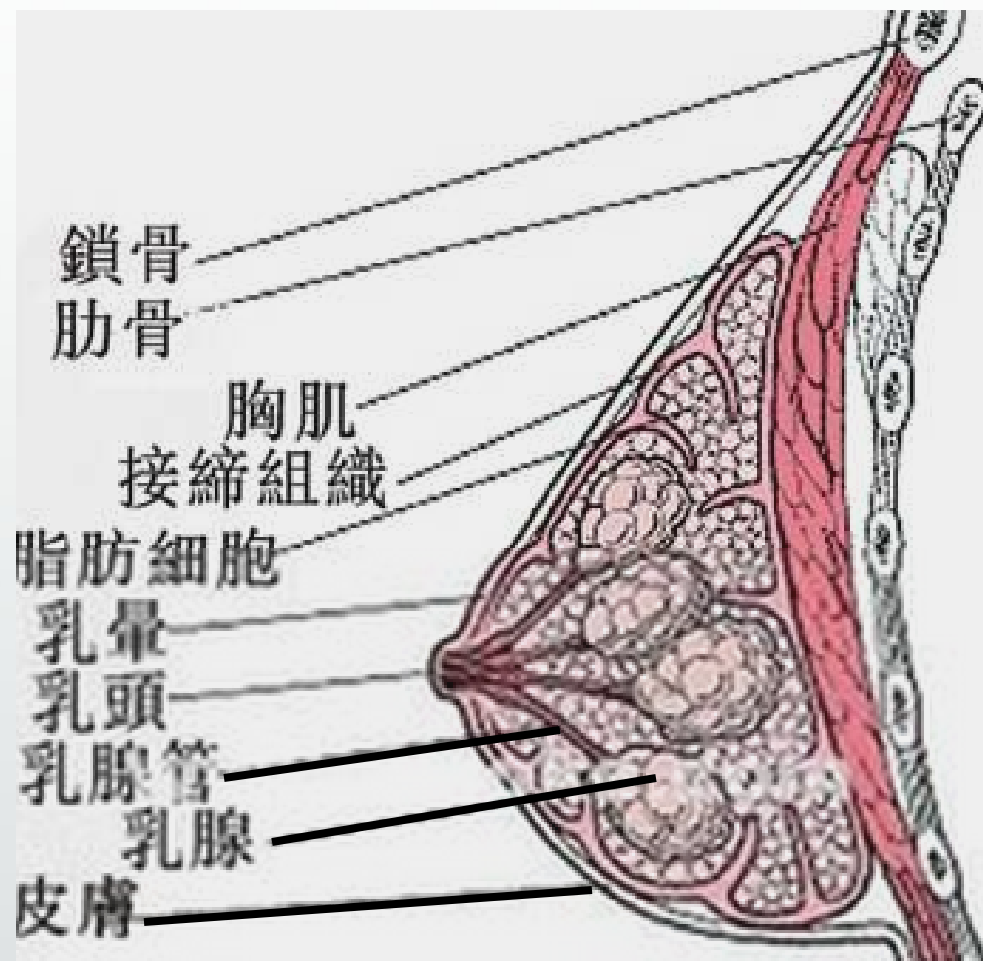


欢迎随时提问

# 疾病概述

女性乳腺是由皮肤、纤维组织、乳腺腺体和脂肪组成的，乳腺癌是发生在乳腺腺上皮组织的恶性肿瘤。乳腺癌中99%发生在女性，男性仅占1%。

# 生理解剖图



## 病例资料

姓名： 吴某  
性别： 女  
年龄： 6； ； 岁  
床号： ； ； 床  
民族： 汉  
职业： 农民  
婚姻状况： 已婚  
入院时间： 自填  
出院时间： 自填

## 简要病情

- 1、患者，老年女性
- 2、因“左乳腺癌术后5月余，8周期化疗后，要求放疗。”入院
- 3、查体：**KPS评分80分**，神清，精神可，生命体征平稳，心肺听诊无殊，左乳缺如，可见15cm横行手术疤痕，无明显皮下积液，右乳未及明显肿块。双腋下及锁骨下未及明显肿大淋巴结。腹部左右上腹可见约**10-12cm**手术疤痕，下腹正中可见约**15cm**手术疤痕。

**4、辅助检查：本院术后病理提示（左侧）乳腺浸润性导管II级，见脉管内癌栓，未见明确神经组织累犯，癌转移至（腋下）14/29只。**

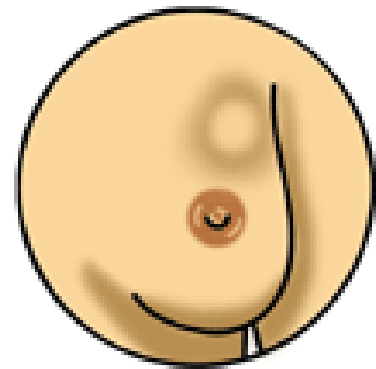
**5、患者既往有子宫、脾脏、胆囊切除手术，有糖尿病十余年，无过敏史无跌倒史。**

诊断:

左乳腺癌术后 (T3N2M0 III期)

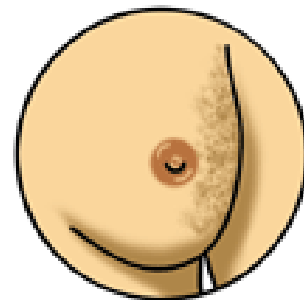


# 临床表现:



## 1. 乳腺肿块

80%的乳腺癌患者以乳腺肿块首诊。患者常无意中发现乳腺肿块，多为单发，质硬，边缘不规则，表面欠光滑。大多数乳腺癌为无痛性肿块，仅少数伴有不同程度的隐痛或刺痛。



## 2. 皮肤改变

乳腺癌引起皮肤改变可出现多种体征，最常见的是酒窝征、橘皮样改变、皮肤卫星结节。

### 3. 乳头乳晕改变

乳头歪斜、凹陷或回缩，乳头痒、糜烂湿疹样变（**乳腺Paget's病**），乳头溢液、溢血。

#### 4. 转移征象：腋窝淋巴结肿

大医院收治的乳腺癌患者1/3以上有腋窝淋巴结转移。初期可出现同侧腋窝淋巴结肿大，肿大的淋巴结质硬、散在、可推动。随着病情发展，淋巴结逐渐融合，并与皮肤和周围组织粘连、固定。晚期可在锁骨上和对侧腋窝摸到转移的淋巴结。

# 治疗原则:

以手术治疗为主，辅以化学药物、放射、激素、免疫等综合治疗措施。

# 乳腺癌调强适形放疗的临床意义：

- 1、乳腺剂量分布更均匀
- 2、减少正常组织照射剂量  
例如：肺组织和心脏
- 3、降低对侧乳腺癌的发生率
- 4、缩短治疗时间

## 乳腺根治术后放疗适应症：

- 1、肿瘤直径大于等于**5cm**（**T3和T4**）
- 2、淋巴结转移大于等于**4个**  
术后化疗后局部区域复发率**20%-40%**
- 3、原发肿瘤或腋淋巴结切除不彻底
- 4、未做腋淋巴结清扫
- 5、淋巴结转移**1-3个**放疗价值不明。

## 乳腺癌放疗并发症：

上肢水肿、无症状肺尖纤维化、有症状肺炎、皮下纤维化、放射性皮炎、乳腺水肿、肋骨疼痛、心脏毒性、臂丛神经损伤、肩运动受损等。



以上内容仅为本文档的试下载部分，为可阅读页数的一半内容。如要下载或阅读全文，请访问：<https://d.book118.com/347160044044006136>