

# 【5A文】股骨粗隆间骨折 教学查房



# 教学查房目的

- ✧ 1. 复习股骨粗隆间骨折相关知识；
- ✧ 2. 掌握股骨粗隆间骨折诊断与治疗；

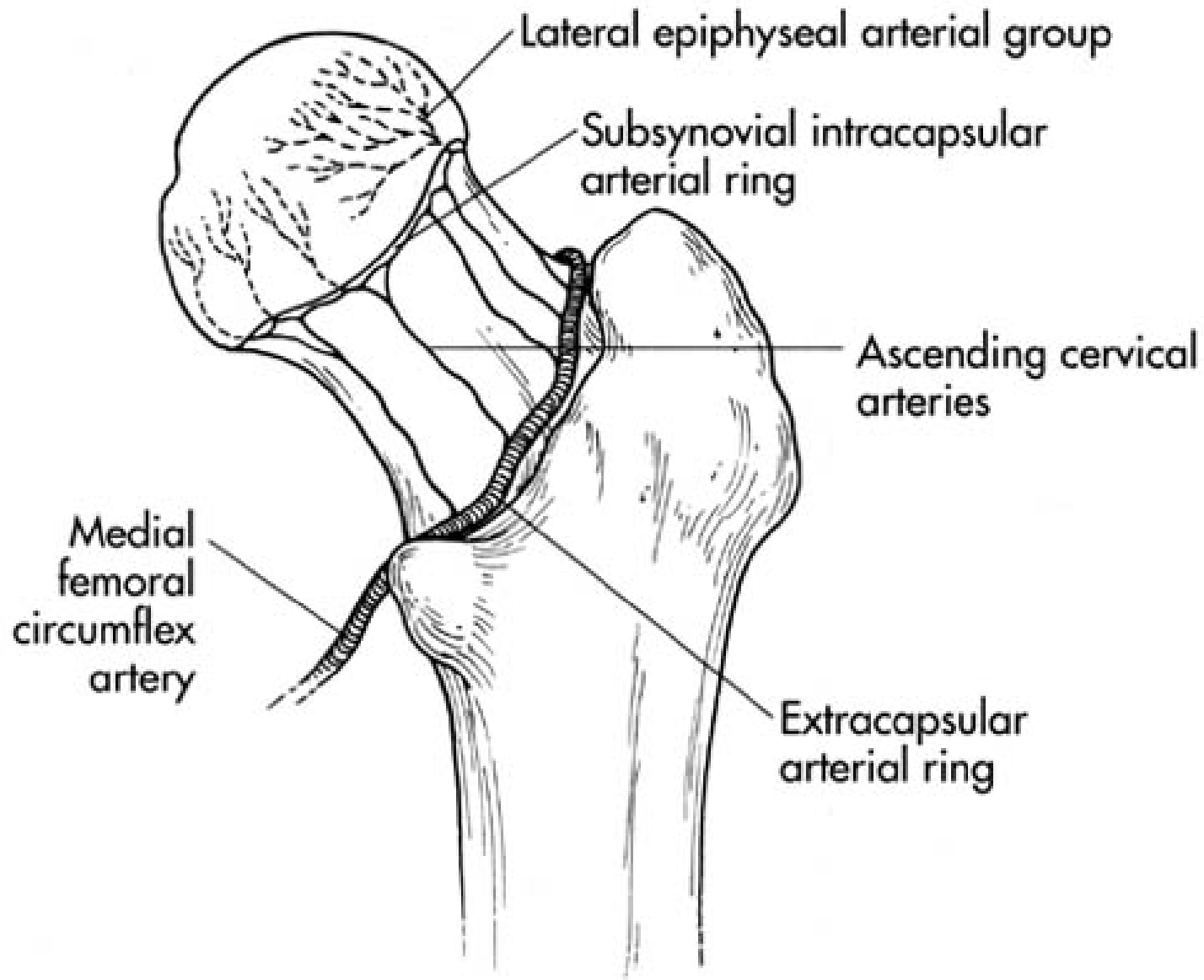
# 股骨粗隆间骨折

✧ 床旁汇报病例



# 股骨粗隆间骨折定义

- ✧ 股骨粗隆间骨折又称“股骨转子间骨折”，系指由股骨颈基底至小粗隆水平以上部位的骨折。



# 股骨粗隆间骨折解剖特点

- ✧ 粗隆间骨折部位血运丰富，主要来源于旋股内外侧动脉，很少发生骨折不愈合及股骨头缺血坏死。

# 股骨粗隆间骨折发病概况

常见于老年人，女性多于男性，据有关资料统计粗隆间骨折的平均年龄为74.9岁。

## 股骨粗隆间骨折：病因

✧病因与“股骨颈骨折”相似

。

多为间接外力引起，下肢突然扭转跌倒，骨折多为粉碎性。



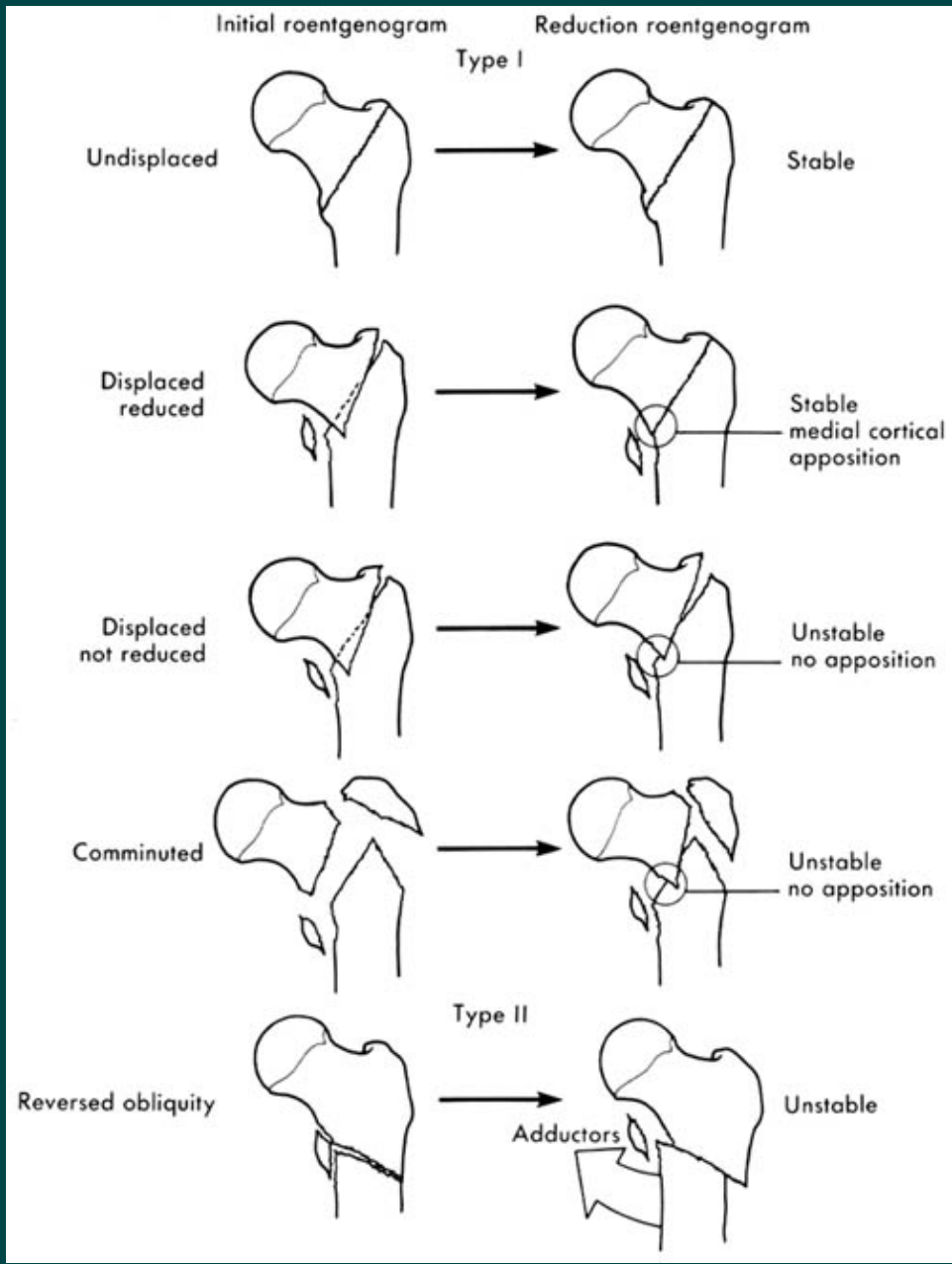
# 分型

Jensen分型

A0分型

Evans分型





## 分类：顺粗隆间骨折

- ✧ 根据暴力的情况不同，小转子或保持完整，或成为游离骨片，但只要股骨上端内侧的骨支柱保持完整，则髋内翻不严重。
- ✧ 粉碎型则小转子变为游离骨块，内侧支柱塌陷，出现严重髋内翻，患肢呈外旋短缩畸形。

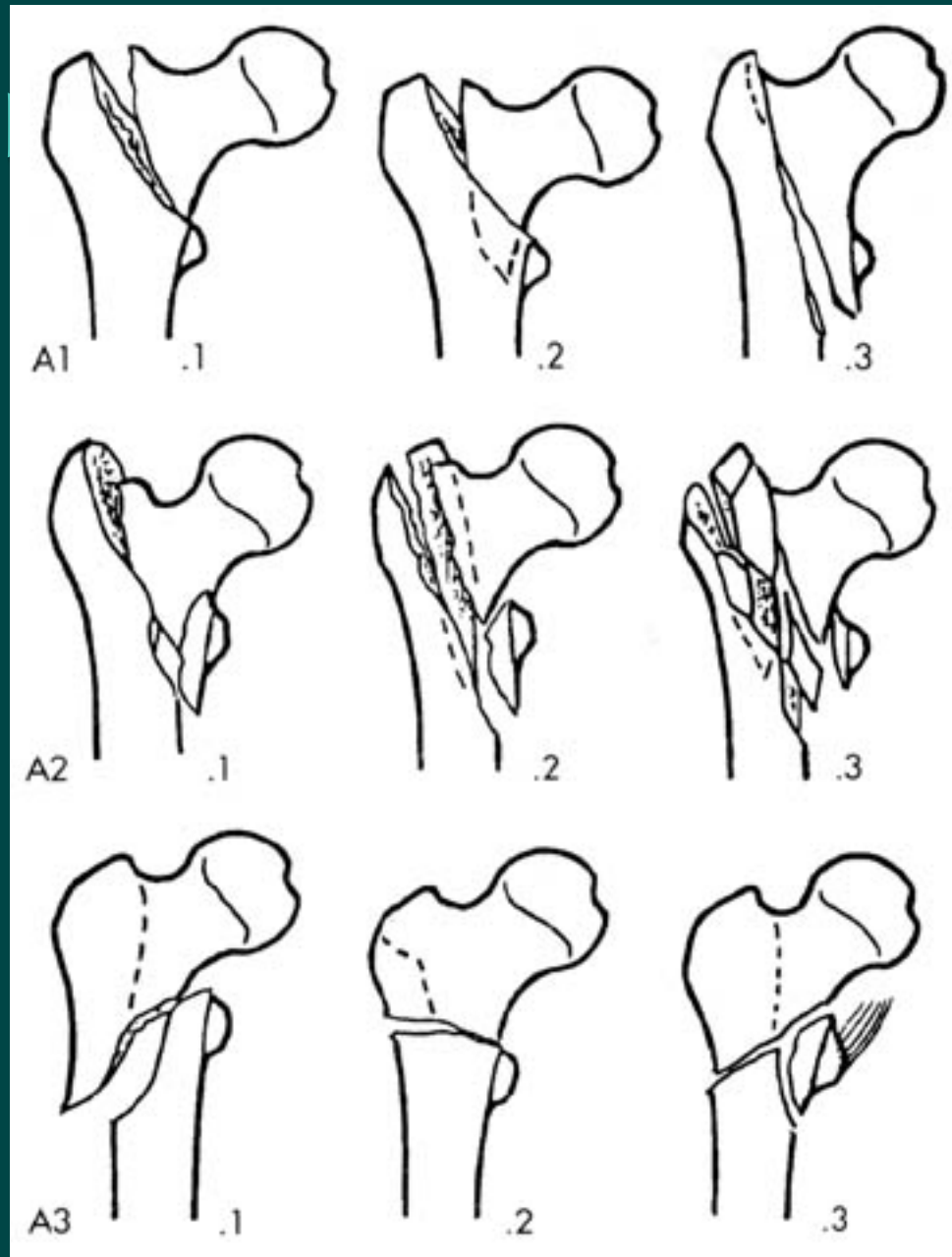
## 分类：顺粗隆间骨折

- ✧ 骨折线自大粗隆下方斜向内上方走行，达小粗隆的上方。
- ✧ 骨折近端因外展肌与外旋肌的收缩而外展、外旋，远端因内收肌与髂腰肌的牵挂而向内、向上移位。

## 分类：粗隆下骨折

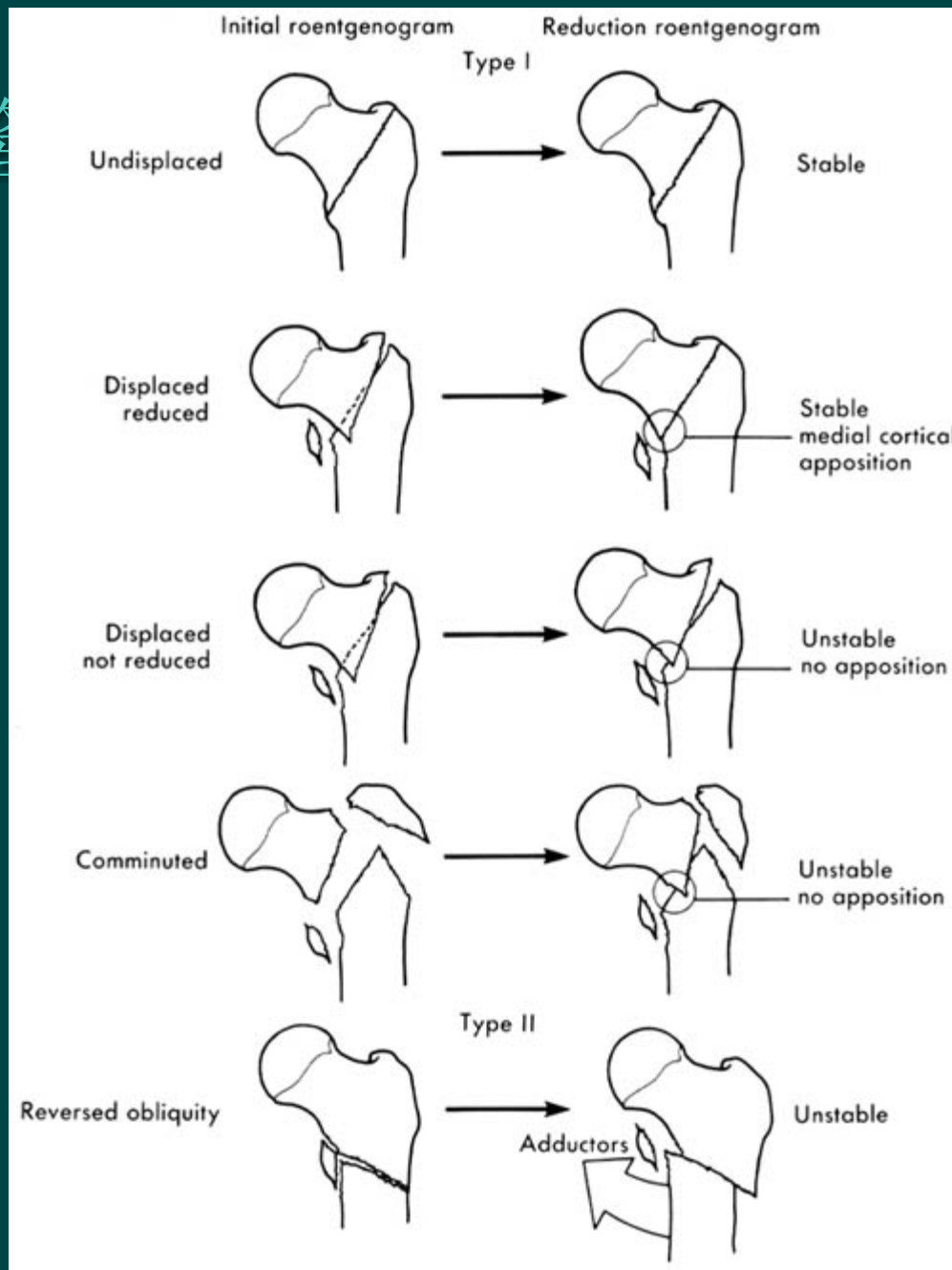
- ✧ 骨折线经大、小粗隆的下方。
- ✧ 骨折多有移位，近端因髂腰肌、臀中、小肌及外旋肌群的牵拉而呈屈曲、外展、外旋，远端因内收肌与髂腰肌的牵拉向内向上移位。

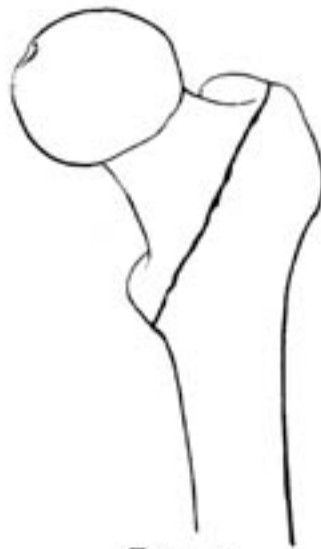# 股骨粗隆



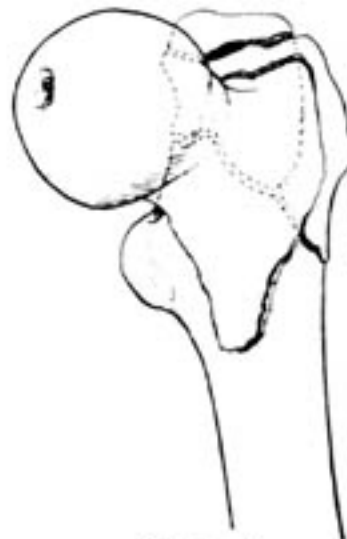# 股骨粗隆

# 分类

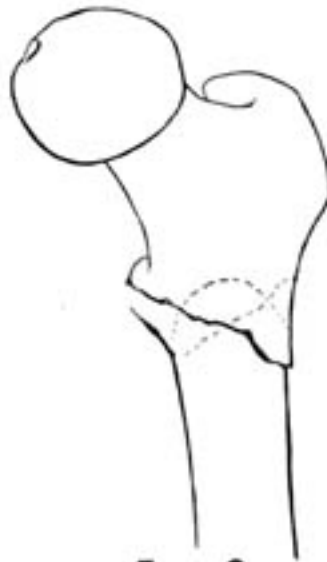



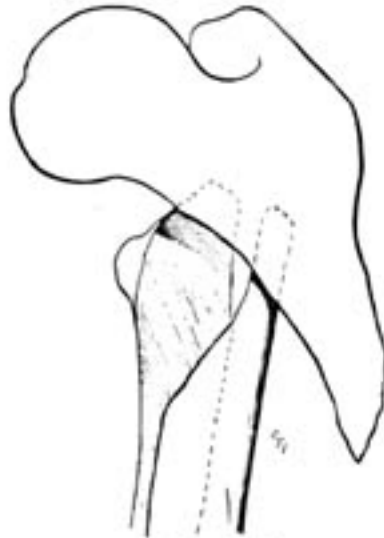
**Type 1**



**Type 2**



**Type 3**



**Type 4**





# 股骨粗隆间骨折： 诊断

- ✧ 外伤史。
- ✧ 症状与体征：疼痛、肿胀、瘀斑、功能障碍。下肢呈短缩、内收、外旋畸形。其它同“股骨颈骨折”。
- ✧ 辅助检查。

## 股骨粗隆间骨折鉴别诊断



- 须与“股骨颈骨折”相鉴别。

以上内容仅为本文档的试下载部分，为可阅读页数的一半内容。如要下载或阅读全文，请访问：<https://d.book118.com/348037141040006117>