第一讲　硬膜下积液

福建医科大学附属第二医院　　李亚松　吴　淋

硬膜下积液（subdural fluid accumulation）又称硬膜下水瘤（Subduralydroma），水瘤（hygroma)来自希腊语中 hygros 一词，是“湿”的意思。脑的表面由三层被膜，由外向内依次为硬膜、蛛网膜、软膜，对脑起支持作用。脑脊液由脑室内的脉络丛产生，分布于脑室和蛛网膜下隙，对脑具有营养、缓冲震动、调节颅内压和保护作用。大部分硬膜下积液正是由于脑脊液进入硬膜下腔而形成，过多的液体在硬膜下间隙内聚集，积液可为清亮、血性或黄变，积液压力可高低不等，几乎均与颅脑损伤有关，随着临床资料的进一步丰富,发现某些颅脑手术后的患者也会出现硬膜下积液，本文包括外伤性硬膜下积液和去骨瓣减压术后硬膜下积液。

1894 年就有作者最先报道了硬膜下积液病例，当时发生率大致在 5%～21%之间，多数为婴幼儿和老年人。一直以来针对硬膜下积液发病机制及治疗方案有不少学者进行了深入的研究探讨，大量的临床研究发现单纯的闭合性颅脑损伤或颅脑疾病开颅特别是去骨瓣减压术后的病人，其硬膜下积液的发生率明显高于非去骨瓣减压术者。目前硬膜下积液的发病机制尚无明确统一的定论，国内外学者进行了大量的临床和基础研究，以期为硬膜下积液的治疗提供可靠依据。

1 硬膜下积液产生的病理机制

硬膜下积液的产生是颅脑损伤过程中在外界暴力的作用下，脑组织在颅内空腔形成相对移位，导致蛛网膜被撕裂，脑脊液经破裂处流至硬膜下腔聚集而成。硬膜下积液作为颅脑损伤后的常见并发症，自发现以来，对其发病机理机制一直存在诸多争议，国际上提出了各种各样的学说，且往往不能单靠一种学说来解释清楚，而大多涉及到多个学说的共同作用；同时，不同于单纯的外伤后硬膜下积液（Tramatic subdural fluid accumulation），由于外伤或非外伤因素行去骨瓣减压术后的患者也有硬膜下积液的发生，且其潜在的发病机制也有所不同，因此，治疗上相应地有所不同。

到目前为止国内外学者相关研究资料分析，硬膜下积液形成条件包括：硬膜下腔的形成、积液的积聚和积液的吸收障碍。

1.1 硬膜下腔的形成

通过电镜研究发现在硬脑膜、蛛网膜之间由两层连续的细胞层构成:内层称为边缘细胞层，由扁平成纤维细胞组成，相互之间很少有细胞连接、没有细胞外胶原、位于硬脑膜的最内层；另外一层由蛛网膜屏障细胞组成，位于蛛网膜的最外层。另外研究者通过解剖研究证实:硬脑膜外层的细胞结构中结合了大量的胶原纤维，而边缘细胞层含量极少，并且一种无定形的疏松组织结合起来了边缘细胞结构，这种结构就导致其易被撕裂，从而形成腔隙，提供积液积聚的空间。颅脑损伤急性期可因颅内压增高，压迫了这一潜在腔隙，而由于老年人脑萎缩、儿童脑组织的可压缩性强以及在后期的治疗过程中过度脱水及损伤对侧的去骨瓣减压后压力骤然下降等都有利于这一腔隙的出现及扩大，为硬膜下积液的积聚提供空间。

1.2 硬膜下积液的积聚过程

1）单向活瓣机制学说：目前国内外最广泛接受的学说。

颅脑损伤时外界的暴力作用使脑组织在颅腔内形成相对移位，致使位于脑组织表面的视交叉池、外侧裂池等处的蛛网膜被撕裂，形成单向活瓣。脑脊液可以随着患者的挣扎、屏气、咳嗽等用力动作而不断流出，却不能返回蛛网膜下腔，终致硬脑膜下形成水瘤样积液，从而引起局部脑受压和进行性颅内压增高的后果 。

同时颅内压力梯度的变化（颅脑外伤引起的颅内压增高与脑组织搏动）是推动脑脊液经蛛网膜破口处流入硬膜下腔的动力。

2）血脑屏障破坏学说及高渗透压学说

颅脑外伤和颅脑的手术都可破坏血脑屏障，使通透性增强，大量血浆成分及蛋白成分从脑内毛细血管中渗出，进而使硬膜下腔中的渗透压升高，引起硬膜下积液的积聚。血脑屏障的破坏多见于广泛的脑挫伤，此学说不能解释头部损伤轻微或神经系统影像学检查未见明显脑实质损伤的单纯外伤性硬膜下积液患者。血脑屏障破坏后使积液内含有血浆及蛋白成分，其渗透压随之升高，导致积液增多，积液腔扩大又引起新的渗出，从而积液呈进行性增加。另外有研究显示，硬脑膜成纤维细胞可分泌 IL-6 和 IL-8，因而这两种物质在硬膜下积液中的浓度较高，同时 IL-6 和 IL-8 可促进成纤维细胞的分裂和增殖，使其合成并分泌胶原，形成一层纤维结缔组织膜。且 IL-8 含量的增高，也可使淋巴细胞趋化，血管活性增强，导致新生膜中生成新生毛细血管，由于新生毛细血管的通透性高的特性，血浆、红细胞可以从血管中渗出，从而造成积液的渗透压进一步升高，这是除外血脑屏障升高其渗透压的另外观点之一。

3）颅内压平衡失调学说

指由于脑脊液的动力学改变，外伤后硬膜下腔形成，引起颅内压力平衡失调，同时蛛网膜撕裂，脑脊液通过蛛网膜破口向压力减低区积聚，形成硬膜下积液。由于硬脑膜下腔与脑组织之间存在不同压力梯度，如果脑组织压力大于硬膜下积液腔压力，硬膜下积液就会消失；如果脑组织压力小于

硬膜下积液腔压力，硬膜下积液很难消失；如果二者压力达到平衡时硬膜下积液就会长期存在。

1.3 脑脊液的吸收障碍

外伤性蛛网膜下腔出血可以引起无菌性的脑膜炎症使蛛网膜粘连，造成蛛网膜绒毛的堵塞，使脑脊液回流受阻；严重的脑挫裂伤及较重的脑水肿均可引起脑血管广泛痉挛，使脑脊液回流受阻。

区别于单纯的外伤性硬膜下积液，去骨瓣减压术后硬膜下积液发生率变高的病因机理目前尚不清楚，其发生尤以对侧最为常见，目前国内外学者较普遍的认为：除去以上几种学说的作用，去骨瓣减压术后，颅内压的迅速降低以及脑的向外疝出导致两侧大脑半球间形成压力梯度，进而导致对侧硬膜下腔的扩大及积液的积聚，尤其是在当脑外伤后存在蛛网膜破裂时，或形颅内压的迅速降低反常性疝出时造成蛛网膜撕裂形成的单向活瓣引起脑脊液流出并在硬膜下腔积聚。硬膜下积液的形成与发展不是单一学说决定的，是多种学说共同作用的结果，所以在后续的治疗当中更应具有针对性。

2 硬膜下积液的临床特点

临床上首次头颅CT检查发现的大多数硬膜下积液患者没有特殊的临床症状和神经系统阳性体征，或者仅有些无特征性的症状，如头疼、恶心等，而去骨瓣减压术后的患者经常临床症状严重，处于昏迷状态或气管切开后，所以我们无法从临床表现来观察硬膜下积液的发展以及患者病情的进展，因此需要借助于影像学检查。硬脑膜下积液的临床表现酷似硬脑膜下血肿，亦有急性、亚急性和慢性之分，术前难以区别。其临床特征为轻型或中型闭合性头伤，脑原发性损伤往往较轻，伤后有逐渐加重的头疼、呕吐和视乳头水肿等颅内压增高的表现。病程发展多为亚急性或慢性，偶尔可呈急性过程。严重时亦可导致颞叶钩回疝，约有30.4%的病人出现单侧瞳 孔散大，约半数有意识进行性恶化及锥体束征阳性。硬脑膜下积液量一般为50、60ml，多者可达150ml。其性状急性者多为血性脑脊液，稍久则转呈黄色清亮液体，蛋白含量稍高于正常。

3 硬膜下积液的诊断与鉴别诊断

本病的确诊必须依靠特殊检查,如CT（图一、二）或MRI（图三）,有时，即使采用CT扫描，也可能与等密度或低密度的硬膜下血肿相混淆。不过在MRI图像上积液的信号与脑脊液相近，而血肿信号较强，特别是T加权像时，血肿均呈高强信号，可资鉴别。



图一：左侧外伤性硬膜下积液头颅 CT 表现

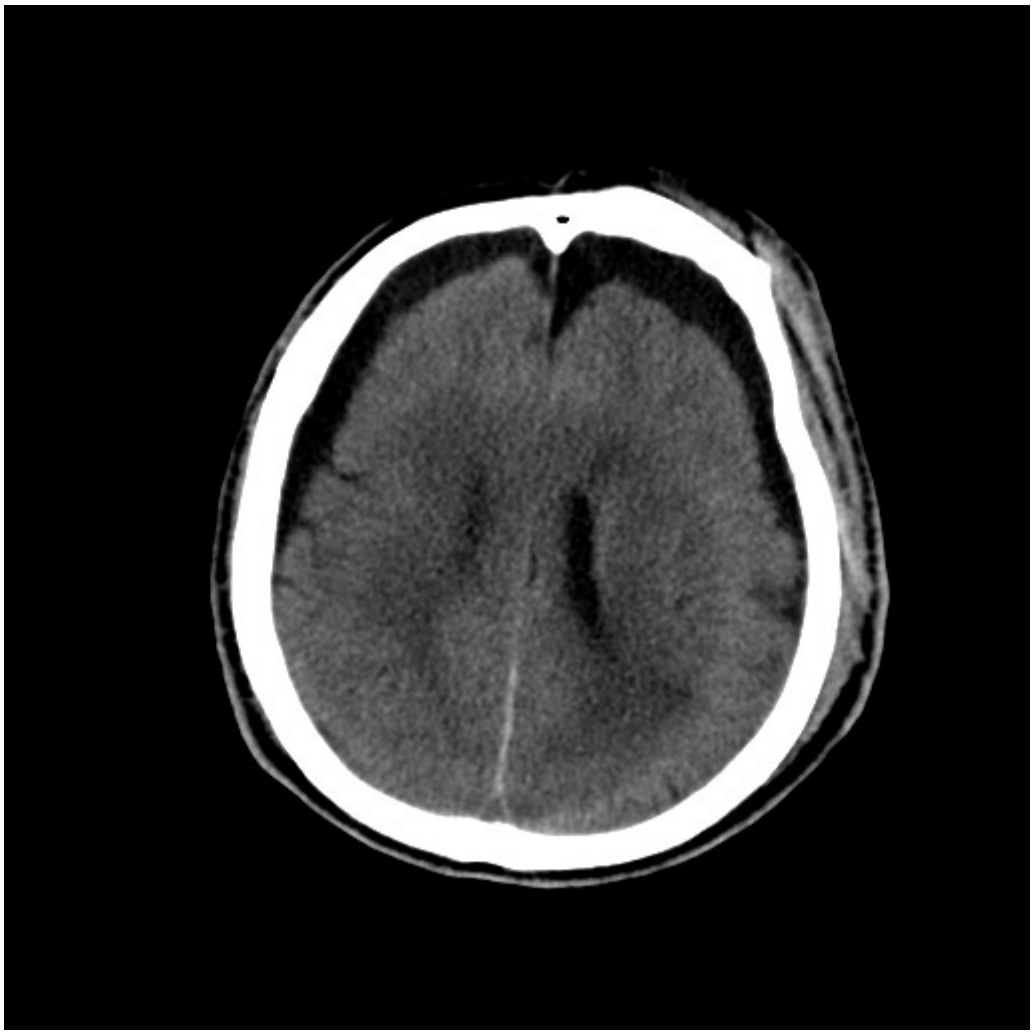

图二：外伤性双侧硬膜下积液头颅 CT 表现

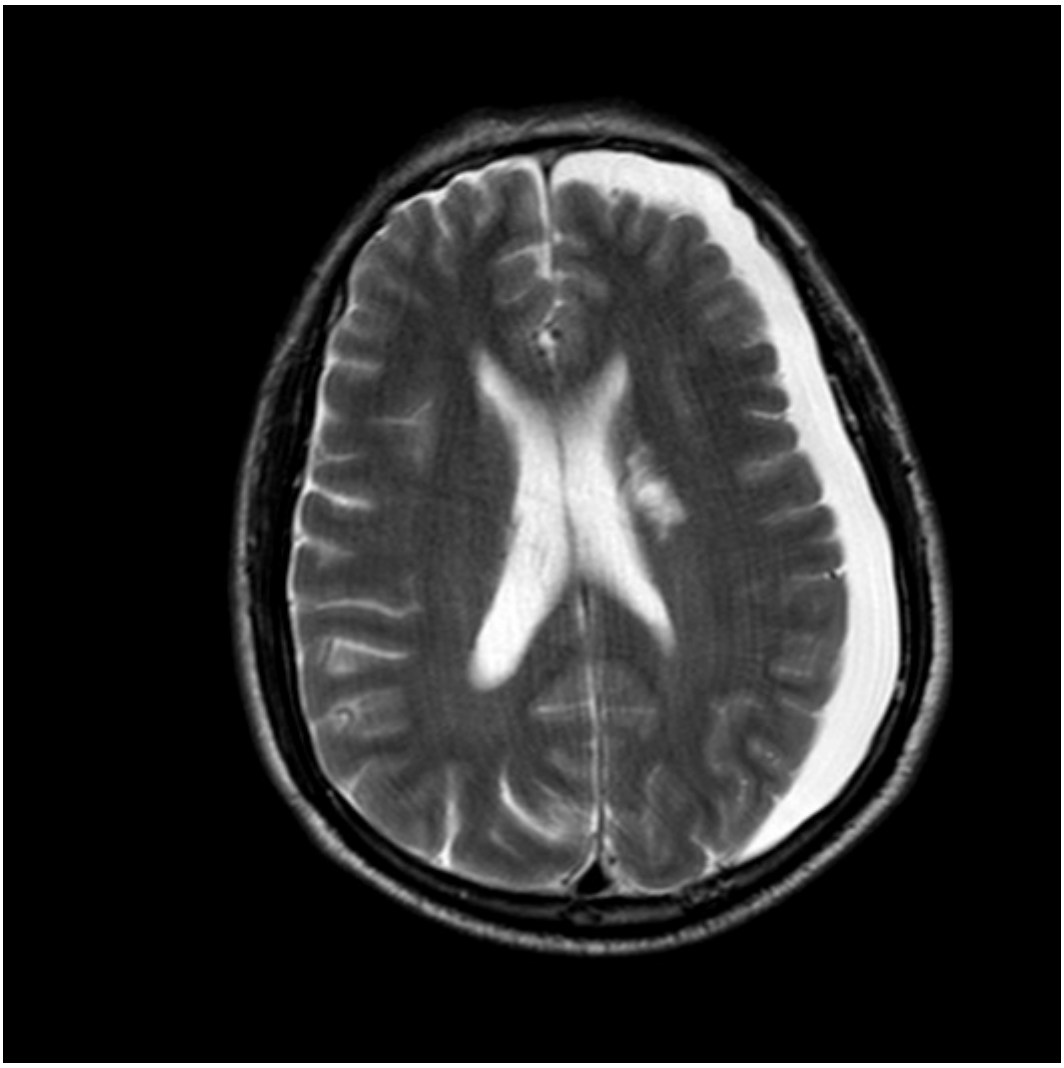

图三：外伤性硬膜下积液头颅 MRIT2 像表现

1981 年 John 提出外伤性硬膜下积液诊断标准：

1）积液出现在外伤后；2）硬膜下腔有与脑脊液类似的均匀的低密度区大于 3mm；3）病变区 CT 值小于 20Hu；4）CT 表现没有明显强化的包膜。

2007 年 Marco 根据动态 CT 观察将外伤性硬膜下积液分成两种类型:I 型:不伴有明显占位效应，又分为 la 型不伴有脑室扩大，脑脊液循环通，lb 型伴有脑室扩大，并有不同程度的脑脊液吸收障碍；II 型:伴有明显占位效应，有进行性颅内压增高。

国内刘玉光等利用动态 CT 观察将硬膜下积液分成四型则更能判断硬膜下积液的发展及致病。

A：消退型

CT 动态观察见积液逐渐减少，临床症状逐渐好转。以青壮年多见，一般无明显颅内压增高症状，无神经系统阳性体征。

B：稳定型

CT 动态观察见 4 周内积液无明显增多或减少，相应临床症状无明显变化。以老年人占多数，头痛、头晕、恶心、呕吐、精神异常及记忆力下降等为主要表现，一般无神经系统阳性体征。

C：进展型

CT 动态观察见积液逐渐增多，且脑组织受压情况或相应的临床症状逐渐加重。以儿童或是重型颅脑损伤患者多见，主要是进行性颅内压增高的表现，患者可有轻偏瘫、失语或精神异常。

D：演变型

CT 动态观察见积液逐渐演变为慢性硬膜下血肿，并出现慢性颅内压增高症状。老人和小孩常见，这可能与老人小孩硬膜下腔较大有关。

4 硬膜下积液的治疗

目前硬膜下积液的治疗没有统一标准，对于没有明显占位效应，没有引起神经系统异常的首选保守治疗，而出现进行性颅内压增高、神经系统症状者可选择手术治疗，当然手术方式的选择应予以合理的个体化治疗考虑。

4.1 外伤性硬膜下积液的治疗

4.1.1 保守治疗

以上内容仅为本文档的试下载部分，为可阅读页数的一半内容。

如要下载或阅读全文，请访问：

https://d.book118.com/355042142140011341