

基础体温

宫颈粘液检查

子宫内膜检查(诊断性刮宫)

阴道脱落细胞检查(阴道涂片)

B超监测排卵

卵巢激素测定

# 基础体温 (BBT)

**方法:**早晨清醒后，不吃不喝不动，用口表测体温记录并绘成体温曲线图。一般连续测量三个月以上

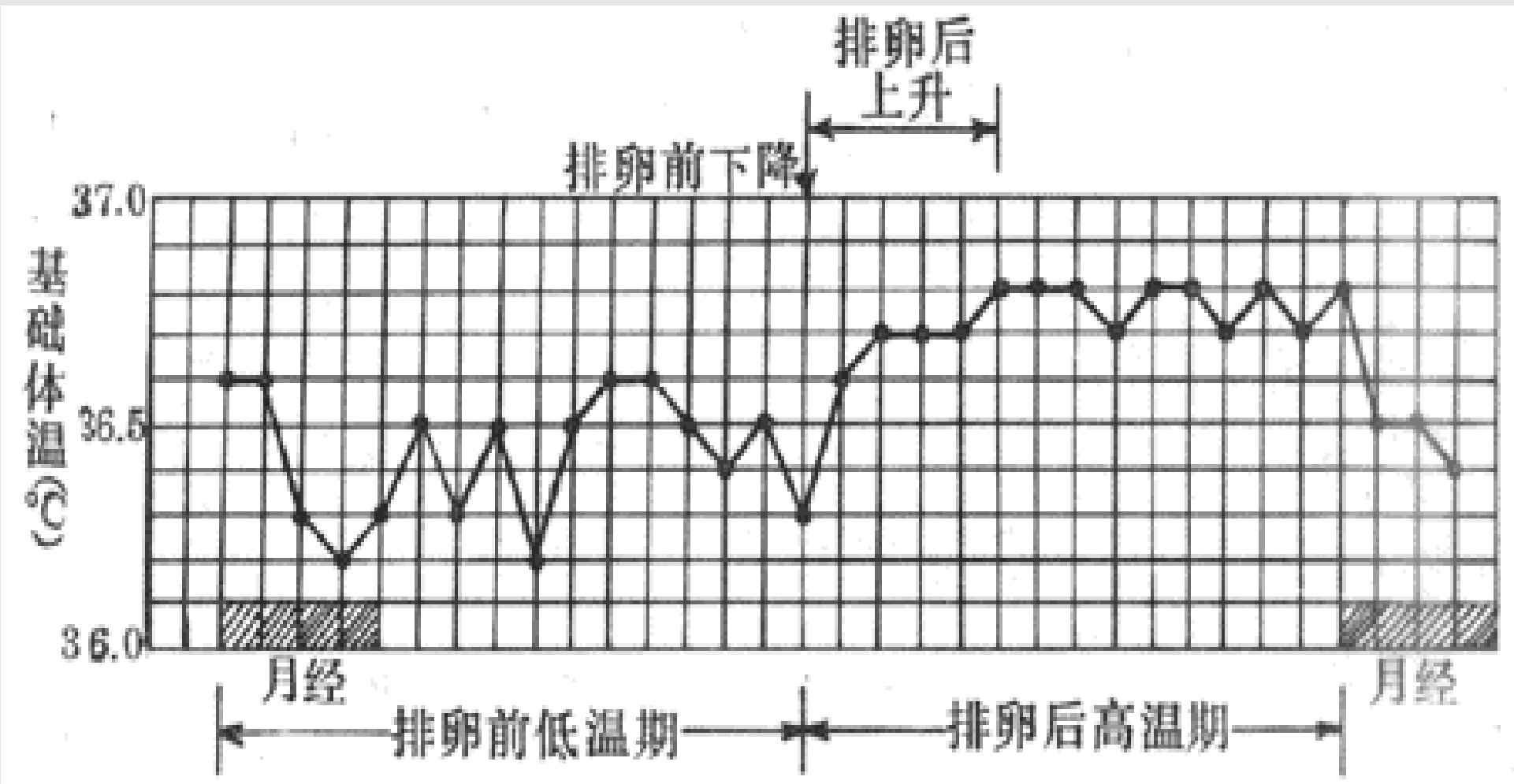
**目的:**了解卵巢功能，有无排卵、排卵日期及卵巢黄体功能。

---

**原理：**正常情况下，月经前半周期（即卵泡期），基础体温较低，在排卵期更低，排卵后在孕激素的影响下，体温升高至 $36.5^{\circ}\text{C}\sim 37^{\circ}\text{C}$ 左右，直至月经来潮时又下降，这种体温曲线的变化称“双相型体温”，表示有排卵。正常黄体期不少于12天，体温上升幅度不低于 $0.3\sim 0.5^{\circ}\text{C}$ 。

**意义：**如月经周期后半期体温不上升者称“单相型体温”，表示无排卵。

如果体温上升后持续3周以上不下降并有闭经，可能为妊娠。



**基础体温双相型**

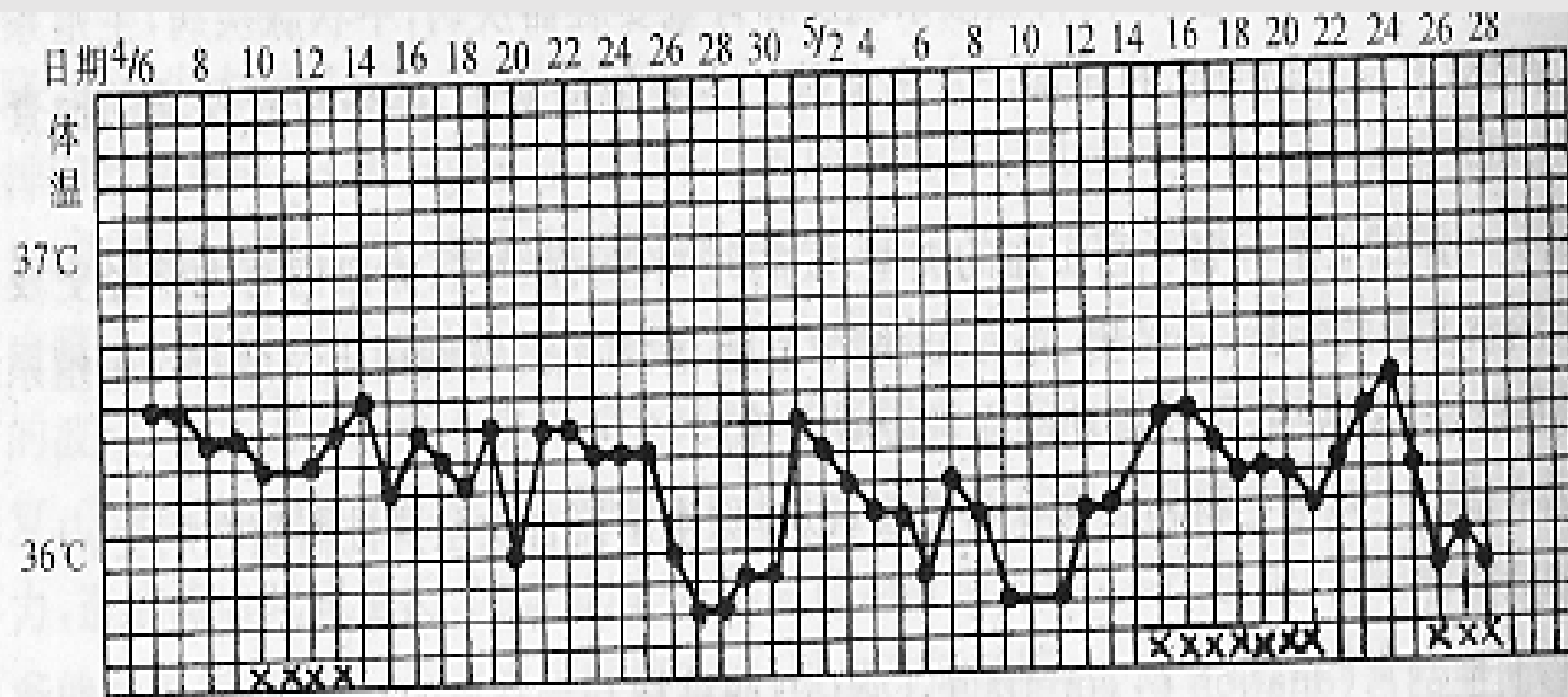
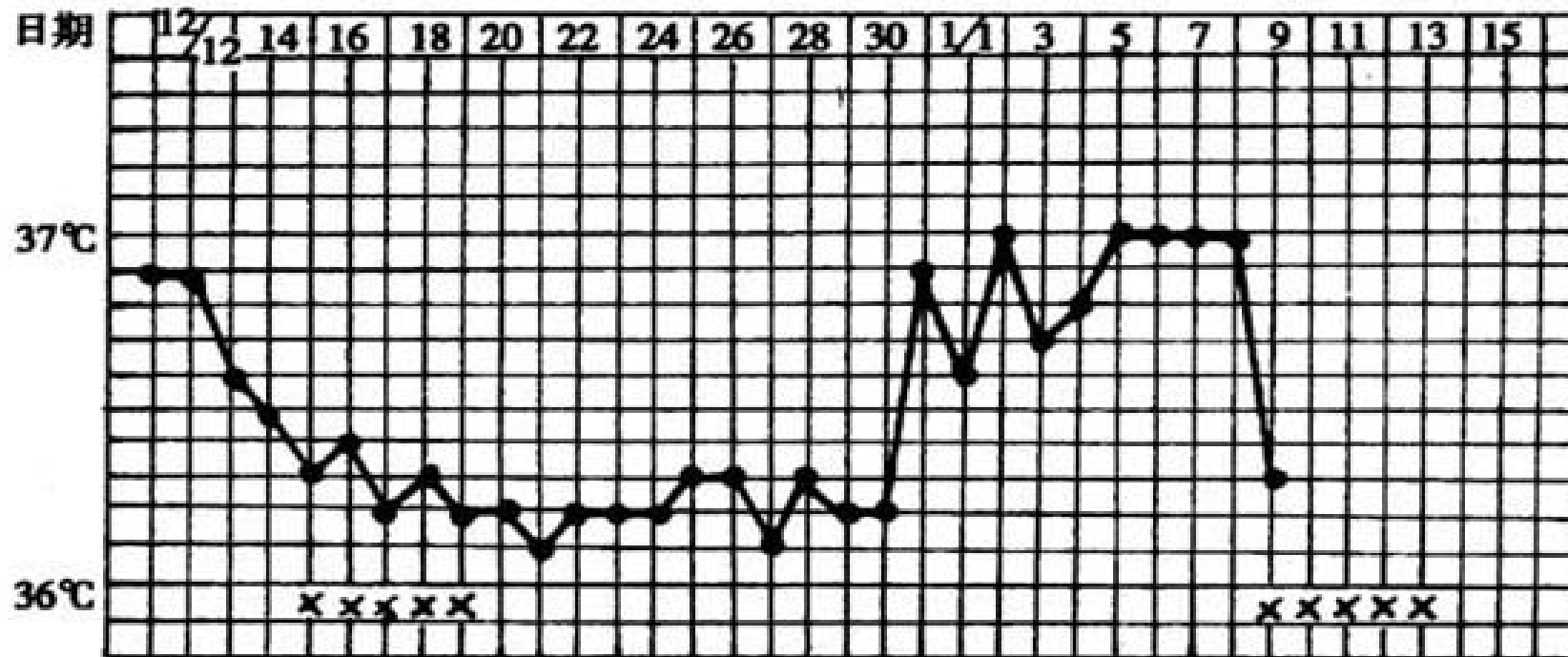


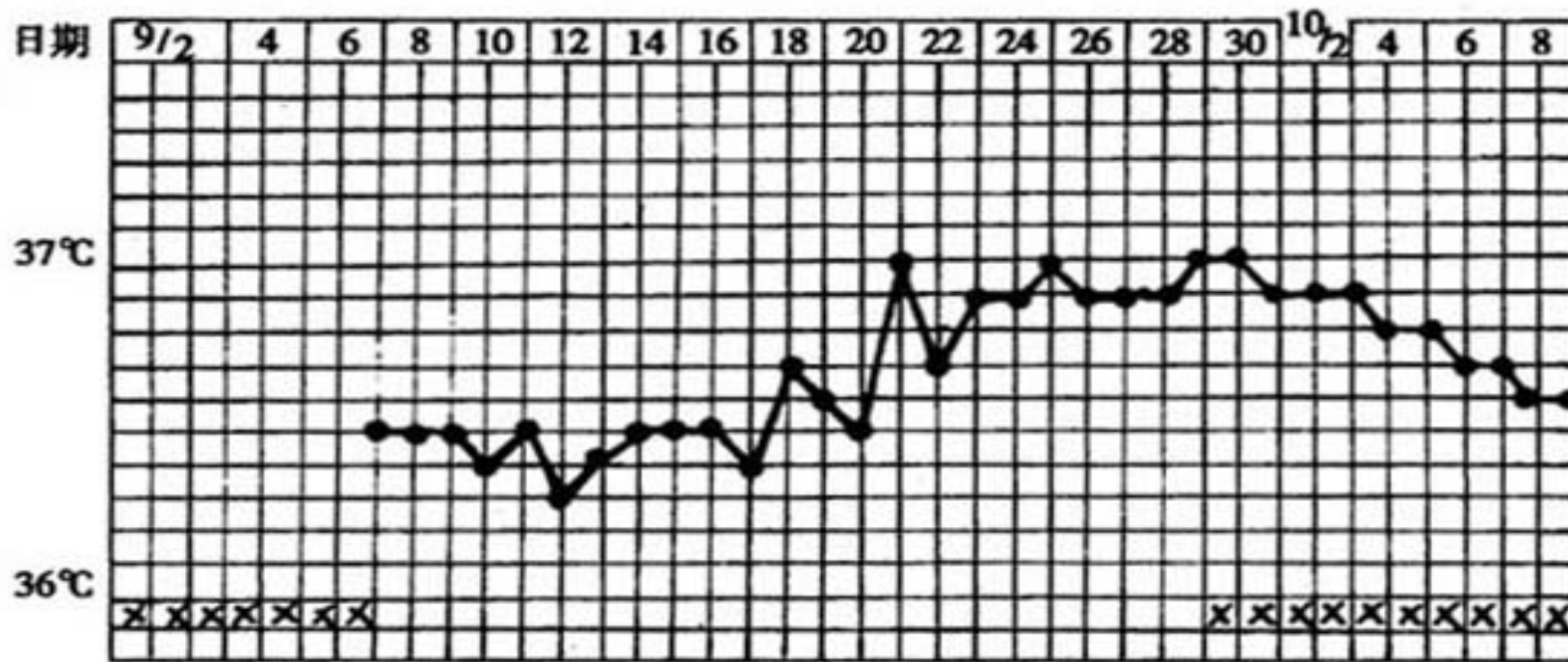
图 35-2 基础体温单相型(无排卵性功能)

**基础体温单相型 ( 无排卵功血 )**



基础体温双相型(黄体期短)

## 基础体温双相型 ( 黄体期短 )



基础体温双相型(黄体萎缩不全)

## 基础体温双相型 ( 黄体萎缩不全 )

# 宫颈粘液检查

**原理：** 宫颈粘液是颈管内膜分泌细胞分泌的，受卵巢分泌的雌孕激素影响。月经前和增殖早期，量最少；随E增加，量亦增加，排卵期量最大，延展性最大；排卵后量减少，变浑浊粘稠，拉丝度小，仅1~2cm。

**意义：** 目前临床常用宫颈粘液结晶形态，对诊断不孕症、早孕、闭经及功能性子宫出血等方面有一定应用价值。



**方法：**用镊子或血管钳伸入宫颈管内0.5cm处取粘液，张开镊子或血管钳，观察粘液的长度；后，置于玻片上，待干燥后，低倍显微镜下检查，观察其出现的各种结晶形态：

---

**(1)典型结晶（+++）** 涂片满布直而细长，分枝多的典型羊齿叶状结晶，表明雌激素水平高潮，接近或正处于排卵期。

**(2)较典型结晶（++）** 羊齿叶状结晶宽而粗短且有弯曲，表明雌激素中度影响，见于月经周期第10天左右。

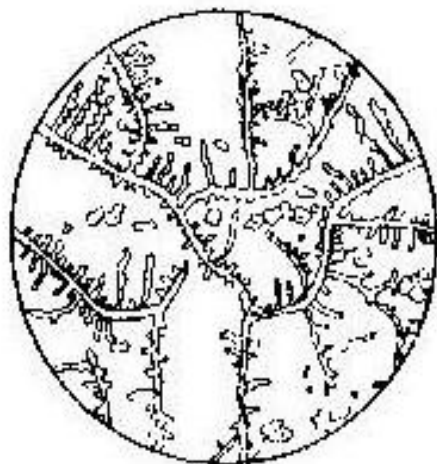
**(3)不典型结晶（+）** 形态较多，或似雨后树枝，分枝短而稀疏。有的纤细而弯曲，似金鱼草状，表明雌激素轻度影响，多见于月经干净后短期内。

**(4)无结晶（—）** 仅有上皮细胞及白细胞，表明雌激素水平低。

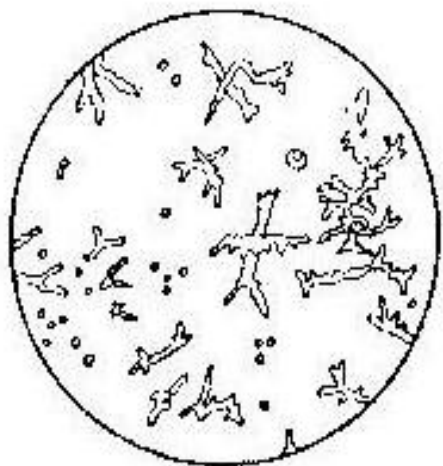
**(5)椭圆体** 比白细胞长2~3倍，椭圆形，呈线行多行排列。说明排卵后受孕激素影响，约在月经周期第22天左右最典型。出现椭圆体，可能为妊娠。



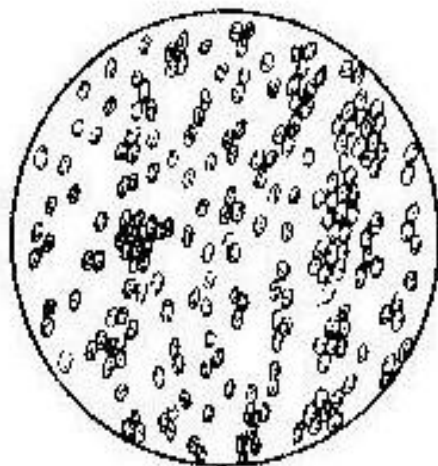
(1)



(2)



(3)



(4)

图 44-4 宫颈粘液结晶

(1) I型(+++): 典型结晶

(2) II型(++): 较典型结晶

(3) III型(+): 不典型结晶

(4) IV型(-): 椭圆体

以上内容仅为本文档的试下载部分，为可阅读页数的一半内容。如要下载或阅读全文，请访问：  
<https://d.book118.com/358044116077006054>