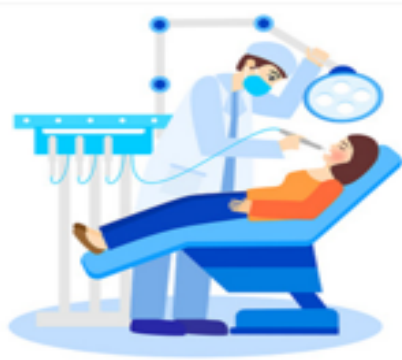
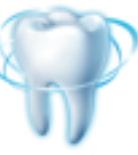


# 颞下颌关强直





# 第三节 颞下颌关节强直

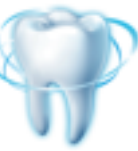## 定义

因器质性病变导致长期开口困难或完全不能开口



# 分类

- ◀ 关节内强直      真性关节强直  
                            纤维性强直 + 骨性强直
- ◀ 关节外强直      假性关节强直  
                            颌间挛缩
- ◀ 混合性强直      关节内强直 + 关节外强直



# 病因学

## ◀ 损伤

儿童期下颌骨损伤(颞部外伤)

颌面部开放性骨折, 火器伤, III度烧伤— 遗留疤痕

## ◀ 炎症

化脓性炎症 局部 — 化脓性中耳炎, 颌骨骨髓炎

全身 — 脓毒血症, 败血症

## ◀ 自身免疫性疾病

类风湿性关节炎

产钳伤

## ◀ 医源性因素

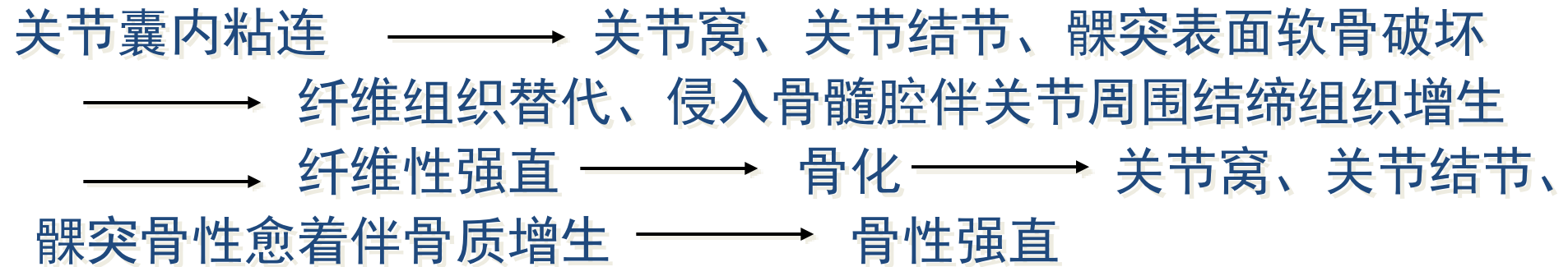
外科手术 产钳损伤, 髁突骨折开放性手术后, 口周创面处理不当

放射治疗 鼻咽部, 颞下窝肿瘤

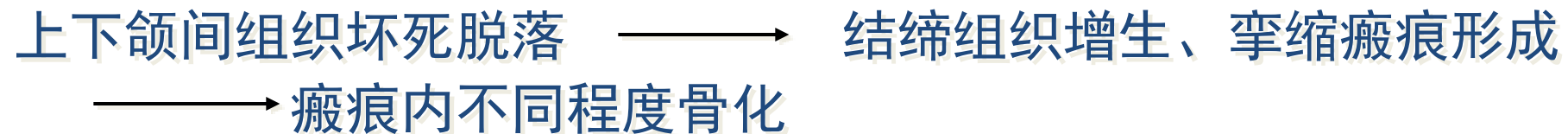


# 病理学

## 关节内强直



## 关节外强直





# 诊断

## ◀ 关节内强直

症状与体征

影像学表现

## ◀ 关节外强直

症状与体征

影像学表现



# 关节内强直临床表现

- ◀ 开口困难
- ◀ 面下部发育障碍畸形
- ◀ 合关系错乱
- ◀ 髁突活动减弱或消失



# 开口困难

病程较长      进行性发展

纤维性强直----较小的张口度

骨性强直----完全不能张口

进食困难      营养不良





## 面下部发育障碍畸形

儿童多见

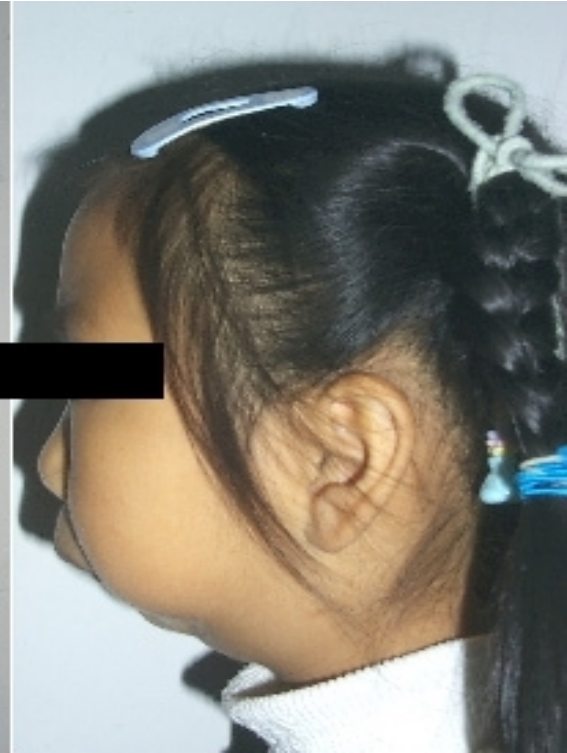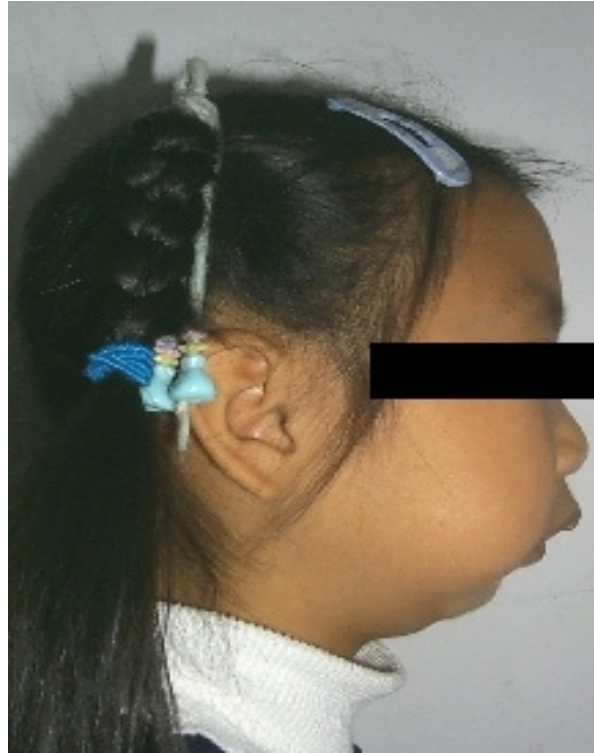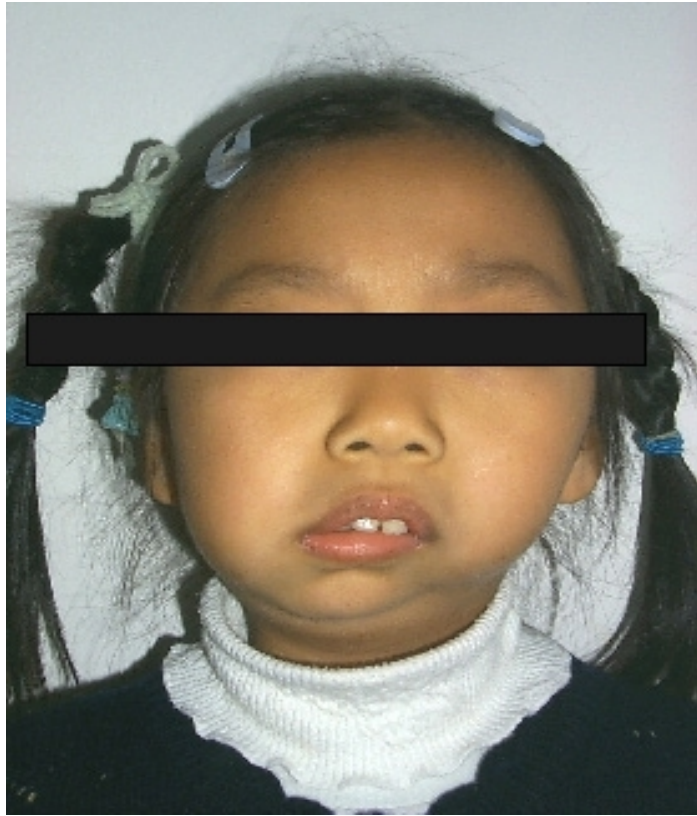单侧强直—面容两侧不对称，颞部偏患侧  
患侧面部丰满，健侧面部狭长、扁平

双侧强直—下颌内缩、后缩 小颌畸形面容  
(鸟嘴畸形)

阻塞性睡眠呼吸暂停综



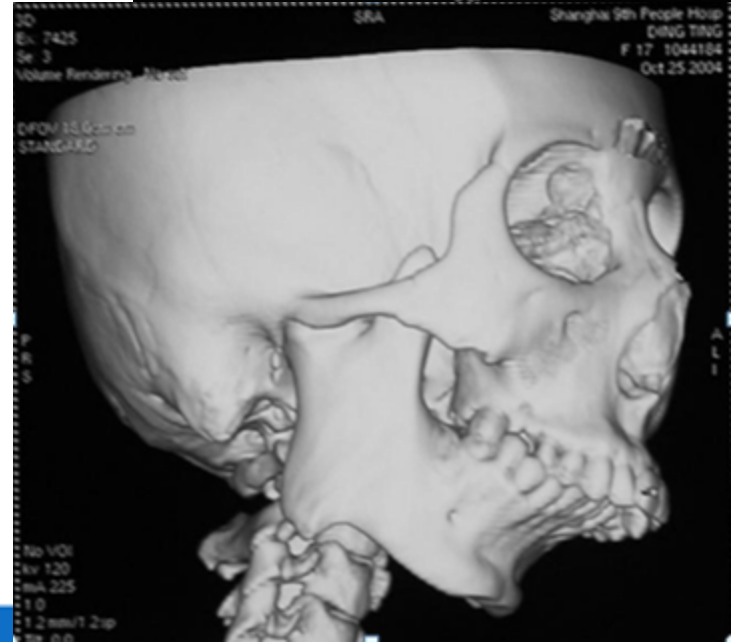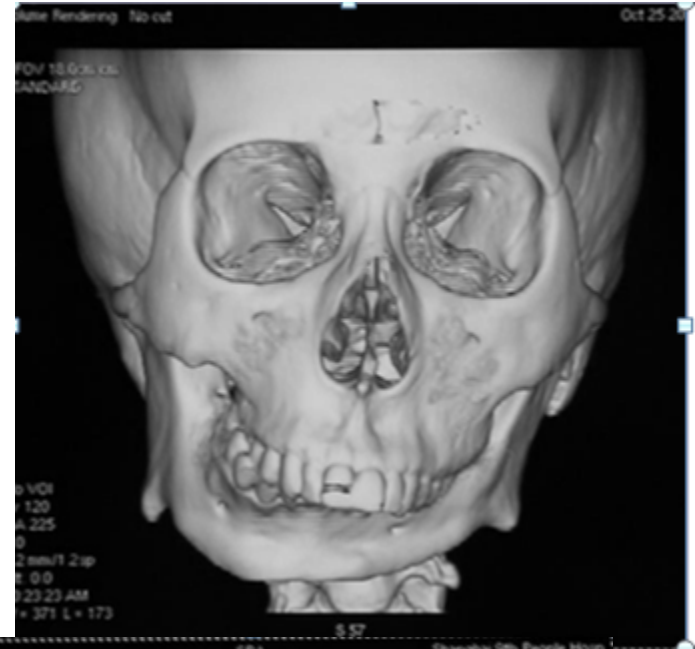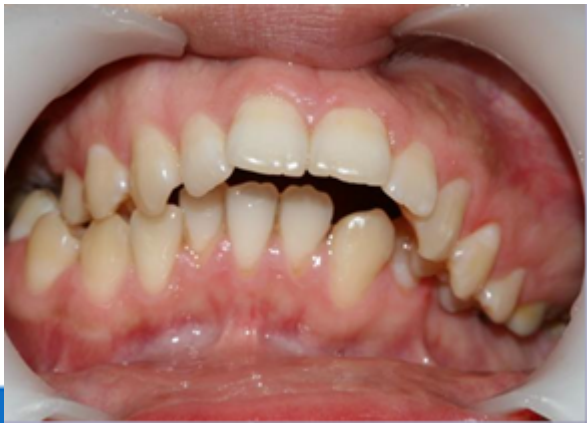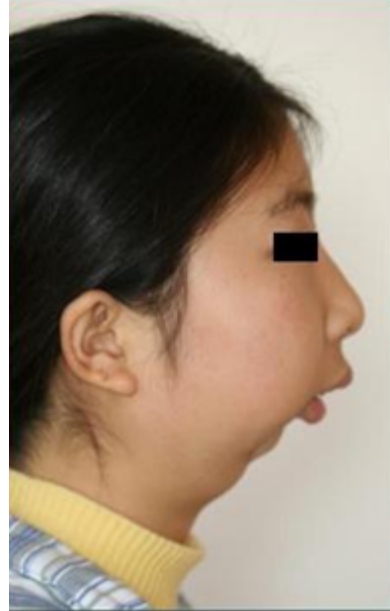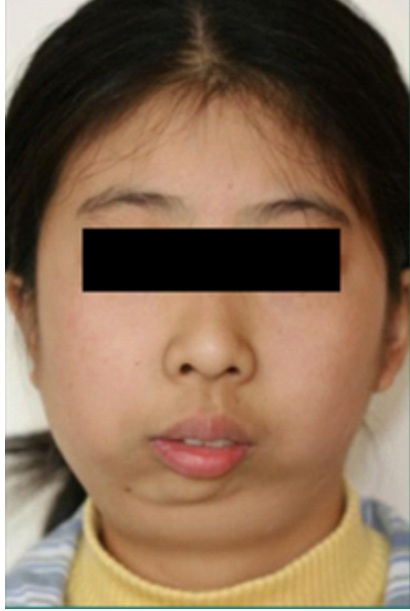# 单侧关节内强直



面容两侧不对称  
颈部偏患侧  
患侧面部丰满  
健侧面部狭长、扁平

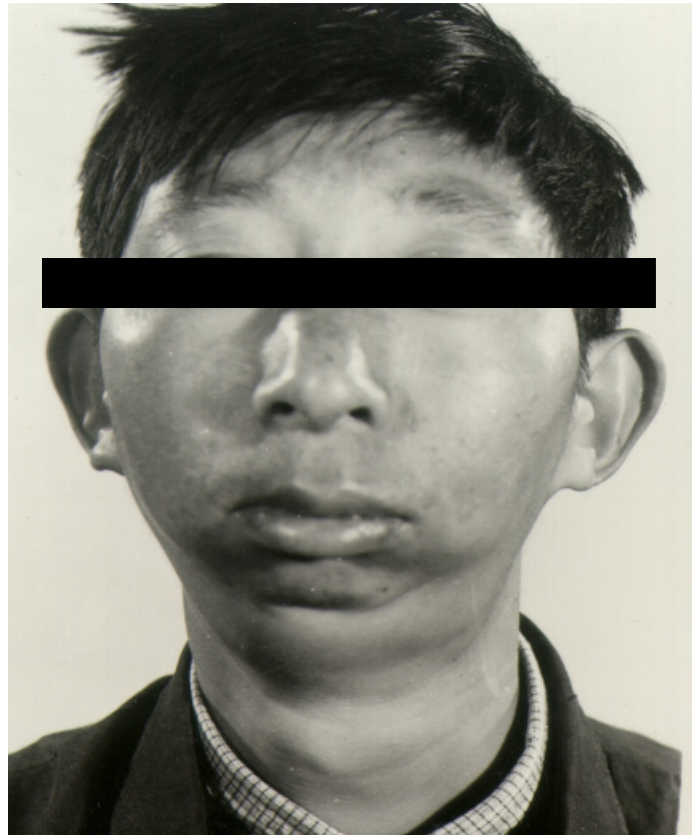


# 单侧关节内强直病例





## 双侧关节内强直





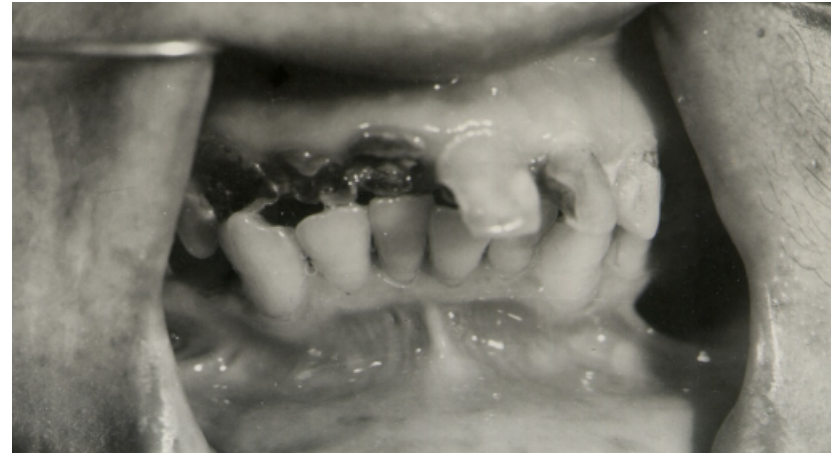
## 咬合关系错乱

牙弓小而窄

下颌磨牙舌倾

下颌牙颊尖咬于上颌牙舌尖

下颌切牙向唇侧倾斜呈扇形分离



以上内容仅为本文档的试下载部分，为可阅读页数的一半内容。如要下载或阅读全文，请访问：  
<https://d.book118.com/368073072137006136>