心 瓣 膜 病ppt

一、二尖瓣狭窄（MS）

- 主要病理改变
  - 瓣叶交界处互相粘连、融合以及瓣膜增厚、粗糙、硬化，腱索缩短、粘连，瓣口狭窄导致左房排血受限，左房压升高，左房扩张。
- 血流动力学改变
  - 二尖瓣狭窄时，左房血流进入左室受阻，左房阻力负荷增大，左房压力明显升高；导致肺静脉、肺毛细血管扩张淤血，压力升高，肺循环血容量长期超负荷，致肺动脉压升高；肺小动脉痉挛、硬化，肺循环阻力增加，晚期右室负荷加重。

扫查方法

- M型超声检查
  - 观察二尖瓣叶曲线的形态、活动情况、前叶与后叶的关系和房室大小。
- 二维超声检查
  - 观察二尖瓣的结构、形态、钙化程度、活动情况，腱索有无增厚缩短，并可测量二尖瓣口面积和房室内径。
- 多普勒超声检查
  - 注意二尖瓣瓣口左室面的血流颜色、亮度、分布情况；测量二尖瓣舒张期血流速度，并估测瓣口面积。

二尖瓣狭窄（MS）声像图表现

- M型超声心动图
  - 二尖瓣叶增厚，曲线增粗，回声增强，前叶E—F斜率减低， A峰减小或消失，曲线呈“城墙样”改变；
  - 二尖瓣前后叶呈同向运动。

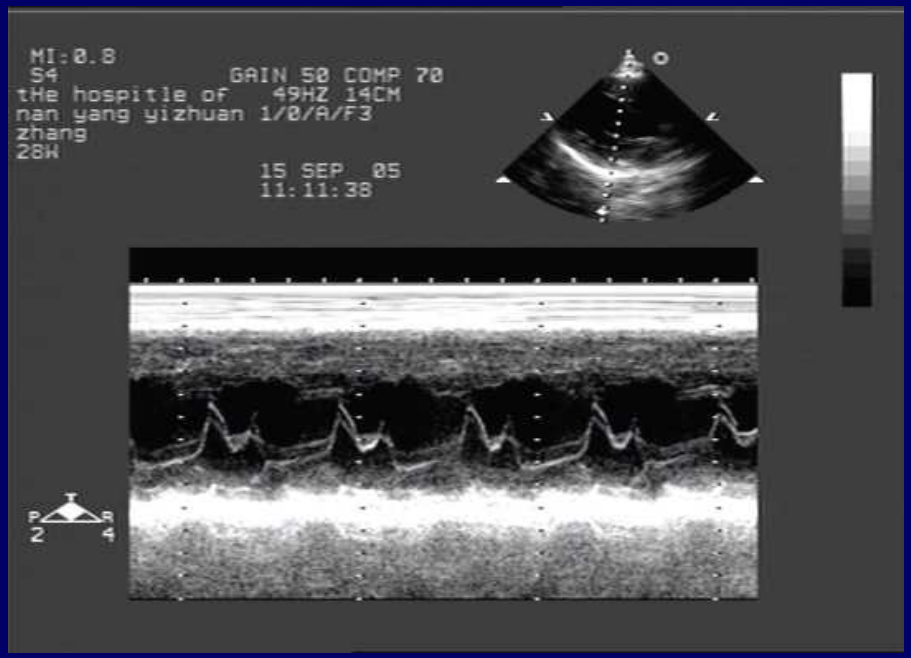

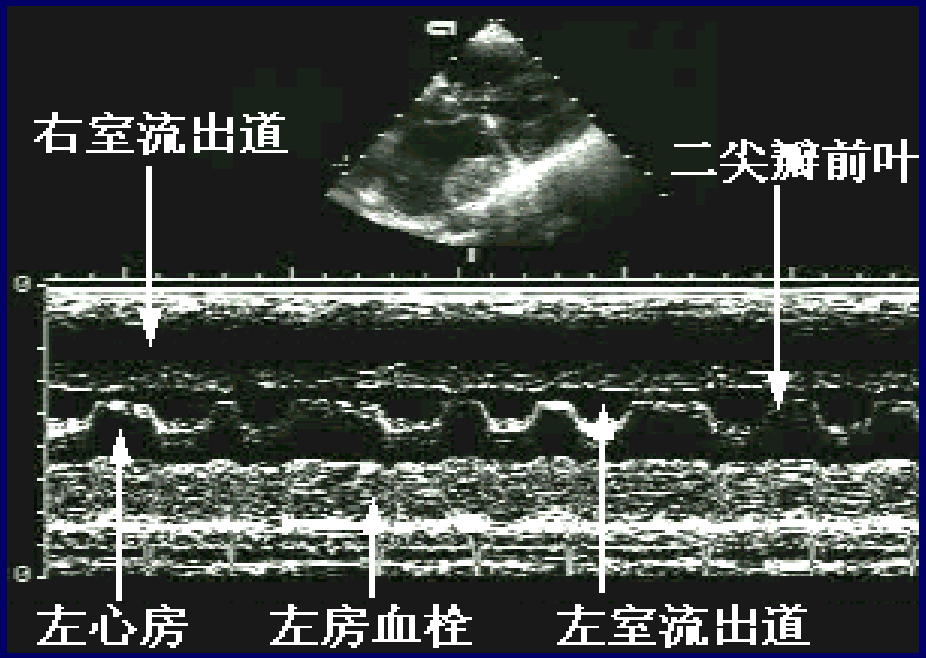

二尖瓣狭窄（MS）声像图表现

- 二维超声心动图
  - 左室长轴切面可见二尖瓣前叶增厚，回声增强，运动僵硬，在瓣尖和腱索部尤甚，舒张期前叶开放呈弓形或“圆顶样”改变。
  - 心脏短轴二尖瓣水平显示二尖瓣前后瓣粘连呈同向运动，呈“鱼口样”改变，瓣口面积明显缩小。
  - 正常二尖瓣瓣口面积为4—6cm²。
    瓣口面积>2.5cm²，无明显血流动力学意义
    1.5—2.5cm²为轻度狭窄
    1.0—1.5cm²为中度狭窄
    <1.0cm²重度狭窄

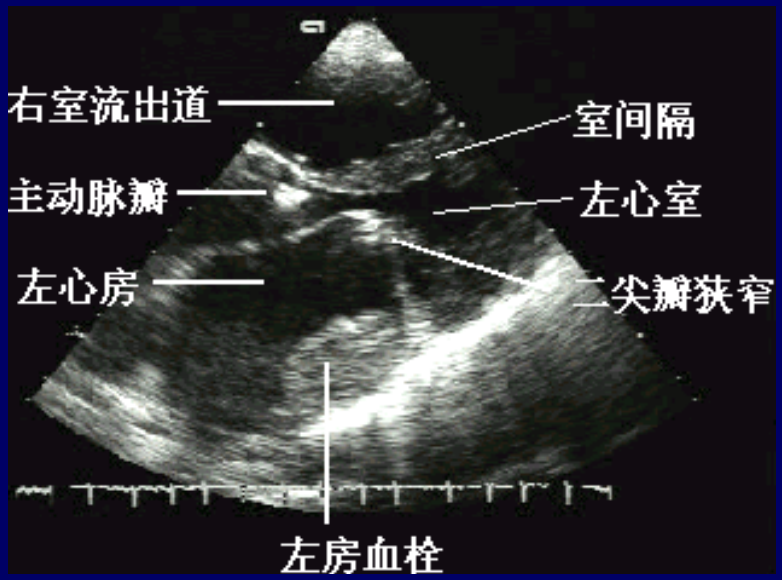

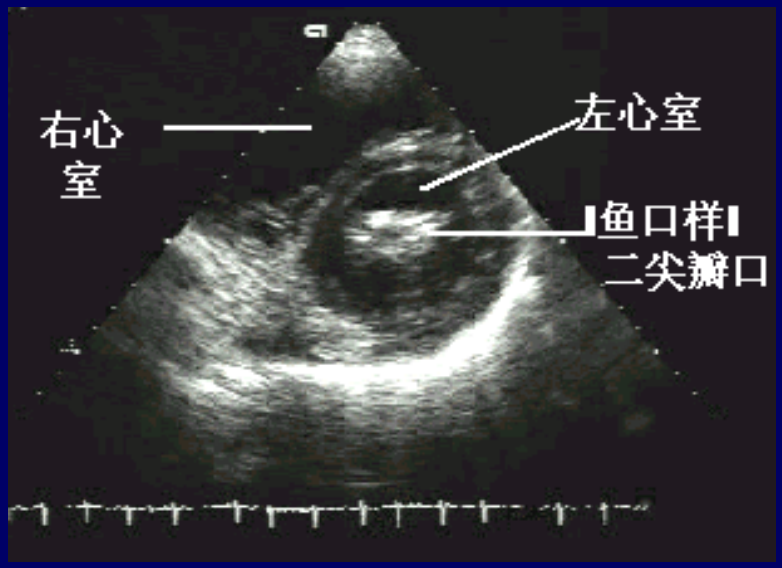

二尖瓣狭窄（MS）声像图表现

- 多普勒超声心动图
  - CDFI:舒张期流经二尖瓣口和左室的血流增快，红色色彩明亮，左房内的血流速度相对缓慢，色彩暗淡；而且血流束变窄，舒张期以花五彩窄束湍流或射流经过狭窄的二尖瓣口，伸展入左室呈“火舌样”。
  - 频谱多普勒表现血流增快，在二尖瓣瓣尖部可录及二尖瓣E峰速度增加（>1.3m/s）；频谱异常表现为层流变为湍流，EF斜率降低，A峰消失，双峰变单峰，且频谱上升速度快，下降速度相对缓慢。

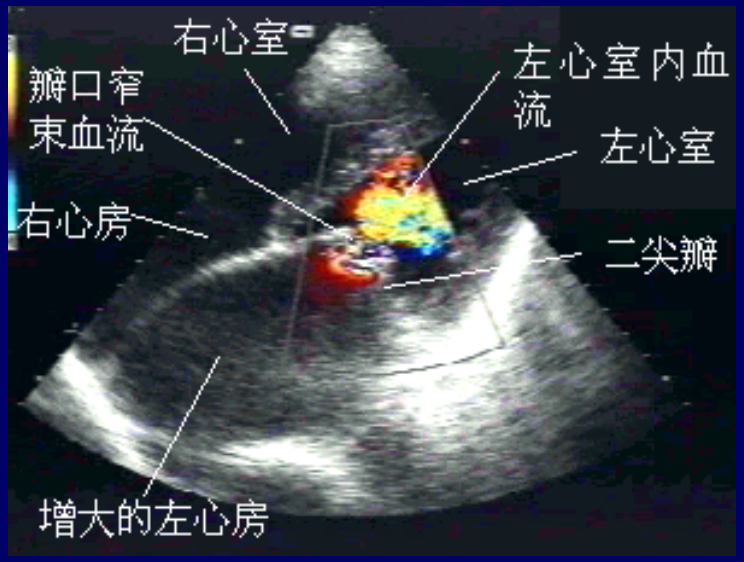

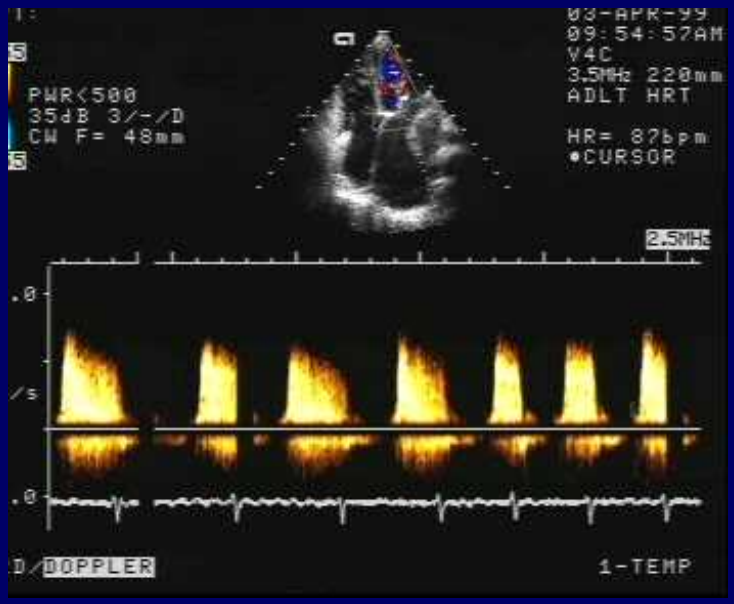

二尖瓣狭窄主要超声表现

- 二尖瓣瓣膜增厚，回声增强，瓣叶活动受限，
- 瓣口开放幅度减小，瓣口面积减小（<2.5cm²），
- 前、后瓣呈同向运动，
- 瓣口血流速度明显升高，E峰大于1.5m/s，
- 左房明显扩大。

二、二尖瓣关闭不全（MI）

- 二尖瓣关闭不全（MI）是指凡因二尖瓣装置中任何一部分发生病变和功能障碍导致瓣膜关闭不全产生返流的综合征。简称“二闭”。
- 二尖瓣装置包括瓣膜、瓣环、腱索和乳头肌，具有形态结构的完整性和功能的协调一致性，在心室收缩时二尖瓣瓣叶闭合严密，没有血液反流至左心房，但当其中任何一部分发生结构异常和功能失调时均可导致二尖瓣关闭不全二尖瓣反流。

二尖瓣关闭不全（MI）超声表现

- 二维超声心动图
  - 二尖瓣瓣膜增厚，回声增强，活动受限，腱索、乳头肌增粗、增强，瓣环钙化，收缩期关闭时前后瓣叶不能合拢。
  - 左房室增大，左心容量负荷过重。

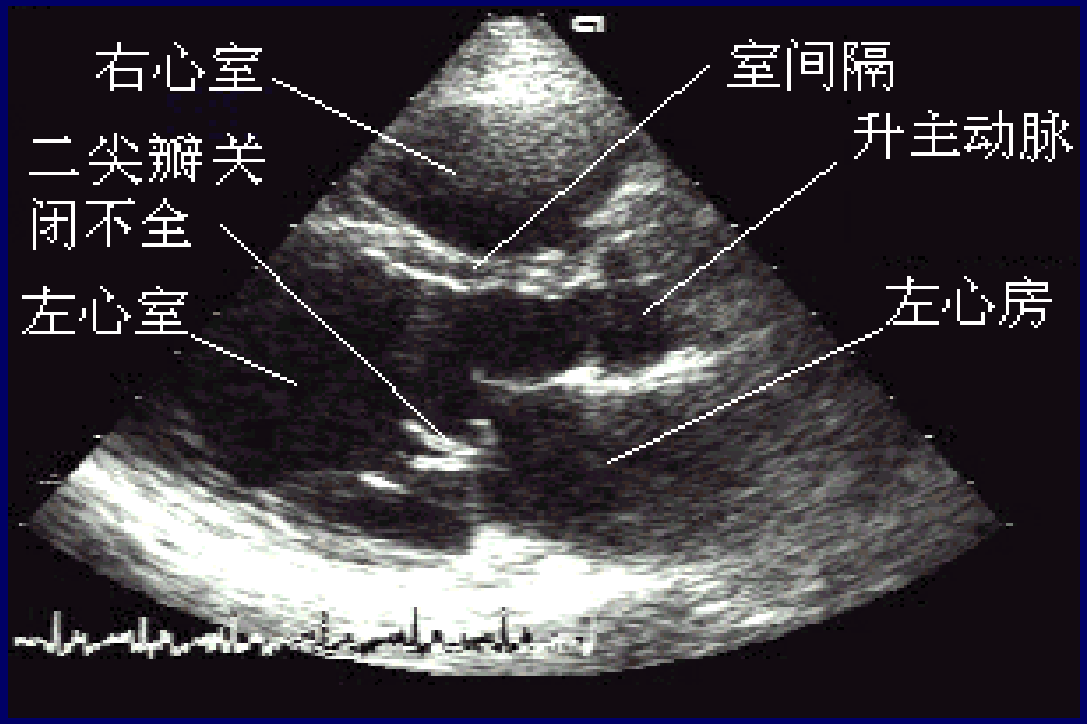

二尖瓣关闭不全（MI）超声表现

- M型超声心动图
  - 二尖瓣曲线增粗，回声增强，前叶舒张期EF斜率增快
  - 收缩期二尖瓣关闭线呈双线
  - 室间隔运动增强

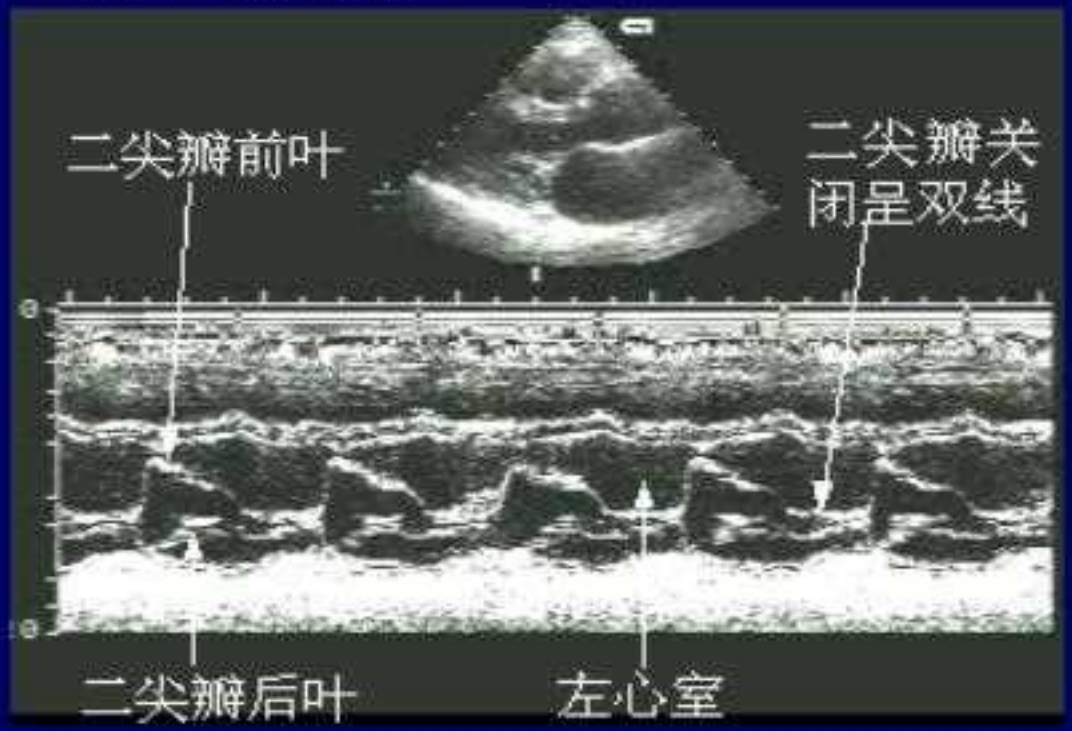

二尖瓣关闭不全（MI）超声表现

- 多普勒超声心动图
  - CDFI：左室长轴切面可见收缩期经二尖瓣关闭不全的裂隙由左心室向左心房喷射快速血流束，色彩明亮，为五彩窄带湍流或射流，进入右心房。
  - 频谱多普勒表现取样容积置于二尖瓣口左心房侧，可见收缩期快速负向的血流频谱。

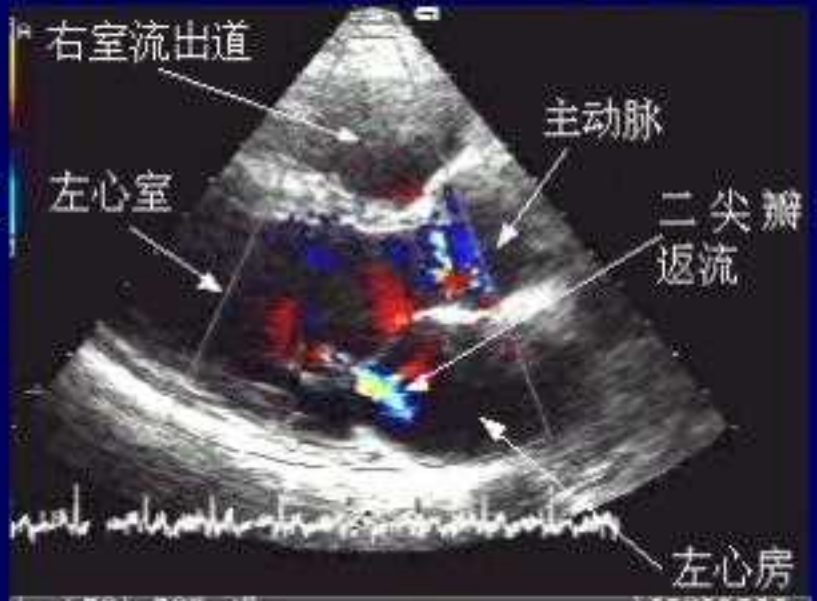

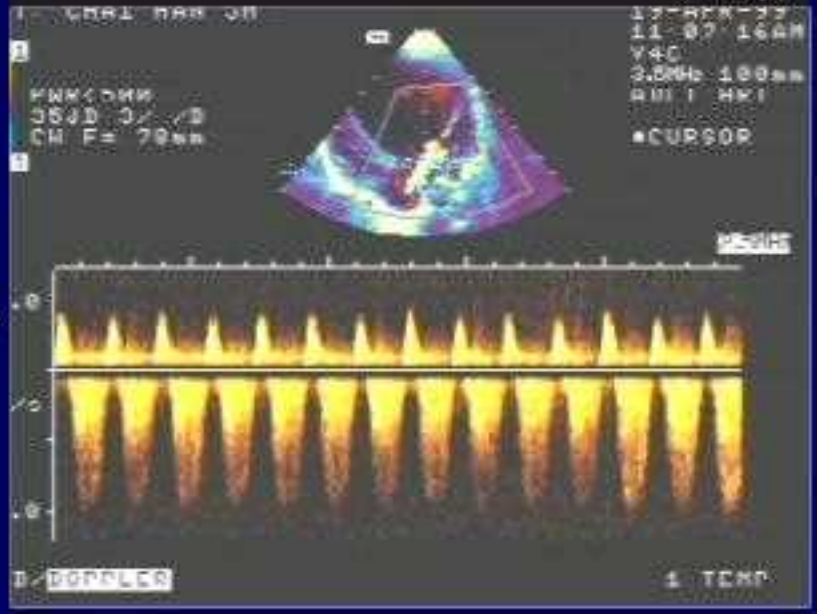

二尖瓣返流程度的判断

- 轻度
  - 异常的收缩期返流仅局限于二尖瓣之上
- 中度
  - 返流束伸展到近左心房的1/3
- 中重度
  - 返流束可至左心房的一半处
- 重度
  - 收缩期返流束超过左心房中部。

三、主动脉瓣狭窄（AS）

- 主动脉瓣狭窄（AS）可由风湿性、先天性或老年退行性病变所至。发病男性多于女性。风湿性主动脉瓣狭窄常与主动脉瓣关闭不全及二尖瓣病变并存，单独的风湿性主动脉瓣狭窄较罕见。

主动脉瓣狭窄病理改变

- 发生风湿性炎症后的主动脉瓣瓣叶可逐渐增厚及交界处粘连、融合，瓣尖挛缩、变硬和钙化，瓣口面积缩小，产生狭窄，瓣膜边缘不均匀增厚、卷缩，故狭窄和反流常合并存在，多合并二尖瓣病变。

主动脉瓣狭窄血流动力学改变

- 当主动脉瓣口狭窄，可导致左心室排血受阻，造成左室压力升高，产生阻力性负荷过重，使左室逐渐发生代偿性、均匀性、向心性肥厚，晚期左心室失代偿后可出现左室腔扩大及心力衰竭。
- 瓣膜性狭窄者，升主动脉可发生狭窄后扩张。
- 左室顺应性降低，左房代偿性增大。
- 心排出量降低，脉压差变小导致冠状动脉供血不足。

正常主动脉M型超声心动图

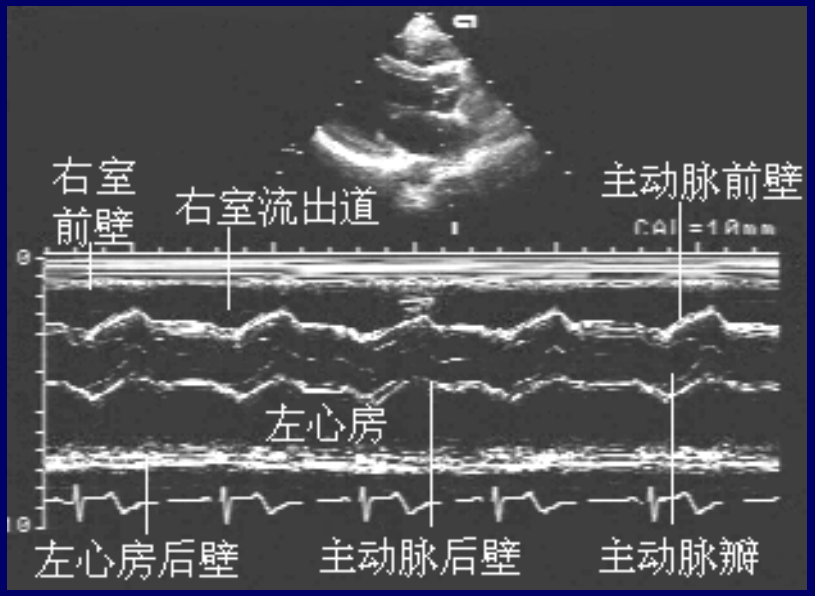

- 根部呈两条同步活动的曲线，代表主动脉前、后壁，收缩期向前，舒张期向后运动。
- 在主动脉根部可探及主动脉瓣，通常可见前瓣（右冠瓣）与后瓣（无冠瓣），而左冠瓣不易显示。
- 心脏收缩期主动脉瓣开放呈盒样，舒张期关闭呈线样。
- 正常主动脉瓣开放幅度为15—26mm，关闭间距小于2mm。

心脏正常主动脉血流频谱

- 基线向下的负向窄带脉冲波，略呈三角形，收缩期正常流速为1.3m/s左右。

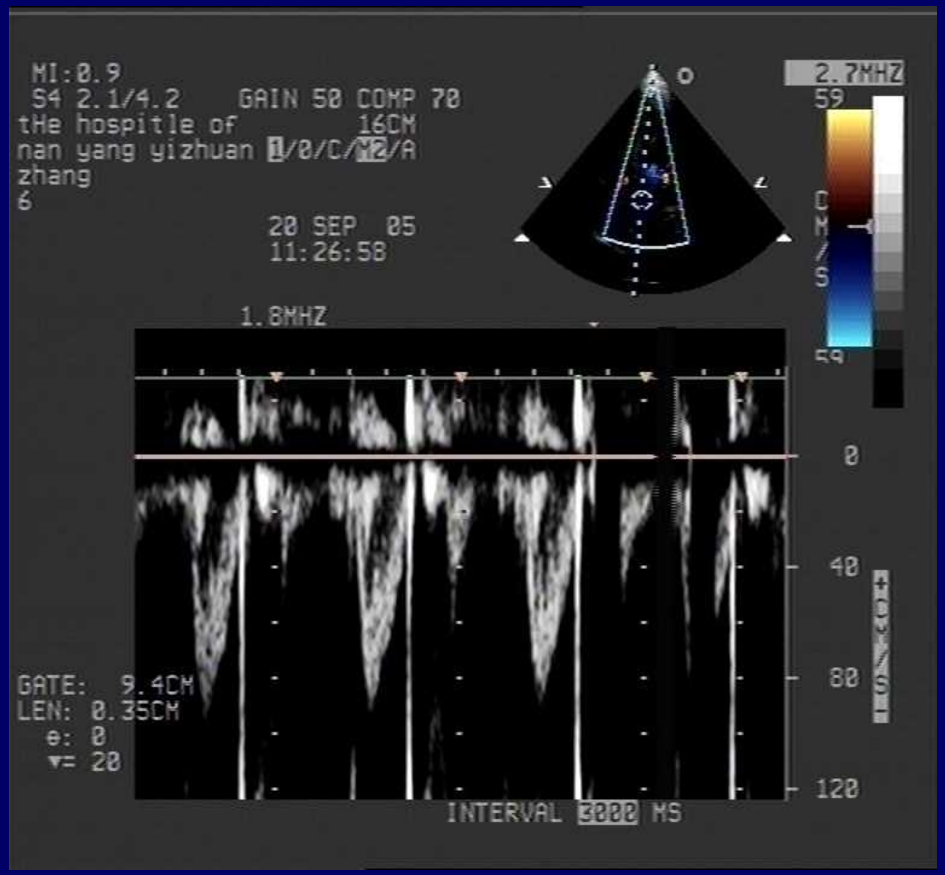

主动脉瓣狭窄（AS）超声表现

- M型超声心动图
  - 主动脉瓣叶曲线回声增强、增厚，且粗细不一。
  - 主动脉瓣运动僵硬，开放幅度减小，小于12mm。
  - 主动脉瓣叶关闭线偏离主动脉中轴线，呈不对称不规则形状。

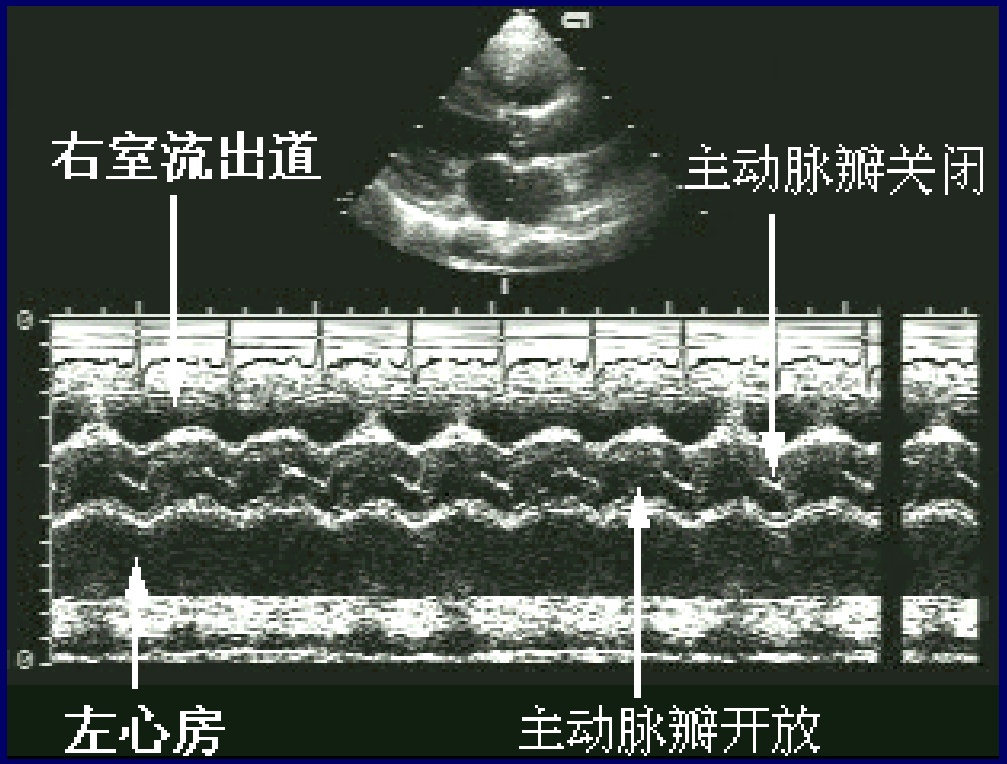

主动脉瓣狭窄（AS）超声表现

- 二维超声心动图
  - 左心长轴切面显示主动脉瓣瓣体、瓣尖增厚，回声增强、钙化，瓣叶粘连，收缩期主动脉呈“圆顶”样改变。
  - 心底短轴切面显示瓣叶强回声钙化和纤维化斑块，后方可出现声影；瓣叶交界处粘连，瓣口开放受限；瓣叶关闭时Y字形结构消失。

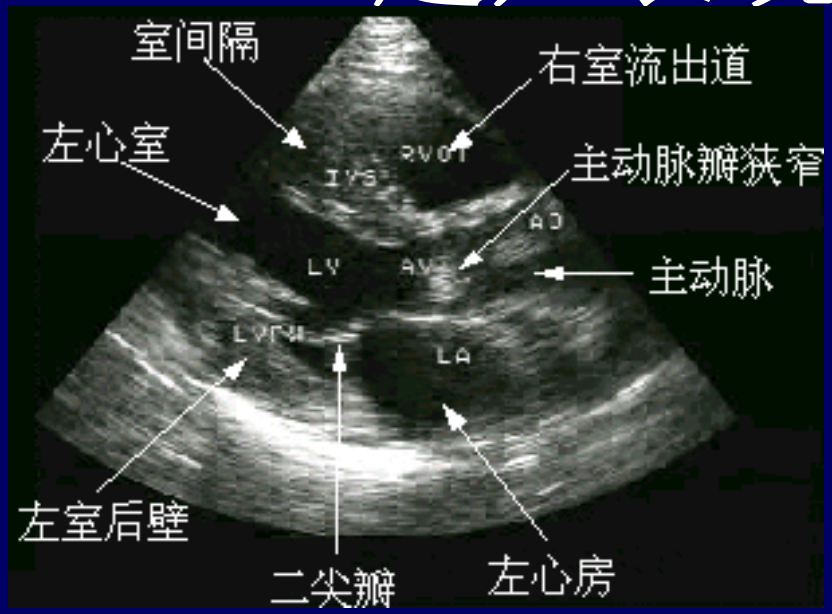

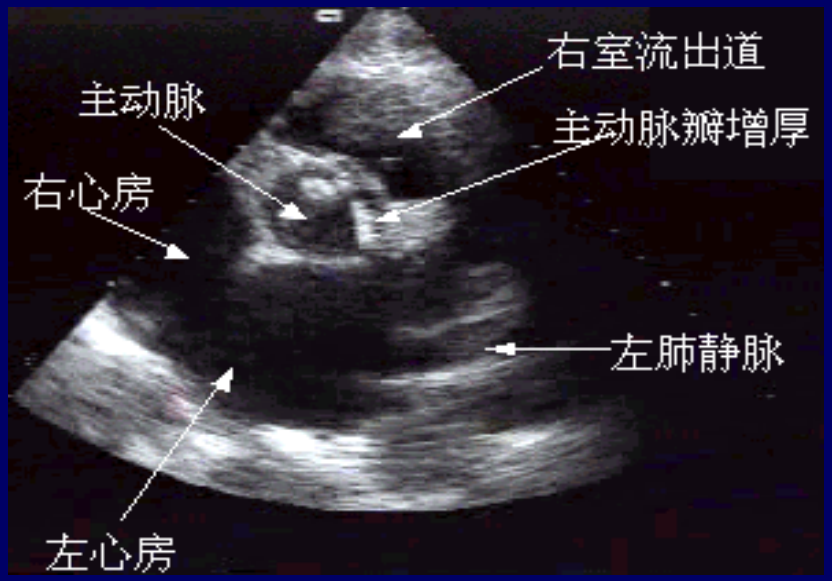

主动脉瓣狭窄（AS）超声表现

- 彩色（CDFI）多普勒超声心动图
  - 收缩期流经主动脉+瓣口和流入升主动脉的血流增快，色彩明亮，而左室流出道内的血流速度相对缓慢，色彩偏暗。狭窄的主动脉瓣口收缩期基部流速变窄，表现为红黄为主的五彩窄束湍流或射流。

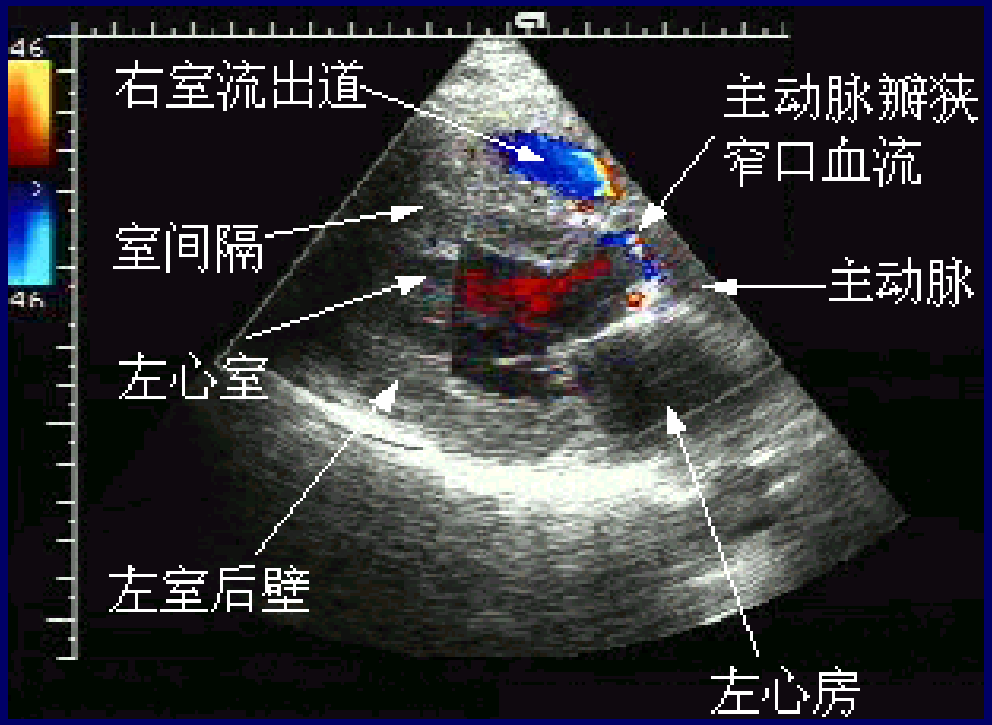

主动脉瓣狭窄（AS）超声表现

- 频谱多普勒超声心动图
  - 取样容积置于狭窄瓣膜上方，可测得主动脉瓣口收缩期高速双向频谱，呈对称性充填的射流频谱，峰值血流速度增快>2m/s。

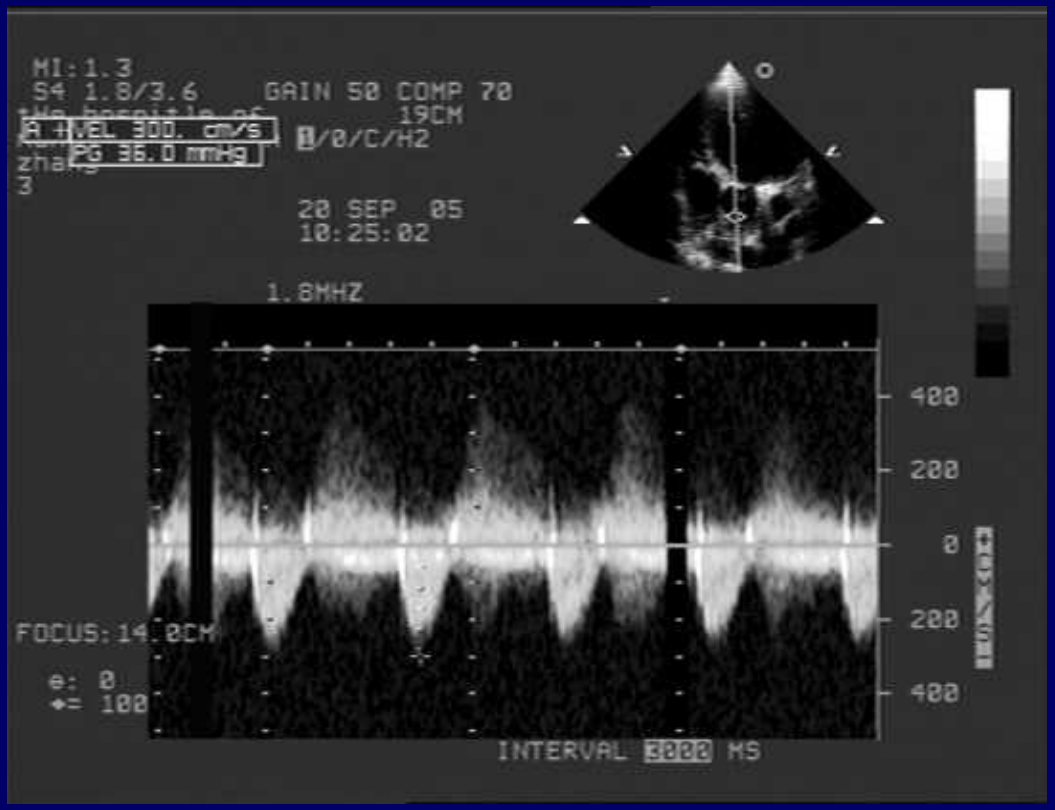

四、主动脉瓣关闭不全（AI）

- 主动脉瓣关闭不全（AI）临床上可因瓣膜、瓣环以及升主动脉病变引起，慢性发病者中，以风湿性最为常见。主动脉瓣受累在风心病中仅次于二尖瓣，且两者常合并存在。
- 风湿性主动脉瓣关闭不全多同时伴有主动脉瓣狭窄，且关闭不全的发生早于狭窄，但严重的关闭不全多无明显的瓣口狭窄。单纯主动脉瓣关闭不全常不是由风湿病引起的。
- 病理变化主要是炎症和纤维化，使瓣叶变硬、缩短、变形，导致瓣叶开放和闭合异常。

以上内容仅为本文档的试下载部分，为可阅读页数的一半内容。如要下载或阅读全文，请访问：https://d.book118.com/378025024074006047