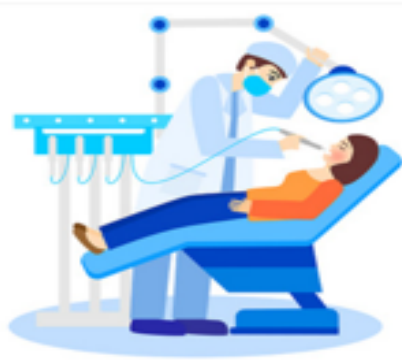
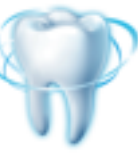


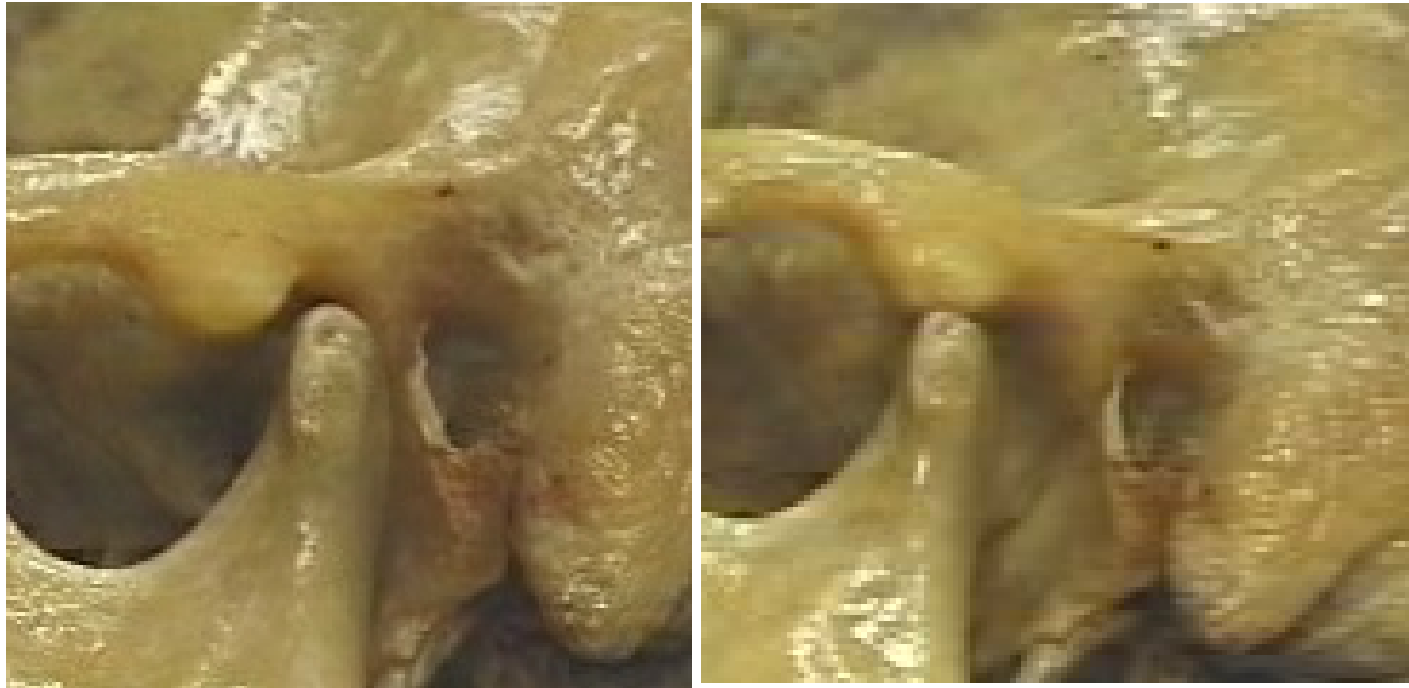# 颞下颌关脱位





# 第二节 颞下颌关节脱位

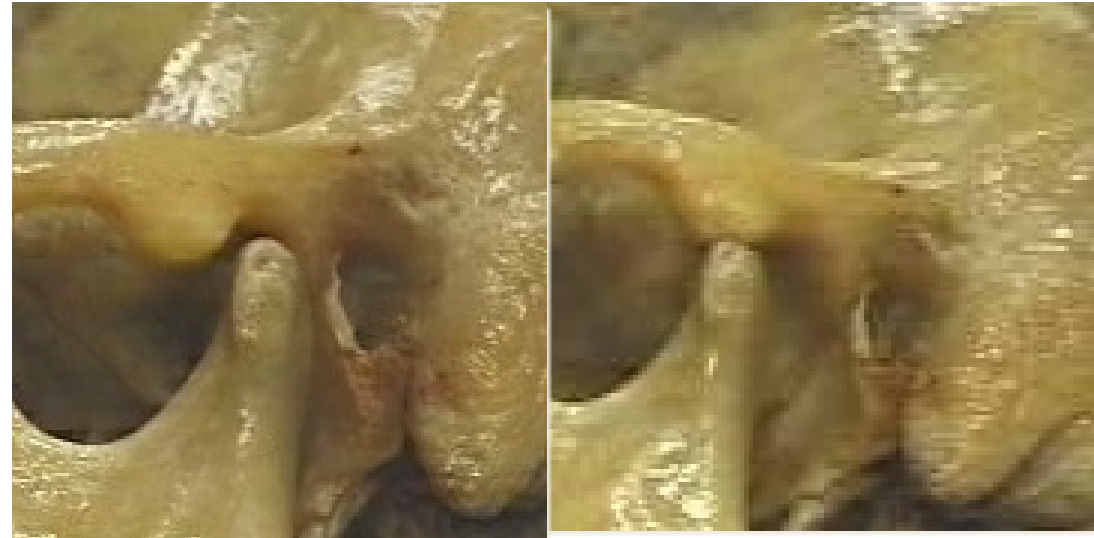## 颞下颌关节结构





# 第二节 颞下颌关节脱位

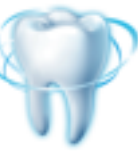**定义** 颞下颌关节脱位是指髁突超过正常运动范围，滑出关节外，并且不能自行恢复原位者称颞下颌关节脱位。



髁突滑出关节窝

超越了正常限

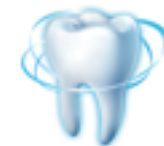度



## 颞下颌关节脱位分类

<b>部位</b>	单侧脱位	双侧脱位	
<b>性质</b>	急性	复发性	陈旧性
<b>髁突脱出方向</b>	前方	后方	侧方

临床上以急性和复发性前脱位最为常见



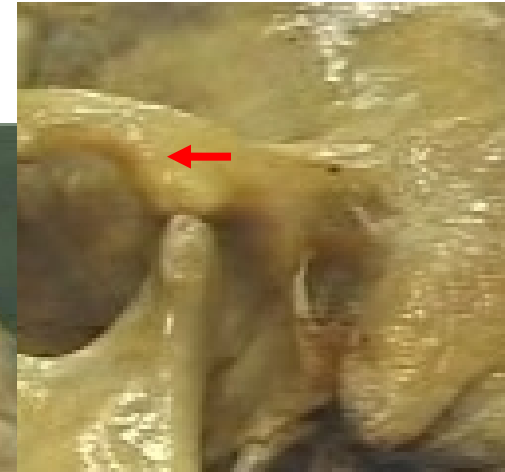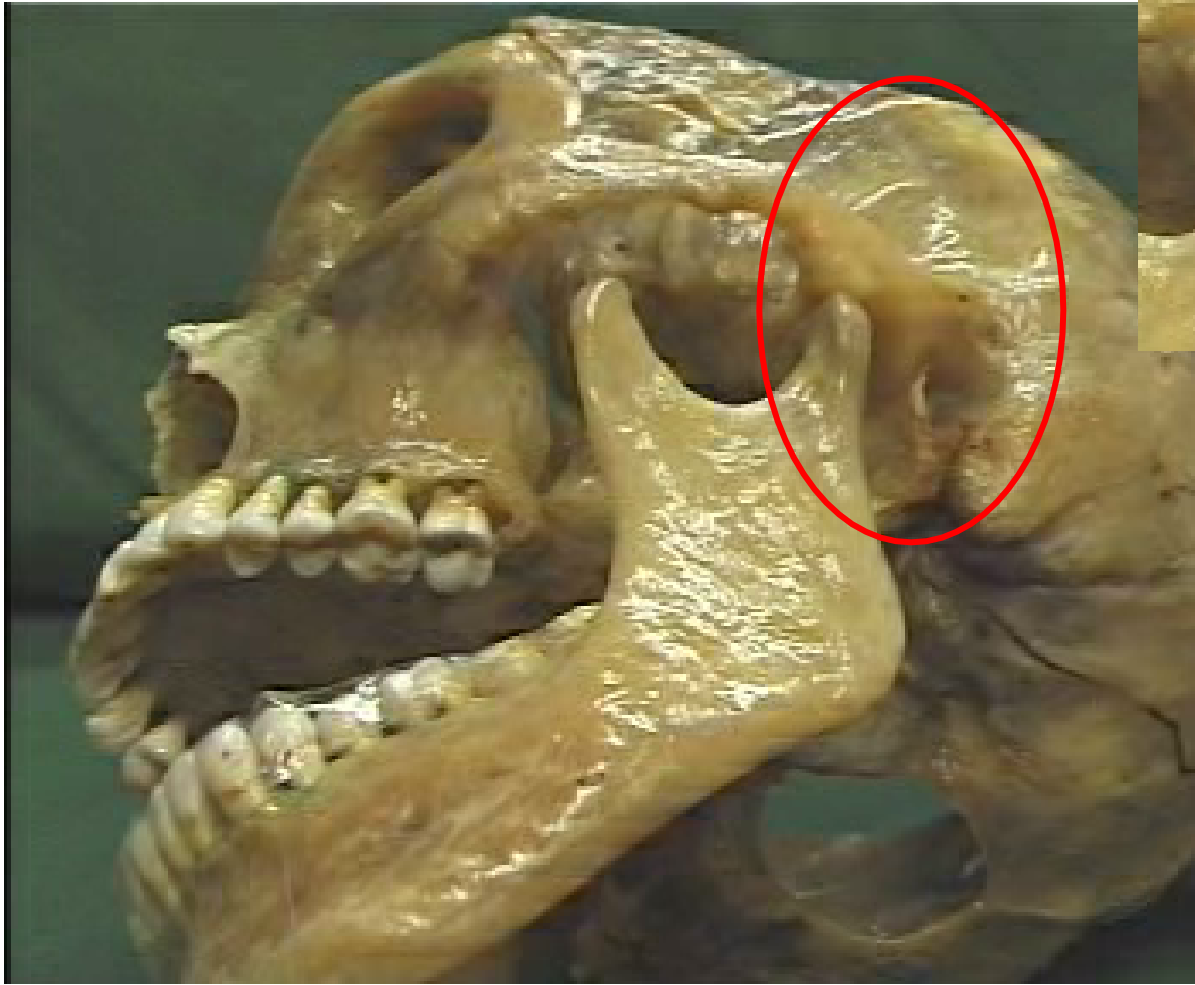
# 急性前脱位

---

## 病 因

- ▶ 颞下颌关节紊乱病
  - 咀嚼肌紊乱
  - 关节结构紊乱
- ▶ 关节解剖异常
  - 关节结节过高
  - 关节结节前斜面过陡
- ▶ 外力作用
  - 关节部 颈部
- ▶ 医源性因素
  - 全麻插管

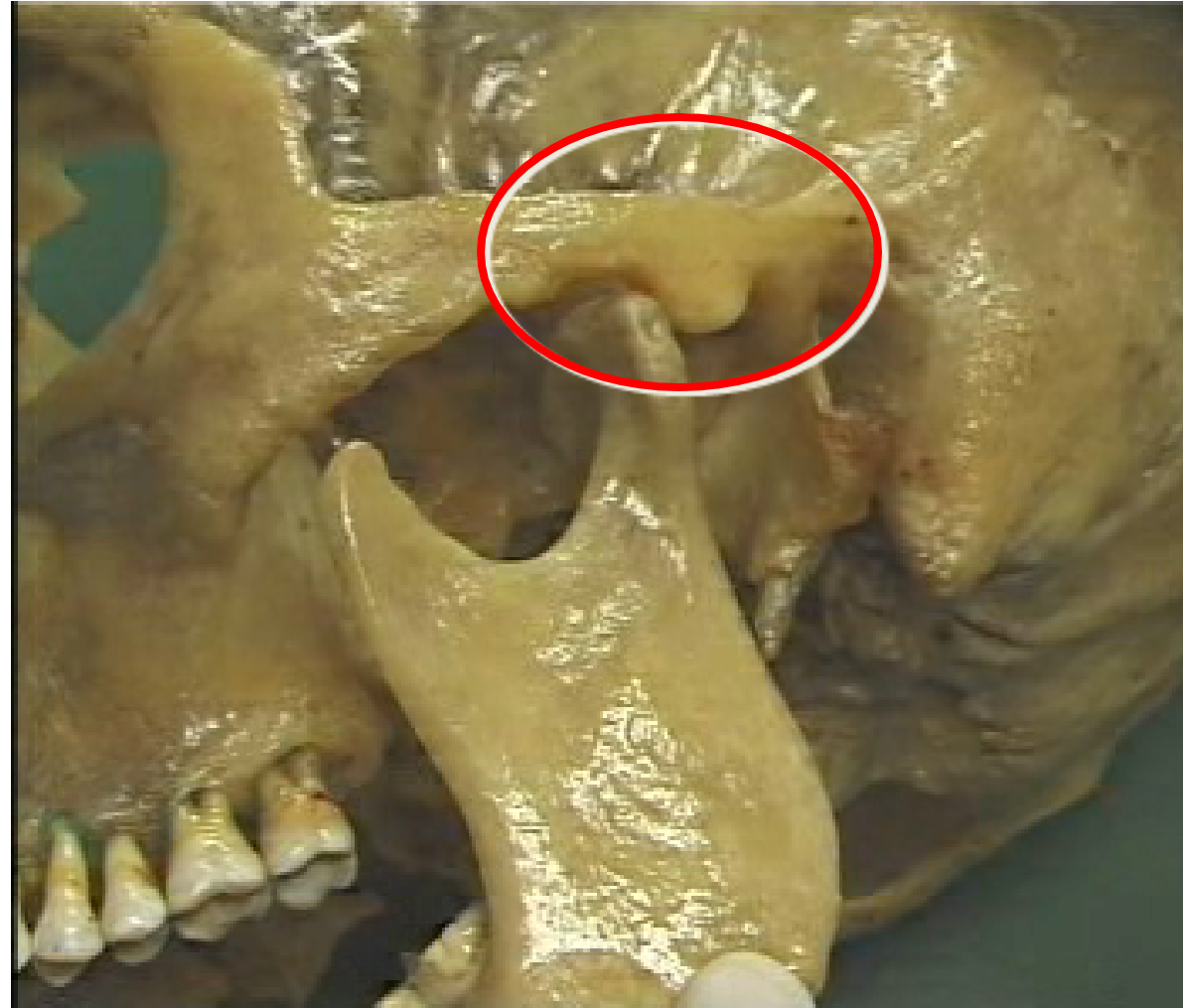
第十章 颞下颌关节疾病  
第二节 颞下颌关节脱位



正常关节运动

第十章  
第二节

颞下颌关节疾病  
颞下颌关节脱位



关节脱位



## 急性前脱位

### 临床表现

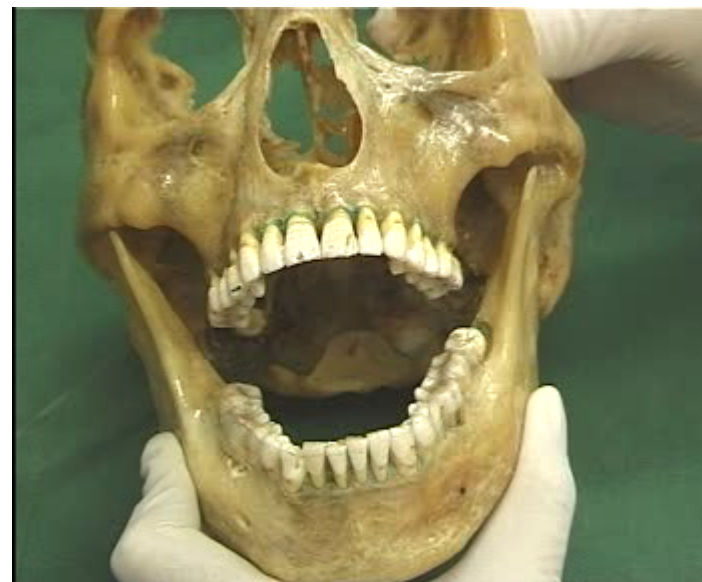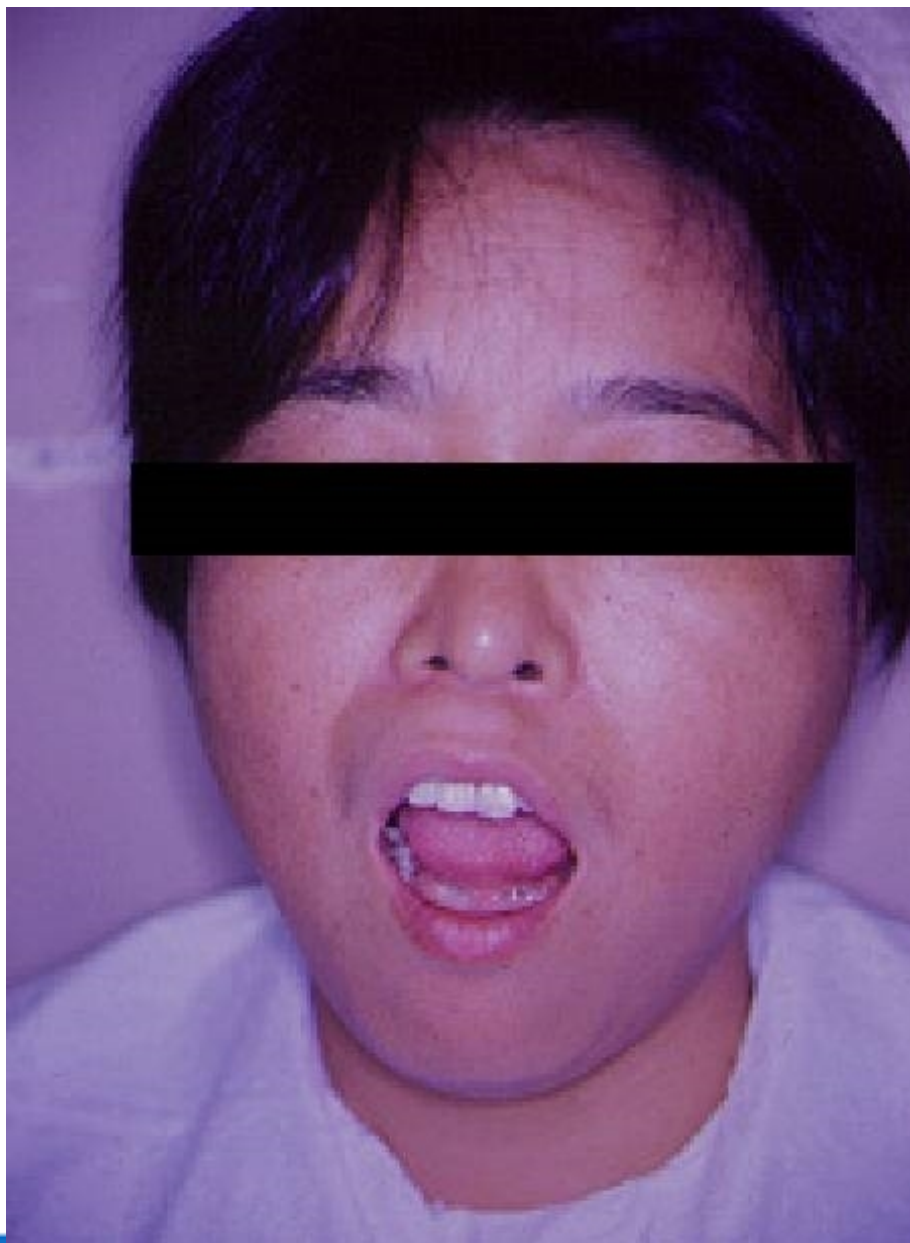G 双侧脱位

G 单侧脱位





双侧脱位



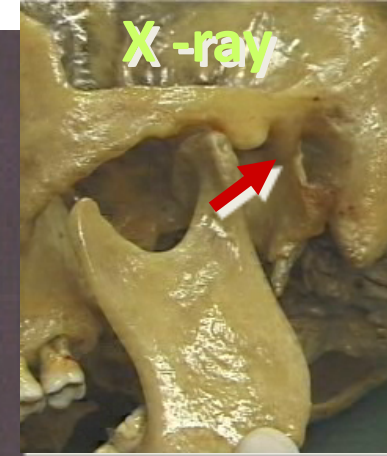
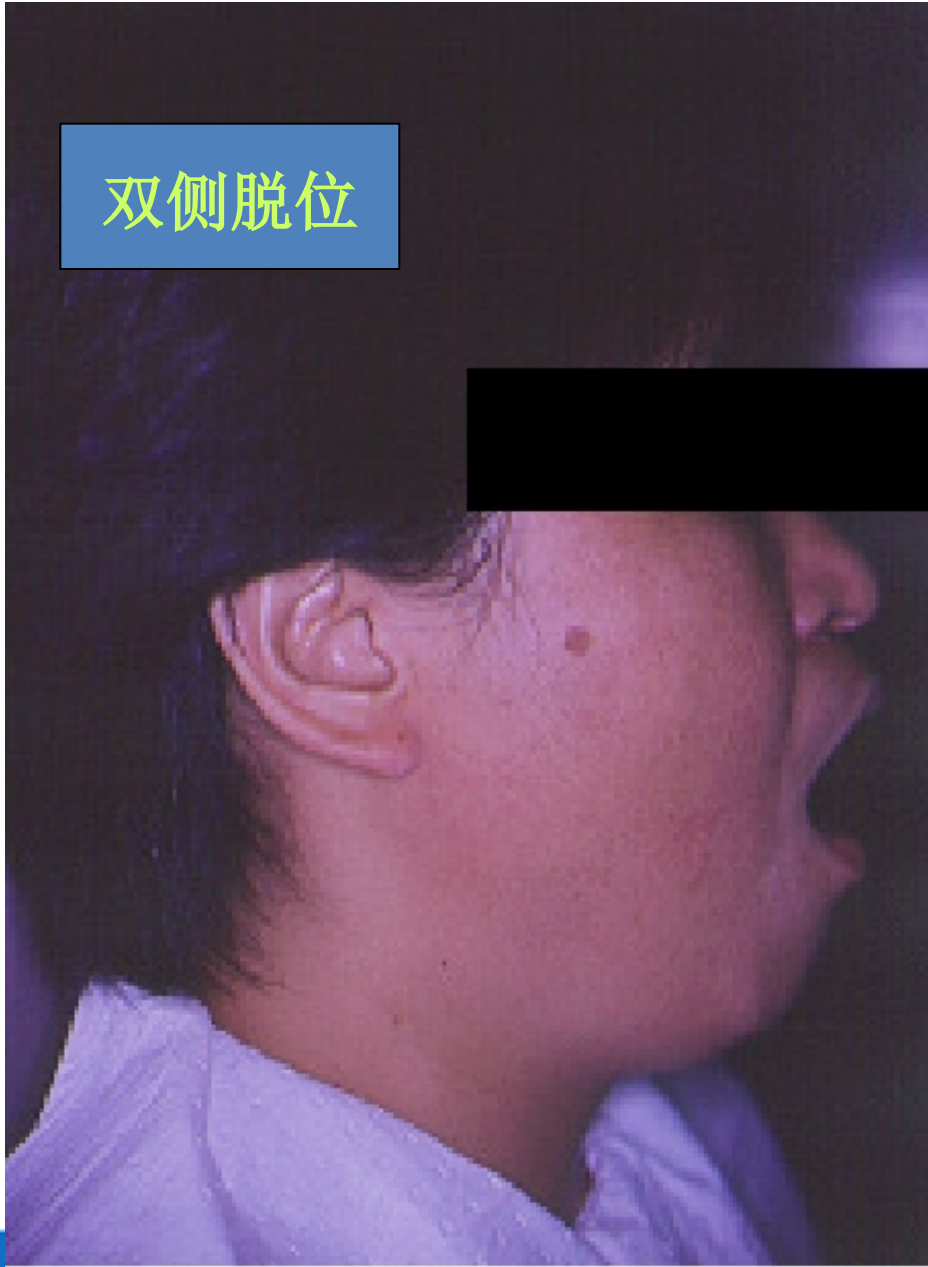开口状 不能闭口  
垂涎欲滴  
语音、咀嚼、吞咽障碍

脸型变长

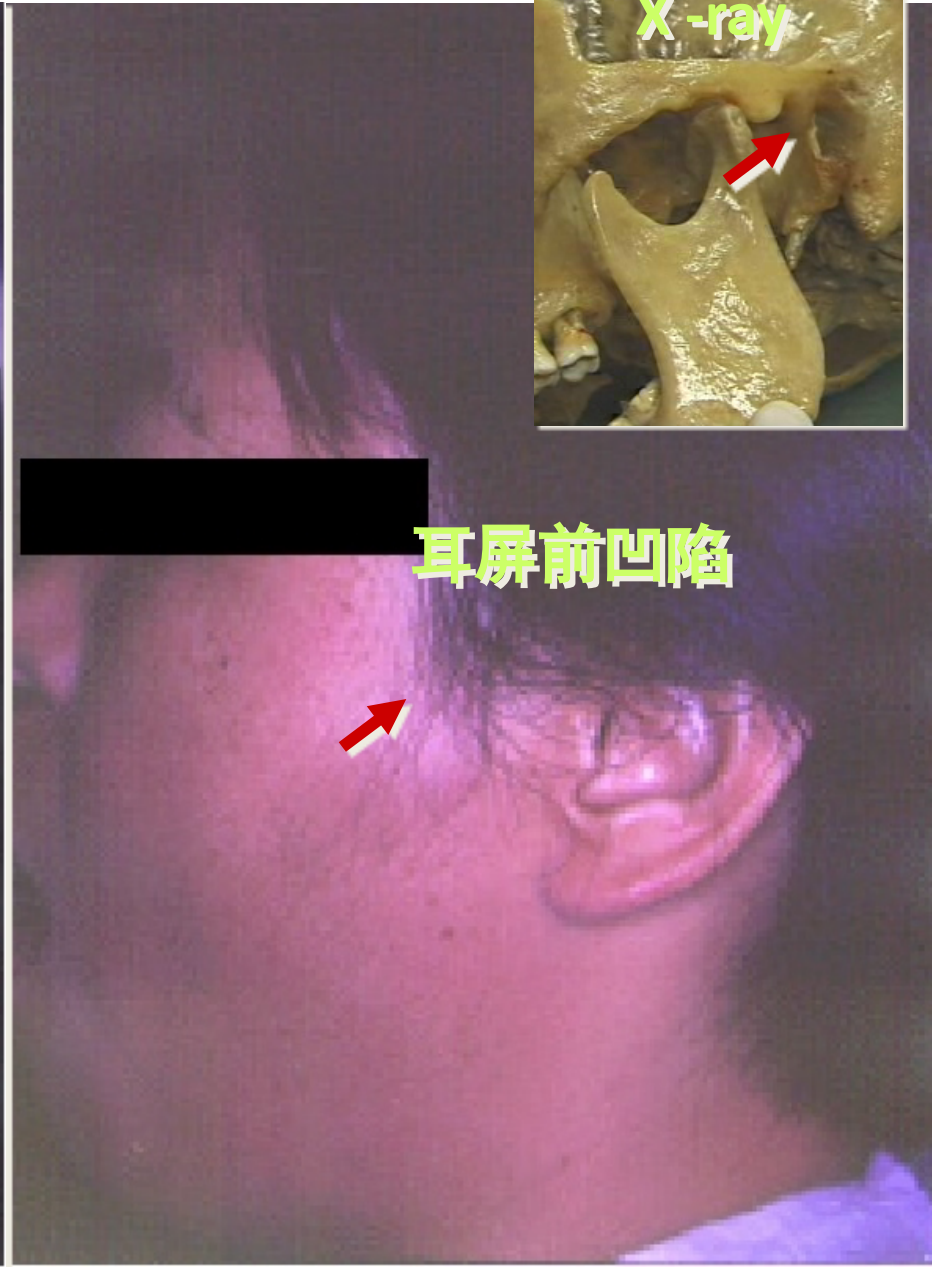前牙开合、反合  
后牙早接触



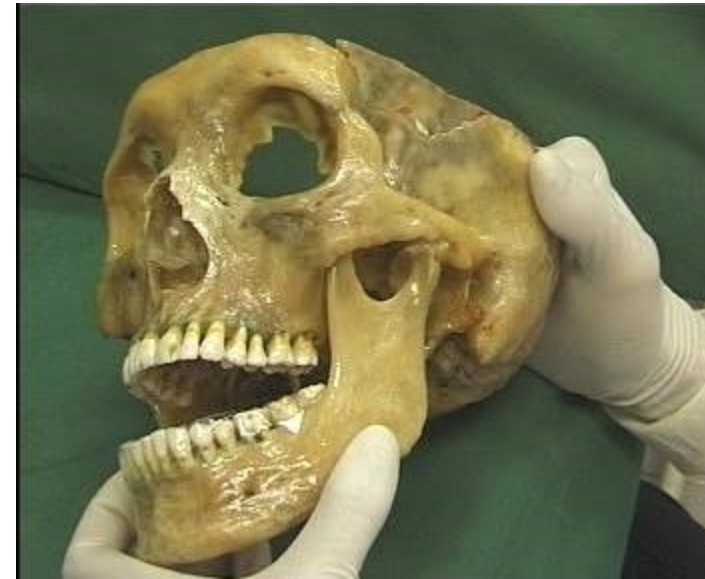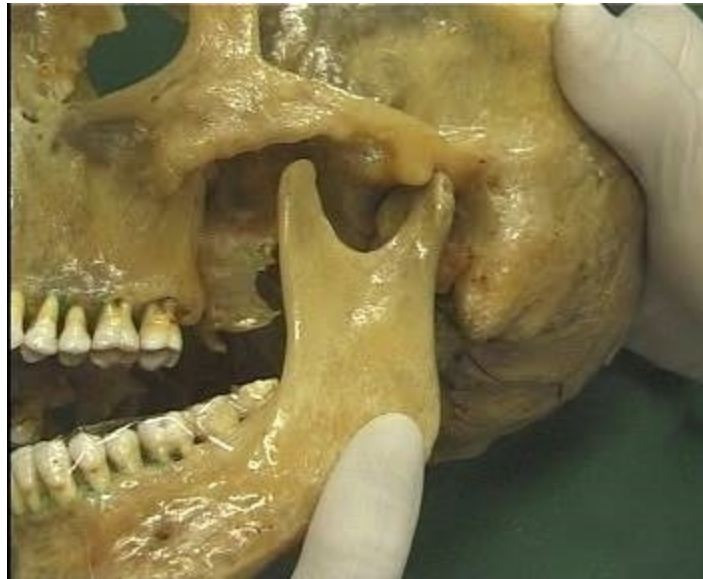双侧脱位



耳屏前凹陷



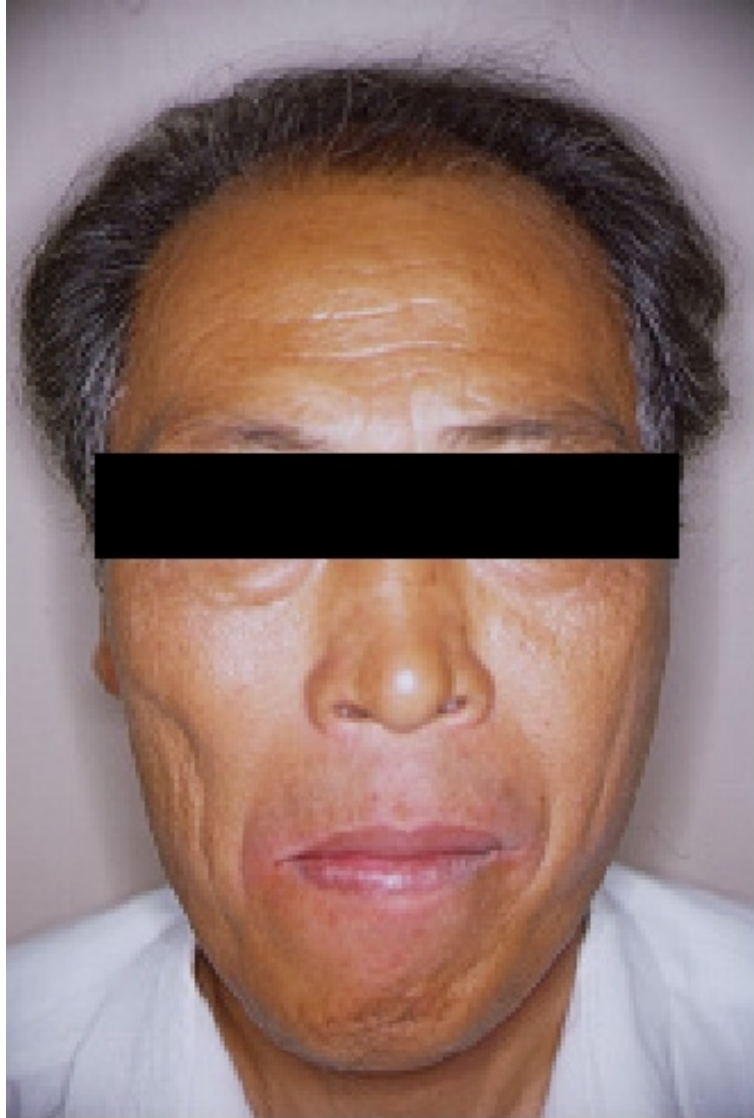第十章 颞下颌关节疾病  
第二节 颞下颌关节脱位



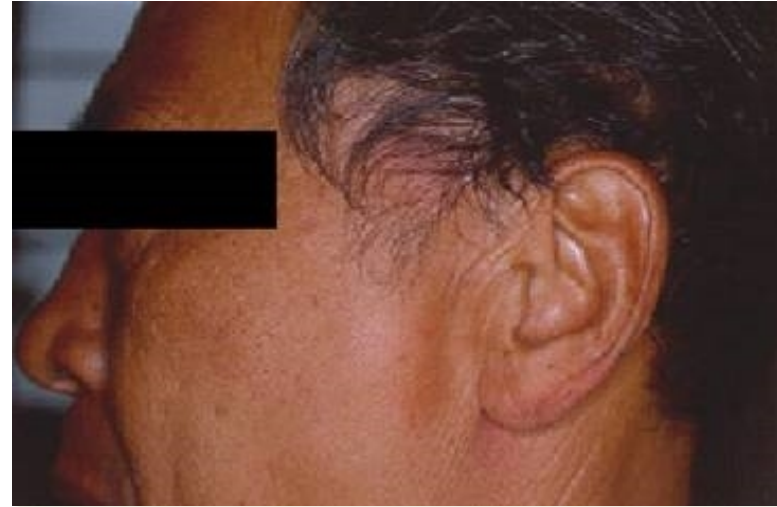单侧脱位



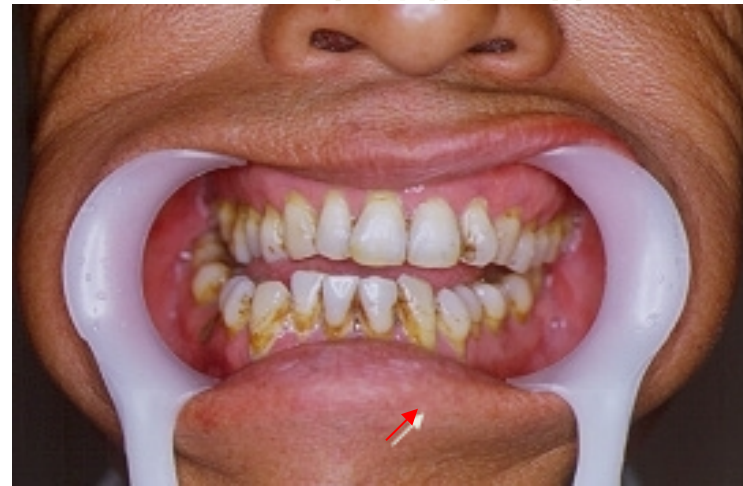单侧脱位



脸型变长 颏中线偏健侧



耳屏前凹陷



下颌中线偏健侧  
合关系紊乱



## 鉴别诊断

### 下颌骨髁颈骨折

G 外伤史

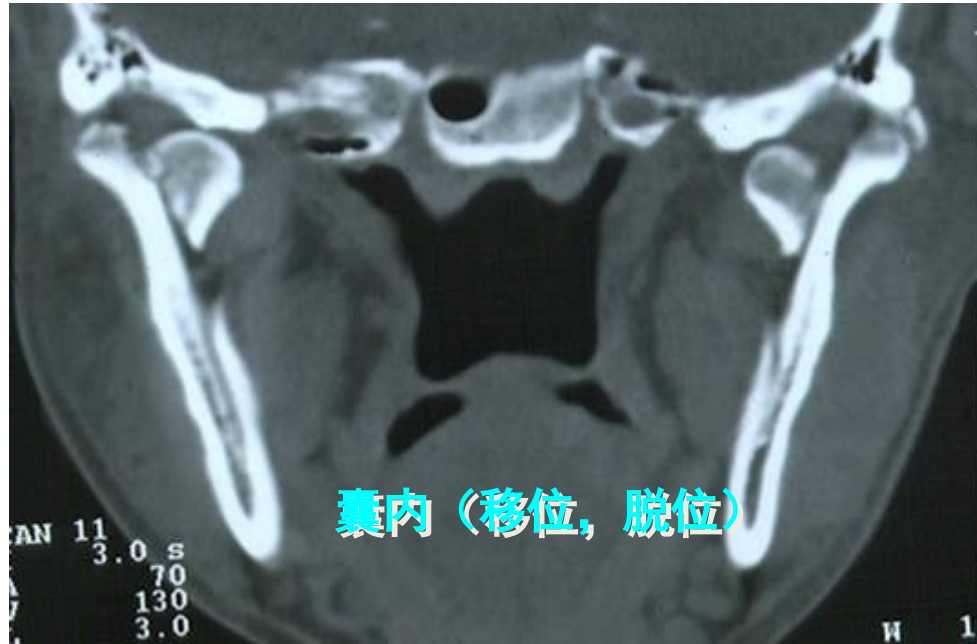
G 临床症状

- 髁颈压痛
- 皮下血肿
- 单侧骨折 下牙中线偏患侧
- 双侧骨折 前牙开合

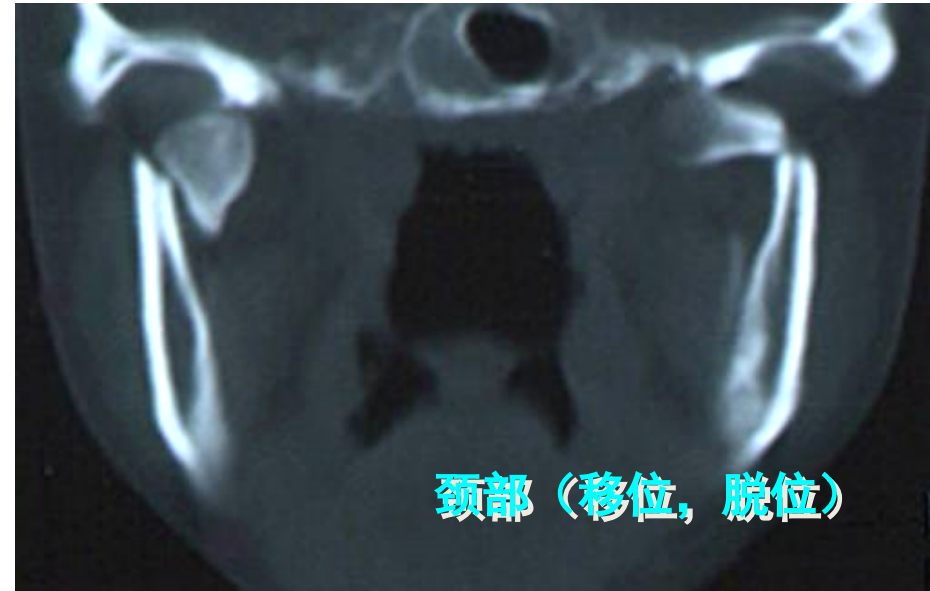
G X 线检查 可确诊

# 第十章 颞下颌关节疾病

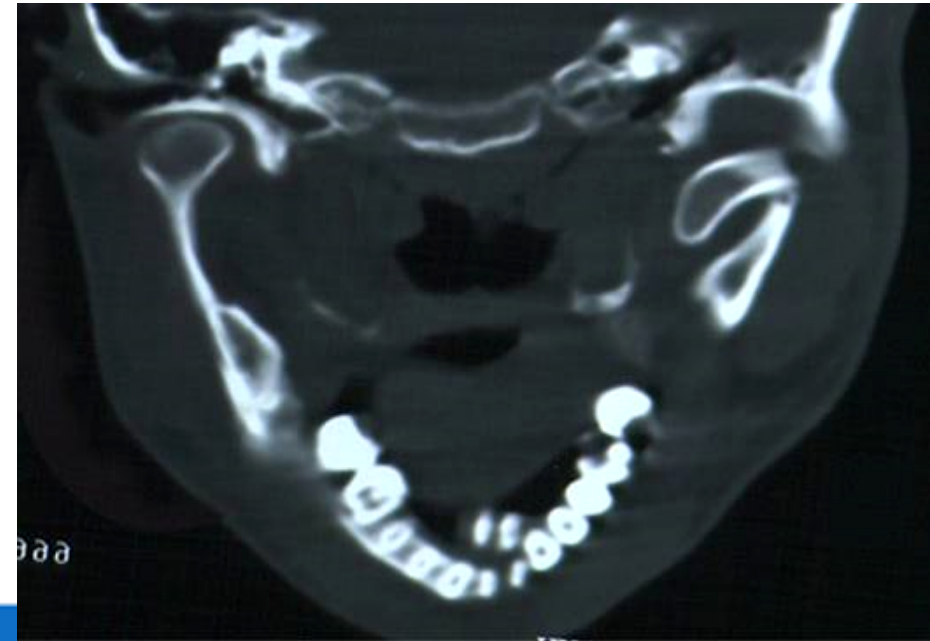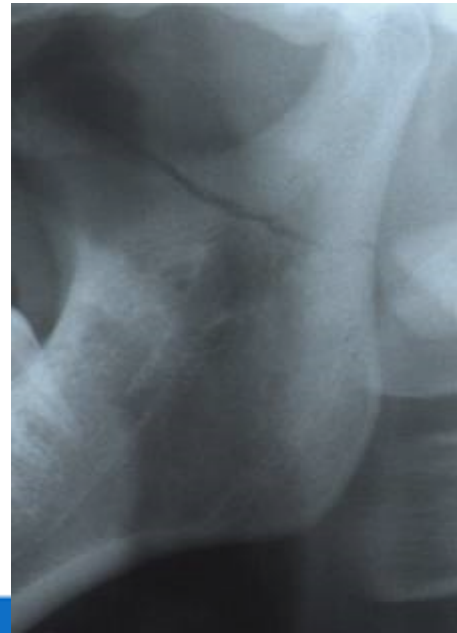
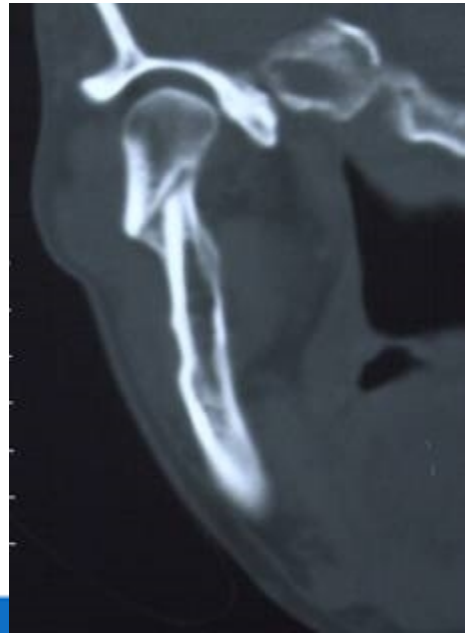
## 第二节 颞下颌关节脱位



囊内（移位，脱位）



颈部（移位，脱位）





## 治疗原则

### G 及时复位

手法复位： 口内复位

口外复位

### G 固定

限制下颌运动2~3周

以上内容仅为本文档的试下载部分，为可阅读页数的一半内容。如要下载或阅读全文，请访问：  
<https://d.book118.com/408073123137006136>