

中风中医护理查房

主讲人：

2020-12-21

病例介绍

患者何酬敬，男，75岁，因“意识不清、左侧肢体乏力半天”于2020年12月21日8时37分由急诊科医师拟“昏迷查因”收入院。

病史特点及入院情况：

1.老年男性；75岁，2.病程短，起病缓；3.患者家属代述：昨日晚上10时许无明显诱因下出现左侧肢体乏力，几乎不能动弹，呼之无应答，无晕厥、四肢抽搐，无二便失禁、呕吐、气喘、呼吸困难，无发热，病后未予处理，遂呼我院急诊科出车接回，急诊科医师行颅脑CT、胸部CT检查后拟“昏迷查因”收入我科。入院症见：浅昏迷，双眼向右上凝视，左侧肢体乏力。

病例介绍

既往史:

既往有高血压病、气手术史。2020年10月28日因“肠梗阻”在我院外科住院，于11月3日行“行右半结肠切除+肝肿瘤活检术+局域淋巴结清扫+肠粘连松解术+开腹恶性肿瘤特殊治疗”，术后病理显示“右半结肠切除术：粘液腺癌；(肝肿瘤)

肝组织中转移性中分化腺癌”，建议化疗，但患者家属拒绝化疗。否认输血史，否认药物过敏史。近2周无境外返回或接触过境外返回人员，否认中高风险地区返回或接触过从该地区返回的人员，否认有与新冠状病毒感染的患者接触或身边有多人发热的情况。

体格检查:

T36.3℃ P96次/分 R22次/分 BP210/90 mmHg, SPO2 99%。

中医辨病辨证依据:

患者以“意识不清、左侧肢体乏力”为主症，舌质暗淡，苔白，脉弦，辨证属中医学“中风

中经络(风痰阻络)”范畴，源于患者久病体弱，脾胃虚弱，中焦失运，聚湿生痰，痰郁化热，热极生风，终致风痰搏结而发病。风痰流窜经络，血脉痹阻，气血不通，故见偏侧肢体乏力，舌质暗淡，苔白，脉弦为风痰阻络之象

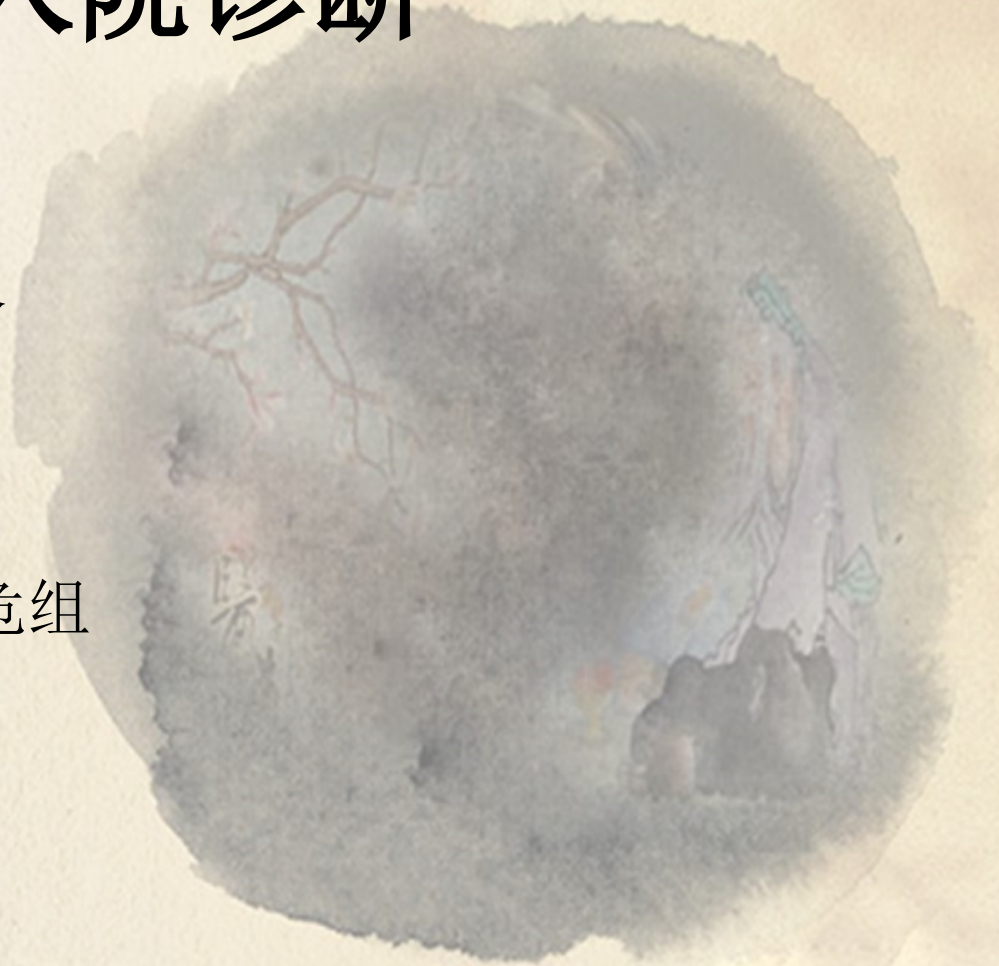
入院诊断

中医诊断:

中风-中经络、风痰阻络

西医诊断:

- 1.大面积脑梗死
- 2.高血压病3级 极高危组
- 3.肺部感染
- 4.结肠癌并肝转移
- 5.电解质代谢紊乱
- 6.低蛋白血症
- 7.心功能不全



中风病的护理诊断

1、躯体活动障碍：

与偏瘫或平衡能力降低有关；

2、语言沟通障碍：

与大脑语言中枢受损有关；

3、皮肤受损的危险：

与长期卧床、营养失调有关；

4、有坠床的危险：

与肢体乏力，平衡能力下降有关；

中风病的护理诊断

5、焦虑：

与脑部病变所致偏瘫、失语，或担心预后有关；

6、有肢体失用综合症的危险：

与偏瘫所致的长期卧床有关；

7、知识缺乏：

与缺乏疾病知识有关；

中风病的护理诊断

8、营养失调，低于机体需要量：

与感染、摄入困难、消化吸收不良有关；

9、便秘：

与饮食不当，肠蠕动减弱等有关；

10、潜在并发症：

窒息、出血等。

一、躯体活动障碍

- 1、观察四肢肌力、肌张力关节活动等变化；
- 2、保持患肢功能位摆放；
- 3、指导早期床上肢体活动；
- 4、协助基础护理；
- 5、协助功能锻炼；
- 6、中医特色治疗。

二、语言沟通障碍

- 1、建立护患交流板：通过手势、表情、物品、卡片等，理解患者表达。
- 2、训练发音肌肉：指导患者从张口、伸舌、露齿等，逐步过渡到软腭、舌部、唇部训练，循序渐进。
- 3、示教一模仿方法：口型与发音示范。
- 4、字、词、句训练，阅读及书写训练。
- 5、指导家属共同参与。
- 6、穴位按摩：按医嘱按摩廉泉、哑门、承浆、通里等穴位，以促进语言功能恢复。

三、有皮肤完整性受损的危险

- 1、保持床单位干燥整洁；
- 2、使用气垫床、水垫等；加强翻身拍背；
- 3、加强营养，指导摄入高蛋白、高维生素、富热量食物；
- 4、每日温水擦浴，禁用刺激性洗洁用品；
- 5、输入刺激性药品时，注意做好静脉保护。

四、营养失调

- 1、鼓励进食，少食多餐；
- 2、给予流食或半流食，小口进食；
- 3、协助合理配置膳食；
- 4、静脉输入营养物质；
- 5、指导摄入高蛋白、高热量、高维生素食物。

以上内容仅为本文档的试下载部分，为可阅读页数的一半内容。如要下载或阅读全文，请访问：<https://d.book118.com/446101051014010141>