

## 病理学(医学高级)《诊断学基础考试答案》模拟练习卷

姓名:\_\_\_\_\_ 年级:\_\_\_\_\_ 学号:\_\_\_\_\_

题型	选择题	填空题	解答题	判断题	计算题	附加题	总分
得分							

评卷人	得分

- 1、多项选择题：纤维支气管镜检查适应证是（ ）。A. X线胸片示块影、肺不张、阻塞性肺炎、疑为肺癌者  
B. 不明原因的干咳或局限性喘鸣  
C. 不明原因咯血，需明确出血部位和咯血原因者  
D. 性质不明的弥漫性病变、孤立性结节或肿块需做病理切片或细胞学检查  
E. 原因不明的喉返神经麻痹和膈神经麻痹者
- 2、单项选择题：女性，56岁。反复咳嗽、咳大量脓性痰、伴杵状指2年，最可能的疾病是（ ）。A. 二尖瓣狭窄  
B. 支气管肺癌  
C. 支气管扩张  
D. 慢性支气管炎  
E. 铜绿假单胞菌肺炎
- 3、单项选择题：第二心音逆分裂是指（ ）。A. 呼气时第二心音分裂变明显  
B. 吸气时第二心音分裂变明显  
C. 第二心音分裂与呼吸无关  
D. 多见于二尖瓣狭窄伴肺动脉高压  
E. 可见于先天性心脏病房间隔缺损
- 4、单项选择题：根据MCV、RDW的贫血形态学分类，缺铁性贫血属于（ ）。A. 小细胞均一性贫血  
B. 小细胞非均一性贫血  
C. 正常细胞均一性贫血  
D. 大细胞均一性贫血  
E. 大细胞非均一性贫血
- 5、多项选择题：爪形手可见于（ ）。A. 桡神经损伤  
B. 尺神经损伤  
C. Colles骨折  
D. 进行性肌萎缩  
E. 正中神经损伤
- 6、单项选择题：患者男性，47岁，风湿性心脏病，二尖瓣狭窄。心电图如图5-33所示，应诊断为（ ）。

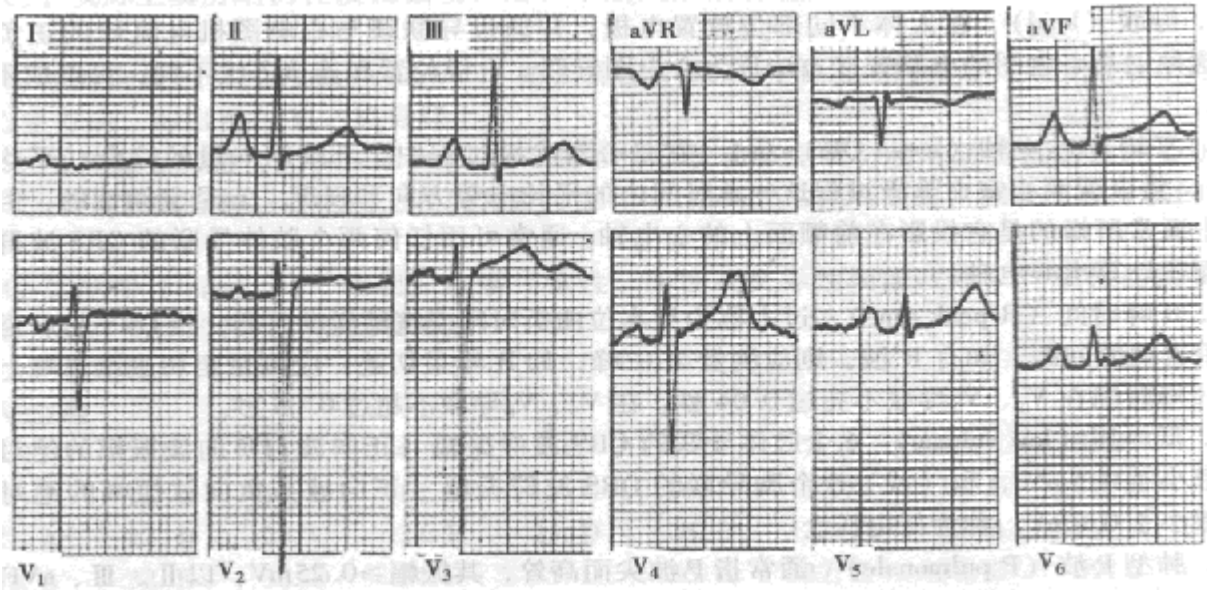


图 5-33

- A. 右心室肥厚  
 B. 左心室肥厚  
 C. 右心房肥大  
 D. 左心房肥大  
 E. 双 I
- B. 190-年龄  
 C. 180-年龄  
 D. (200-年龄) 75%  
 E. (220-年龄) 85%
- 10、单项选择题：下列哪一种病症行腹部检查时，不应该出现腹肌紧张度减低（ ）。  
 A. 慢性消耗性疾病  
 B. 大量放腹水后  
 C. 经产妇或老年体弱脱水者  
 D. 腹腔内容物增加  
 E. 脊髓损伤所致，腹肌瘫痪和重症肌无力
- 11、单项选择题：下列常引起空腹疼痛的疾病是（ ）。  
 A. 肝炎  
 B. 胆囊炎  
 C. 胃溃疡  
 D. 胰腺炎  
 E. 十二指肠溃疡
- 12、单项选择题：男性，15岁，摔伤后左膝关节肿胀，疼痛。体检示左膝关节局部肿胀，压痛明显，膝关节及其周围有大片瘀斑，其兄有血友病 A 病史。除下列哪项实验室检查外，均有助于该患者的诊断（ ）。  
 A. CT  
 B. RT  
 C. PT  
 D. ACT  
 E. APTT
- 13、单项选择题：肢体能抬离床面，但不能抗阻力提示肌力为（ ）。  
 A. 1 级  
 B. 2 级

以上内容仅为本文档的试下载部分，为可阅读页数的一半内容。如要下载或阅读全文，请访问：<https://d.book118.com/447144046003006105>