

# 口腔黏膜浆细胞肉芽肿个案护理

汇报人：刀客特万

# 目录

01 患者情况

02 护理方案

03 护理效果

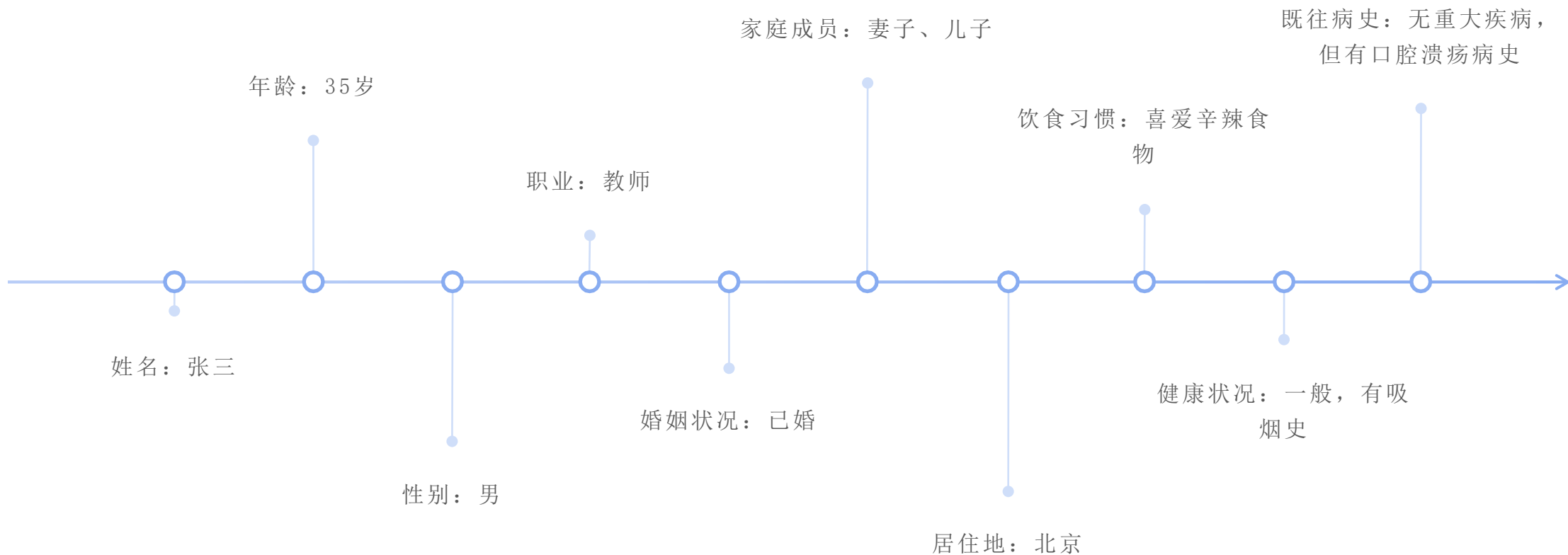
04 总结与建议



01

# 患者情况

# 患者基本信息



# 病情状况

患者年龄：35岁

性别：男性

病程：1年

症状：口腔黏膜肿胀、疼痛、溃疡

# 诊断结果

患者年龄：  
35岁

性别：男  
性

主诉：口  
腔黏膜肿  
痛，影响  
进食和说  
话

检查结果：  
口腔黏膜  
肿痛，表  
面光滑，  
边界清楚，  
质地较硬

诊断：口  
腔黏膜浆  
细胞肉芽  
肿

治疗方案：  
药物治疗  
和手术治  
疗相结合

# 治疗过程

诊断：通过口腔检查和病理活检，确诊为口腔黏膜浆细胞肉芽肿

治疗方案：根据病情和患者身体状况，制定个性化的治疗方案

手术治疗：进行手术切除病灶，并采取适当的修复措施

药物治疗：根据病情需要，使用抗生素、激素等药物进行辅助治疗

康复护理：指导患者进行口腔卫生清洁，避免刺激性食物，保持口腔健康

定期复查：定期进行口腔检查，监测病情变化，及时调整治疗方案



02

# 护理方案



# 心理护理

- 建立良好的护患关系，给予患者充分的理解和支持
- 向患者解释病情和治疗方案，减轻患者的焦虑和恐惧
- 鼓励患者积极参与治疗，增强患者的信心和勇气
- 提供心理辅导和咨询服务，帮助患者应对心理压力和困扰

# 口腔卫生护理

保持口腔清洁：早晚刷牙，饭后漱口

使用牙线和牙间刷：清除牙缝中的食物残渣和牙菌斑

定期洗牙：去除牙结石和牙菌斑，保持口腔卫生

健康饮食：少吃甜食和酸性食物，多吃蔬菜水果，保持口腔健康

以上内容仅为本文档的试下载部分，为可阅读页数的一半内容。如要下载或阅读全文，请访问：  
<https://d.book118.com/456222115211010112>