



痛风石的临床特征



演讲人：

时间：202.



-
- 1 引言
 - 2 痛风石概述
 - 3 痛风石的临床特征
 - 4 诊断与鉴别诊断
 - 5 治疗与预防
 - 6 痛风石临床特征中的诊断要点
 - 7 痛风石的临床治疗策略
 - 8 痛风石并发症及其处理
 - 9 痛风石的临床治疗案例分析
 - 10 结语

1

引言



引言

1

今天我将就痛风石的临床特征这一主题与大家进行分享和交流

2

痛风石是痛风病的一种常见并发症，它给患者带来极大的痛苦和不便

3

准确理解和掌握痛风石的临床特征，对于我们更好地诊断和治疗该病具有重要意义

2

痛风石概述



引言



定义与成因

痛风石，又称痛风结节，是因长期高尿酸血症导致尿酸盐在关节及周围组织沉积而形成的结晶体。其成因主要是嘌呤代谢紊乱，导致尿酸生成过多或排泄减少



流行病学特点

痛风石多见于中老年男性，且与饮食习惯、遗传因素等密切相关。近年来，随着生活水平的提高和饮食结构的改变，痛风石的发病率呈上升趋势

3

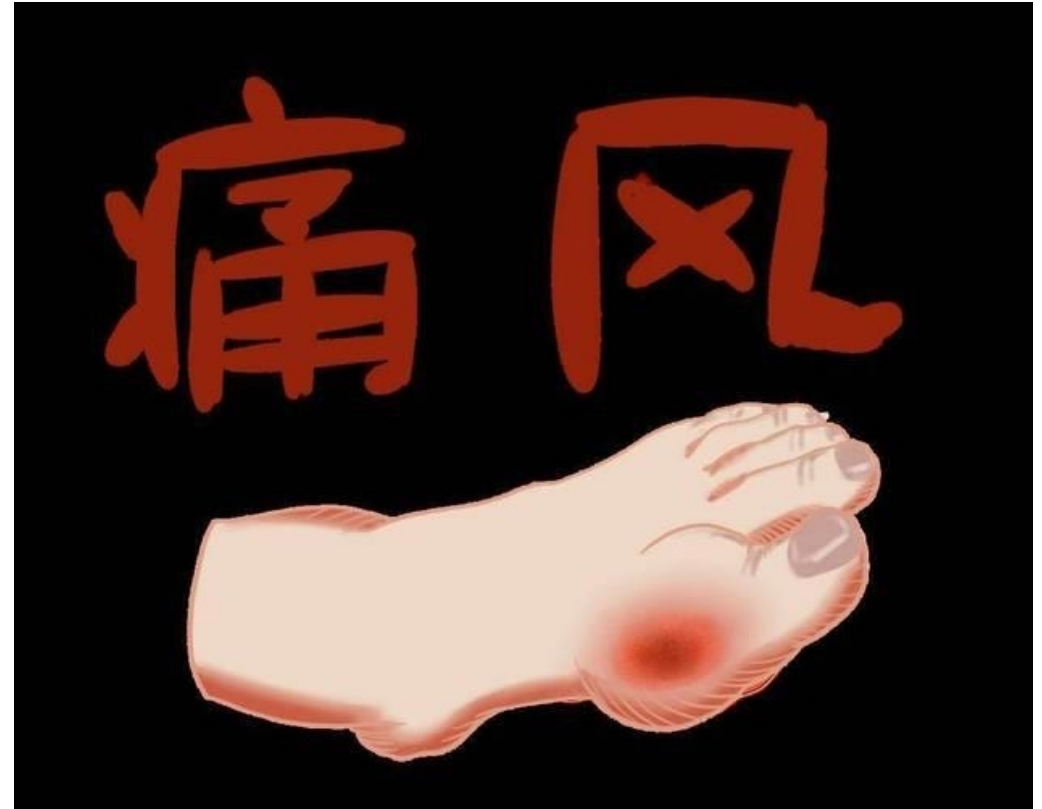痛风石的临床特征



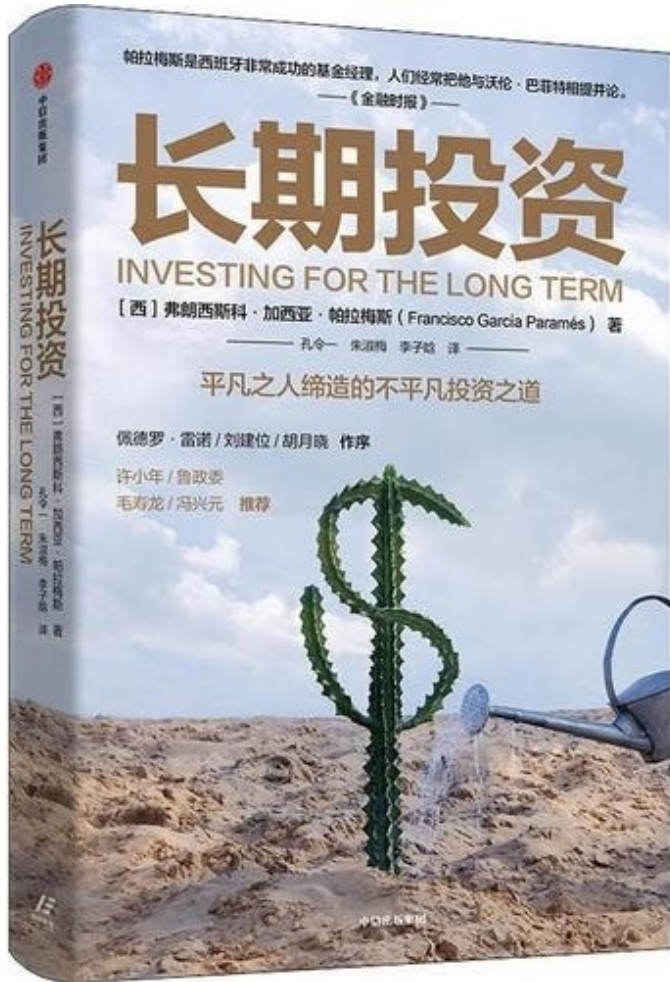
痛风石的临床特征

症状表现

- ▶ 关节疼痛：痛风石最常见的症状是关节疼痛，多呈急性发作，疼痛剧烈，常在夜间发作
- ▶ 关节红肿：受累关节周围皮肤红肿，触之发热
- ▶ 关节僵硬：病情较重时，关节可出现僵硬、活动受限等症状
- ▶ 痛风石部位：痛风石常见于手指、脚趾、耳廓、肘部等部位



痛风石的临床特征



体征特点

结节形成：皮下可触及大小不等的结节，质地较硬

皮肤颜色改变：受累部位皮肤可因尿酸盐沉积而出现颜色改变，如暗红或紫红色

肾功能损害：长期高尿酸血症可引起肾功能损害，表现为尿量减少、蛋白尿等

4

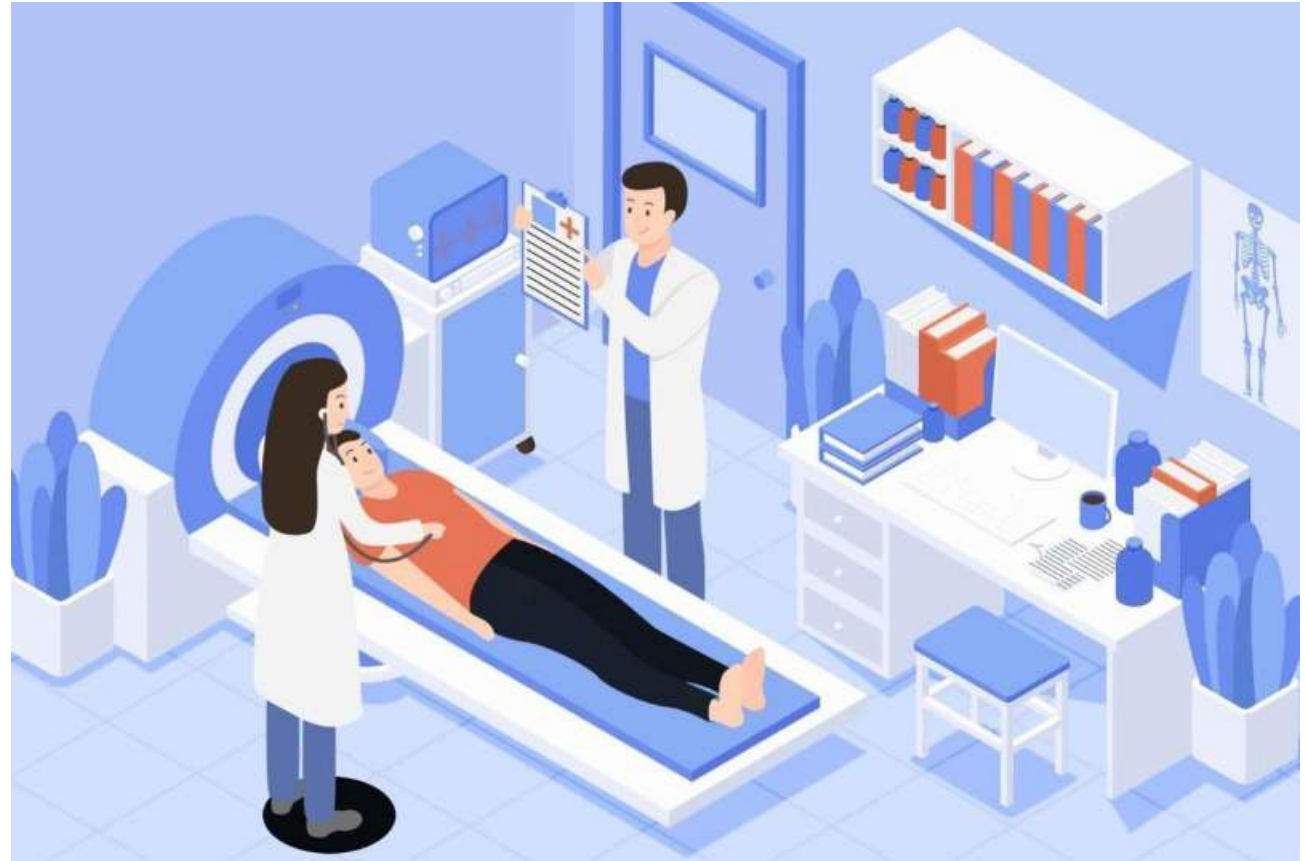诊断与鉴别 诊断



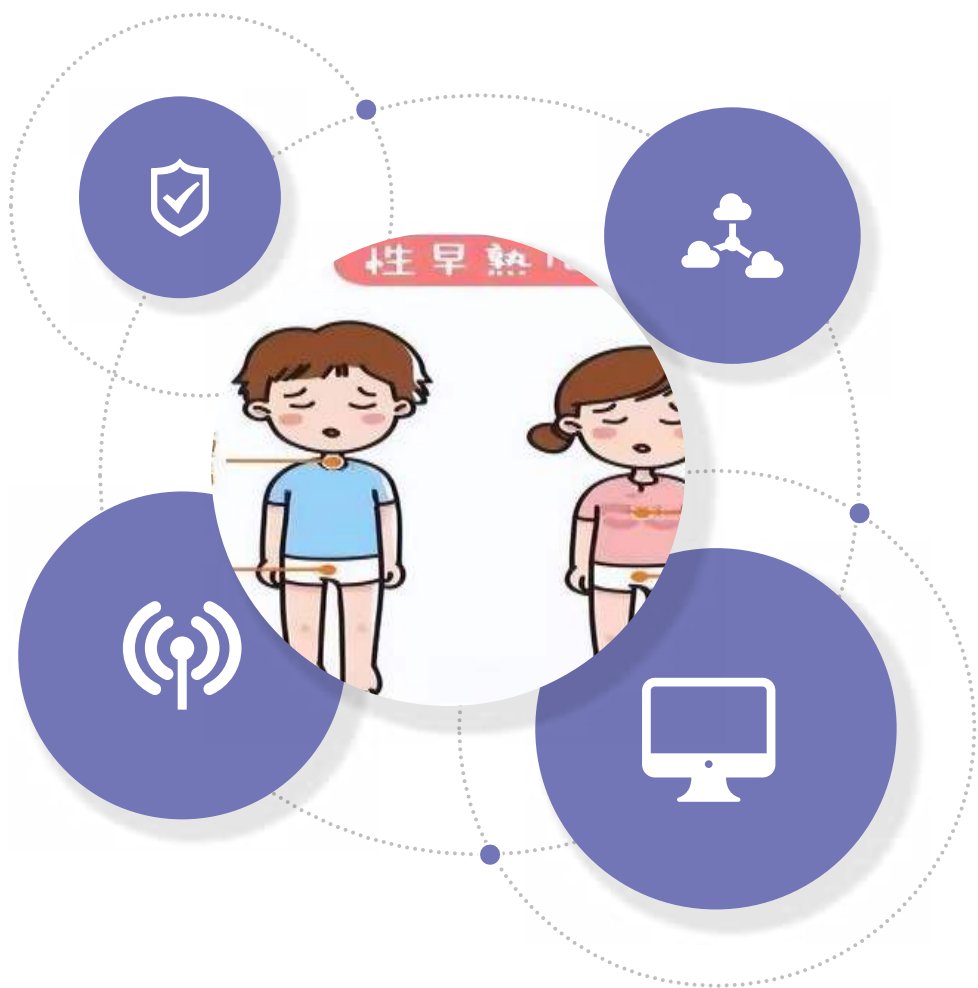
诊断与鉴别诊断

诊断依据

- ▶ 病史询问：详细询问患者有无高尿酸血症、痛风家族史等
- ▶ 体格检查：观察关节红肿、结节形成等体征
- ▶ 实验室检查：检测血尿酸水平、尿常规等
- ▶ 影像学检查：线、B超、CT等有助于了解痛风石的大小、位置及与周围组织的关系




第三章：诊断与鉴别诊断



鉴别诊断

需与类风湿性关节炎、骨关节炎、感染性关节炎等疾病进行鉴别



5

治疗与预防



以上内容仅为本文档的试下载部分，为可阅读页数的一半内容。如要下载或阅读全文，请访问：
<https://d.book118.com/458071051064007007>