



# 脾破裂护理查房

普外二科

王玉琼

# 重要内容

脾解剖生理概要

概述

病因与发病机制

临床体现

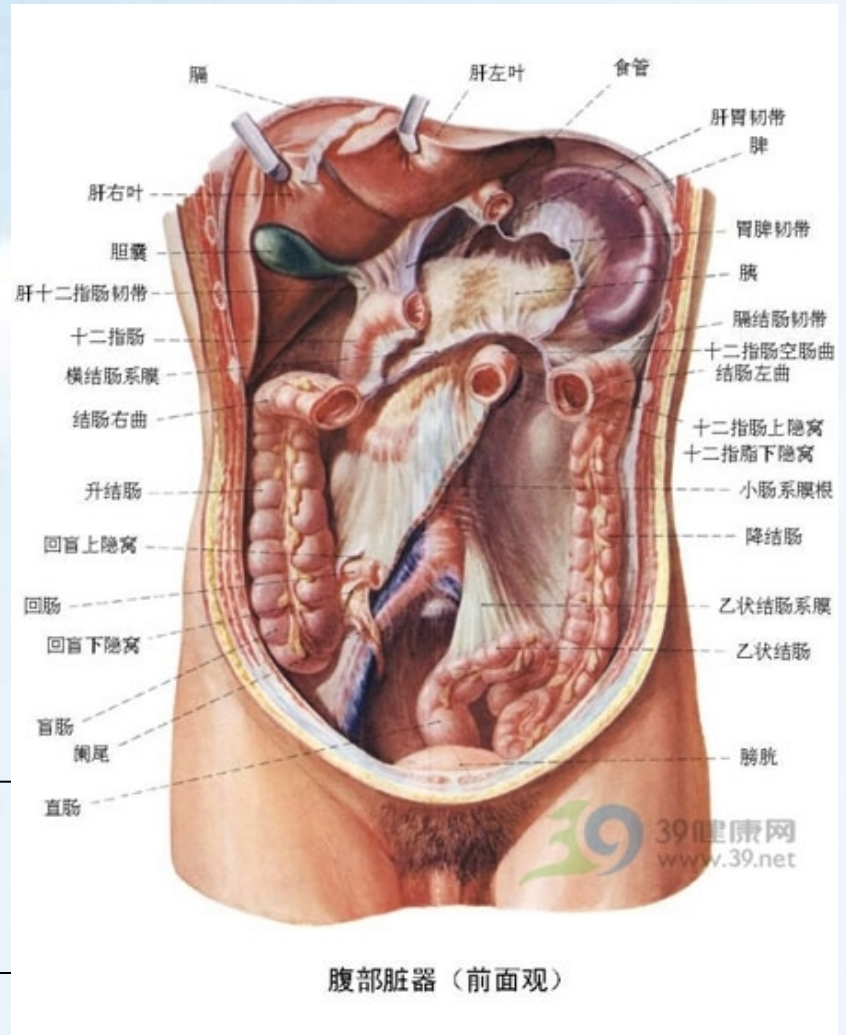
病例分析

护理要点

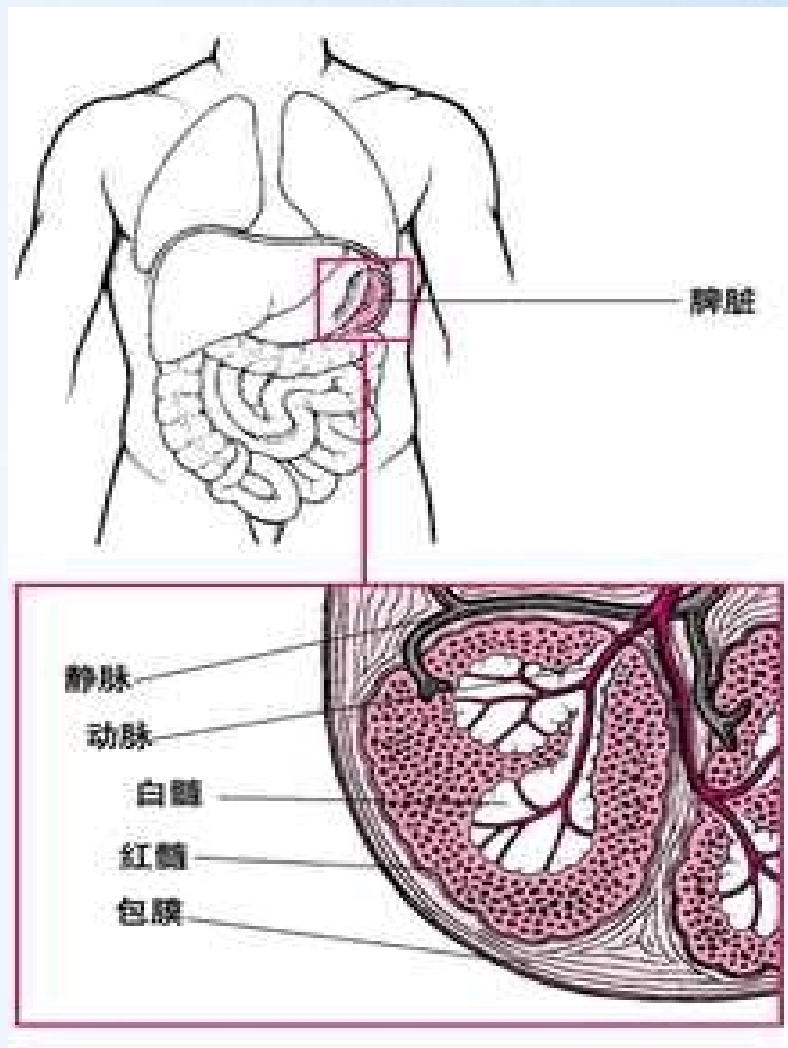
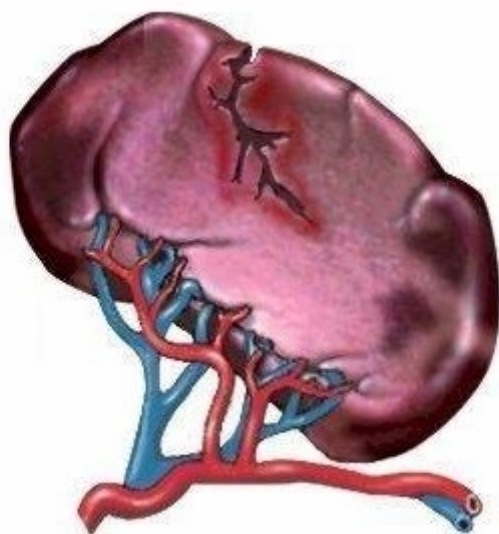
健康宣传教育

左肋区，与第九到第十一肋相对应，长轴与第十肋一致，正常状况在肋弓下缘不能触及。

## 脾的位置



脾破裂



# 概述

脾脏是一种血供丰富而质脆的实质性器官。它被与其包膜相连的驻韧带固定在左上腹的后方，尽管有下胸壁、腹壁和膈肌的保护，但外伤暴力很轻易使其破裂引起内出血。根据不同的病因，脾破裂提成两大类（1）外伤性破裂：占绝大多数均有明确的外伤史，裂伤部位以脾脏的外侧凸面为多，也可在内侧脾门处，重要取决于暴力作用的方向和部位；（2）自发性破裂，很少见，且重要发生在病理性肿大的脾胀；如仔细追询病史，都数仍有一定的诱因，如剧烈咳嗽、打喷嚏或忽然体位变化等。

# 脾脏

脾脏其实质由红髓与白髓构成，具有造血和血液滤过功能，也是淋巴细胞迁移和接受抗原刺激后发生免疫效应分子的重要场所。

# 脾的功能

供血

过滤血

储血

产生淋巴细胞  
免疫功能

# 腹部损伤

空腔器官破裂  
如胃、肠、胆道

以腹膜炎体现为主

实质性器官破裂  
如脾、肝、  
肾、胰腺

以内出血或失血性  
休克体现为主



# 脾破裂的原因

左下胸、左上腹严重的外力打击可导致脾损伤，脾破裂是发生于车祸、运动意外、打架引起的腹外伤中最常见的严重并发症。

# 脾破裂分类

```
graph TD; A[脾破裂分类] --> B[中央型破裂]; A --> C[被膜下破裂]; A --> D[真性破裂];
```

中央型破裂

被膜下破裂

真性破裂

- ◆ **中央型破裂：脾实质深部破裂**
- ◆ **被膜下破裂：脾实质周围部分破裂，被膜仍保留完整**
- ◆ **真性脾破裂：脾实质与被膜均破裂**



临床体现：

重要体现为腹腔内出血和出血性休克



症状

腹部疼痛，失血性  
休克症状

体征

腹膜刺激征，  
移动性浊音，  
腹胀，腹部肿块

# 辅助检查

## \*1. 超声波检查：

脾挫裂伤 腹腔大量积液

## \*2 诊断性腹腔穿刺术：

空腔器官破裂可抽出胃肠内容物、胆汁或浑浊液体；

实质性器官破裂可抽出不凝固血液。

# 处理原则

仍以手术为主，但应根据损伤的程度和当时的条件，尽量采用不同的手术方式，所有或部分地保留脾脏。

# 非手术治疗病人的护理

对病情发展平稳，无腹腔脏器合并伤的病人可暂不手术。



# 护理观测内容

## 严密观测生命体征

观测腹部症状和体征：严密观测左上腹的疼痛性质、压痛、反跳痛、肌紧张程度，伴随出血量增多，腹胀呈进行性加重，并可扪出移动性音

观测尿量，记录24小时尿量，假如尿量每小时不不小于25ml，表明血容量局限性。

## 观测期间尤其注意

**不要随意搬动患者，以免加重病情。**

**不注射止痛药（诊断明确者除外），以免掩盖病情。**

**治疗措施包括：**


**输血补液，防止休克；**

**应用广谱抗生素；**

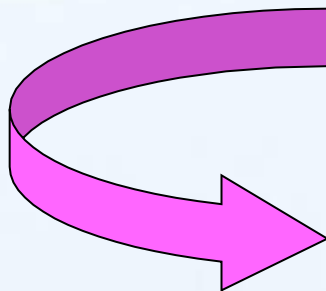
**禁食'胃肠减压**

**约2-3周后可如下床活动，恢复3月内应防止剧烈活动。**

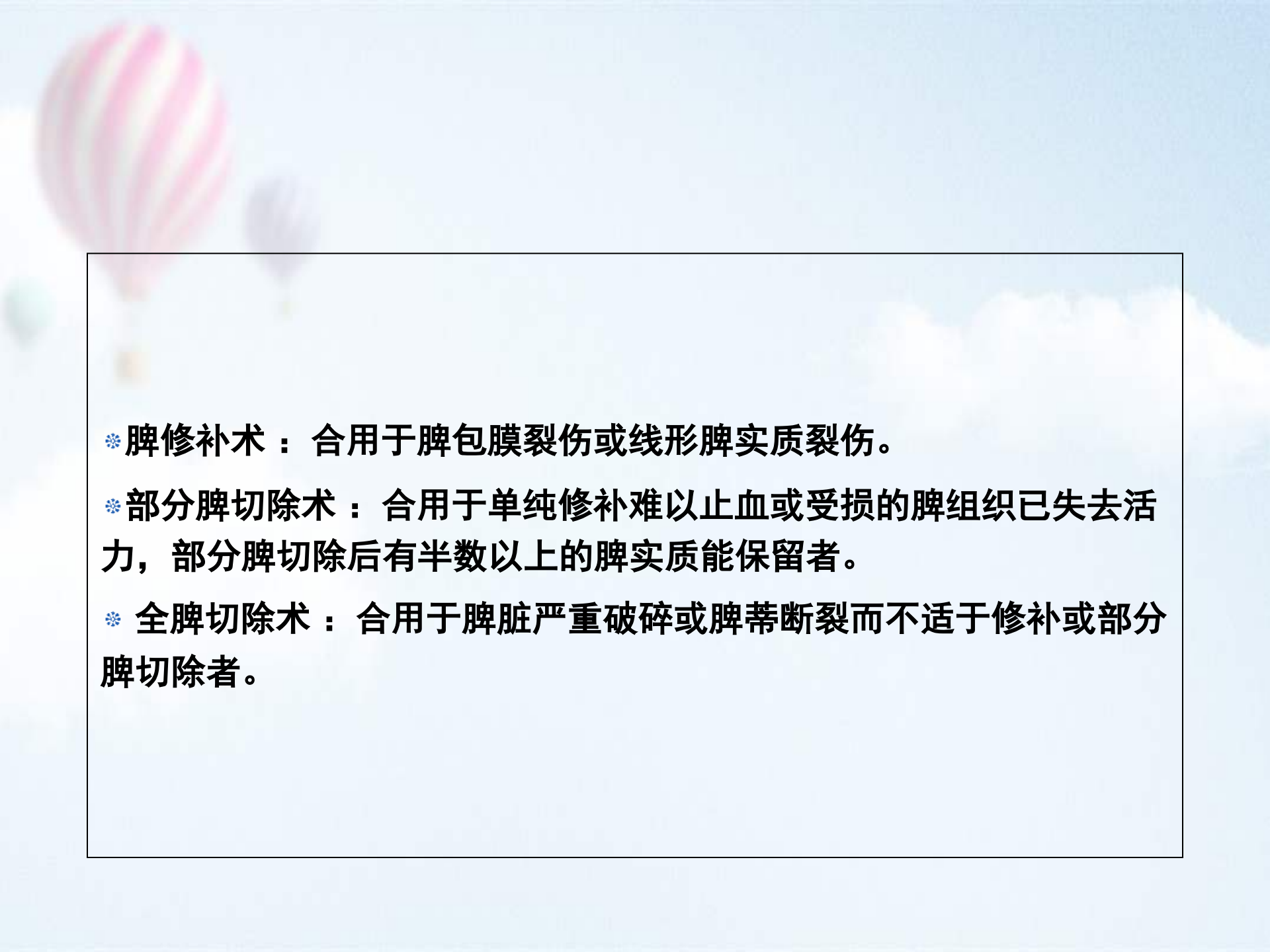
脾修  
补术



部分脾  
切除术



全脾切除术

- 
- ❖ **脾修补术**：合用于脾包膜裂伤或线形脾实质裂伤。
  - ❖ **部分脾切除术**：合用于单纯修补难以止血或受损的脾组织已失去活力，部分脾切除后有半数以上的脾实质能保留者。
  - ❖ **全脾切除术**：合用于脾脏严重破碎或脾蒂断裂而不适于修补或部分脾切除者。

# 脾切除后影响

假如行脾切除术，机体将丧失某些产生保护性抗体和从血液中清除不需要的细菌的能力，成果，机体防御感染的能力下降，很快之后，其他脏器增强它们防御感染的能力以代偿这种缺失，于是增长的感染风险不会太持久。

# 病例分析

病史：

患者，男，万志刚，47岁

诊断：脾破裂，肋骨骨折

住院号：1044554

主诉：5小时前不慎从高空坠落，致胸闷、胸痛、腹痛

血常规提醒：WBC： $20.31 \times 10^9/L$ ，HGB： $113g/L$ ，

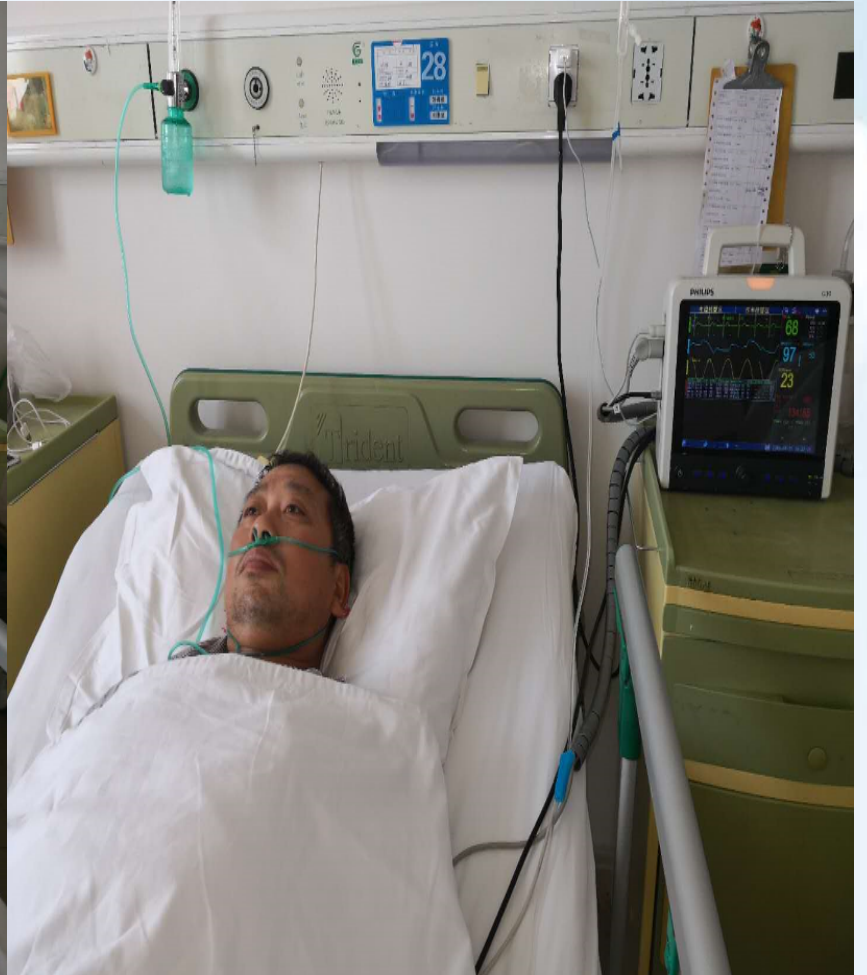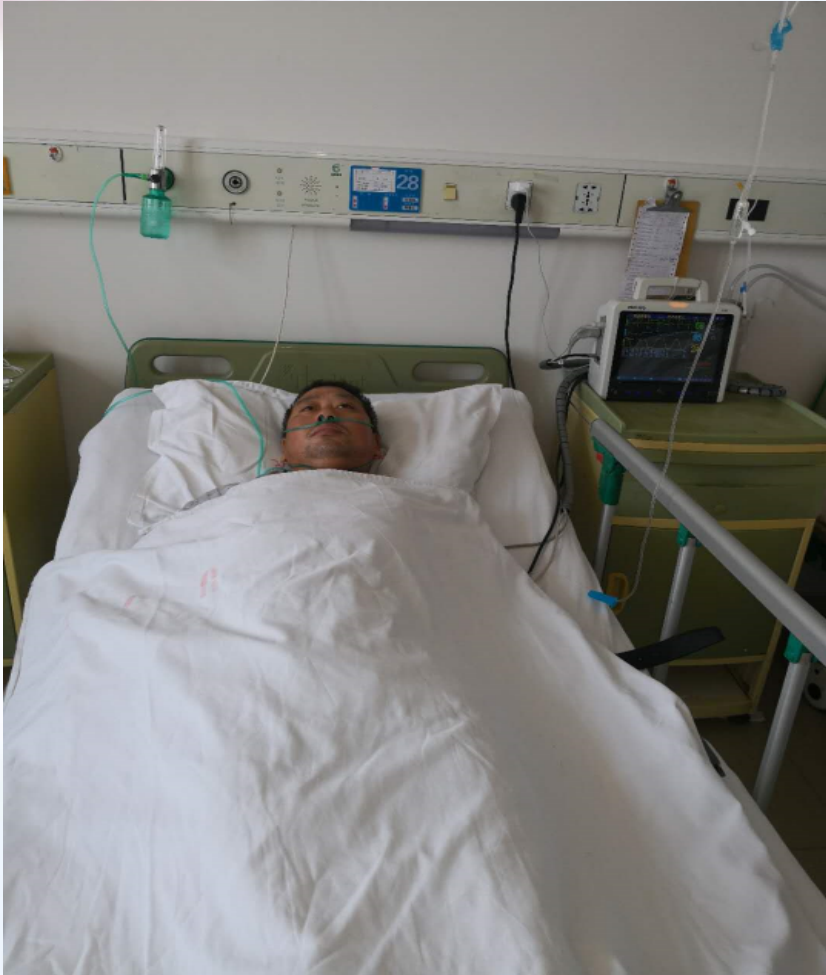CT提醒：1. 考虑脾破裂 2. 肋骨骨折

## 病史分析

# 病例分析

诊断计划：1. 抽备血。2. 建立静脉通路。3. 吸氧  
心电监护应用，留置胃管。4. 积极术前准备。





# 护理问题

以上内容仅为本文档的试下载部分，为可阅读页数的一半内容。如要下载或阅读全文，请访问：<https://d.book118.com/496200022042010213>