

军队文职考试《医学影像技术》考前模拟预测卷 1

姓名:_____ 年级:_____ 学号:_____

题型	选择题	填空题	解答题	判断题	计算题	附加题	总分
得分							

评卷人	得分

1 D. 炎性假瘤

E. 腺瘤

4. 肝的脏面方位是向

- A. 下、后和左
- B. 下、后和右
- C. 上、后和左
- D. 上、前和右
- E. 下、前和左

5. 某患者有牧区生活史, 超声显示肝右叶内一无回声包块, 大小为 8cm×10cm, 厚壁、外壁光滑整齐, 囊内见多个大小不等的圆形无回声小囊, 最可能的诊断是

- A. 阿米巴肝脓肿
- B. 肝包虫囊肿
- C. Caroli 病
- D. 肝血肿
- E. 肝囊肿分隔型

6. 胰头钩突部的后方为下腔静脉, 其前方为

- A. 门静脉主干
- B. 胆总管下端
- C. 肝总动脉
- D. 肠系膜上动脉
- E. 肠系膜上静脉

7. 于患者肝中静脉左侧检出一圆形高回声占位病变, 大小为 1.8cm×1.8cm, 内部呈筛网状, 可见边缘裂隙征, 后方回声无变化, 此患者应诊断为

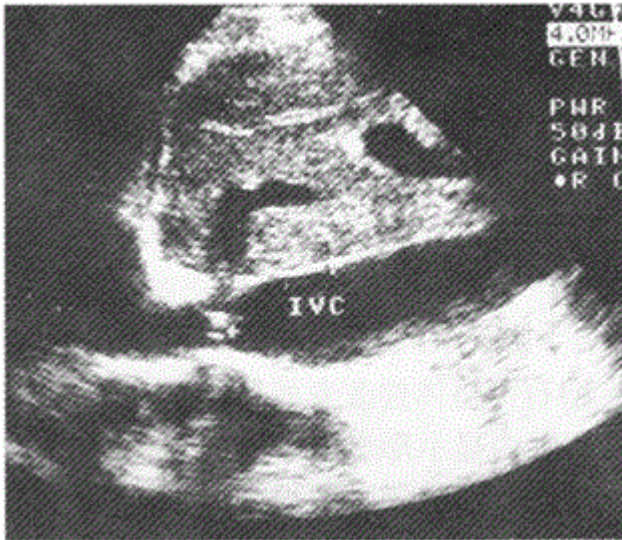
- A. 肝左叶血管瘤
- B. 肝左叶小肝癌
- C. 肝右前叶血管瘤
- D. 肝右前叶小肝癌
- E. 肝左叶包虫病

8. 划分肝脏左外叶与左内叶的分界标志是

- A. 肝左静脉与门静脉左支横段
- B. 肝左静脉近端与门静脉左支矢状段

- C. 门静脉左支矢状段与肝中静脉
- D. 门静脉左支横段与肝中静脉
- E. 肝右静脉与肝圆韧带

9. 女性，53岁，以无尿、下肢水肿就诊；长期服用利尿药近20年，多年前发现脾大（原因不明），查阅住院病例，临床以肺源性心脏病收入住院，查体无肝颈静脉回流征，无蜘蛛痣、肝掌等，心脏各腔大小形态正常，各瓣膜未见明显反流信号，超声表现如图，应诊断为



- A. 淤血肝、肝静脉增宽
 - B. 布-加综合征
 - C. 肝硬化、门脉高压
 - D. 先天性肝内胆管扩张症
 - E. 以上都不是
10. 供给室间隔前 2/3 部分血液的冠脉血管是
- A. 左旋支近段
 - B. 右主干支
 - C. 右后降支近段
 - D. 左前降支
 - E. 对角支
11. 下列对主动脉的叙述错误的是
- A. 起始部为升主动脉
 - B. 从主动脉分出右颈总动脉、头臂干
 - C. 起自左心室
 - D. 其末端是腹主动脉
 - E. 升主动脉与降主动脉由主动脉弓连接
12. 乳腺受内分泌的影响而变化，通常女性乳腺的发展过程可分为
- A. 青春期、妊娠期、哺乳期、老年萎缩期
 - B. 性成熟期，妊娠期，哺乳期，老年萎缩期
 - C. 青春期，性成熟期，妊娠期，哺乳期，老年萎缩期
 - D. 青春期，哺乳期，老年萎缩期
 - E.

以上内容仅为本文档的试下载部分，为可阅读页数的一半内容。如要下载或阅读全文，请访问：<https://d.book118.com/517030030114006150>