



眼科疾病的常规检查与护理

汇报人：XX

2024-01-28

目录

CONTENTS

- 眼科疾病概述
- 常规检查方法
- 护理原则与措施
- 常见眼科疾病护理要点
- 并发症预防与处理
- 健康教育与心理支持



01

眼科疾病概述



常见眼科疾病类型

角膜炎

角膜感染或炎症，症状包括眼痛、畏光、流泪和视力模糊。

白内障

晶状体混浊导致视力下降，常见于老年人。

01

结膜炎

结膜发炎，表现为眼红、眼痛、流泪和分泌物增多。

02

03

青光眼

眼压升高导致视神经损害，症状包括眼痛、头痛、视力下降等。

04

05

视网膜脱落

视网膜从眼底剥离，导致视力严重受损甚至失明。



发病原因及危险因素

外伤



眼部外伤可能导致角膜炎、青光眼等。

年龄因素



随着年龄的增长，晶状体逐渐硬化混浊，易导致白内障。

感染

细菌、病毒或真菌感染是结膜炎和角膜炎的常见原因。

遗传因素

某些眼科疾病如青光眼、白内障等具有家族遗传性。

其他疾病

高血压、糖尿病等全身性疾病也可能引发眼科疾病。

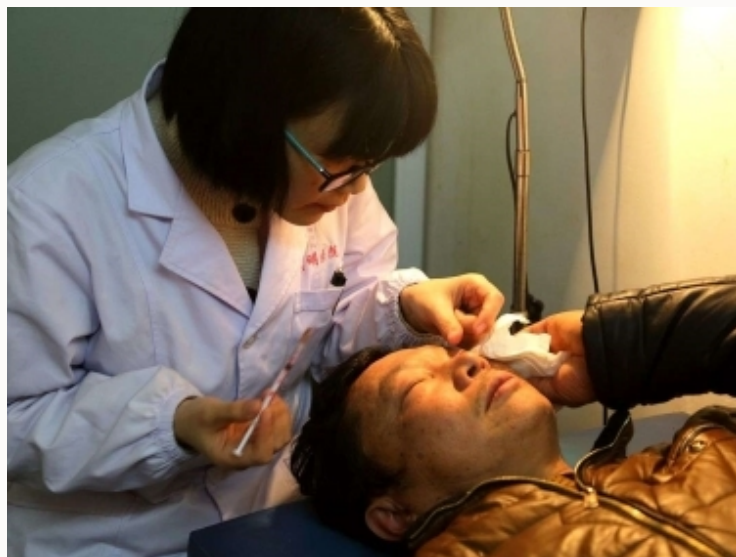

临床表现与诊断依据



症状

眼科疾病的症状包括眼红、眼痛、流泪、视力下降等。



体征

医生通过观察眼部外观、检查结膜充血情况、角膜透明度等来判断病情。



辅助检查

如视力检查、裂隙灯检查、眼压测量、眼底检查等，有助于准确诊断眼科疾病。

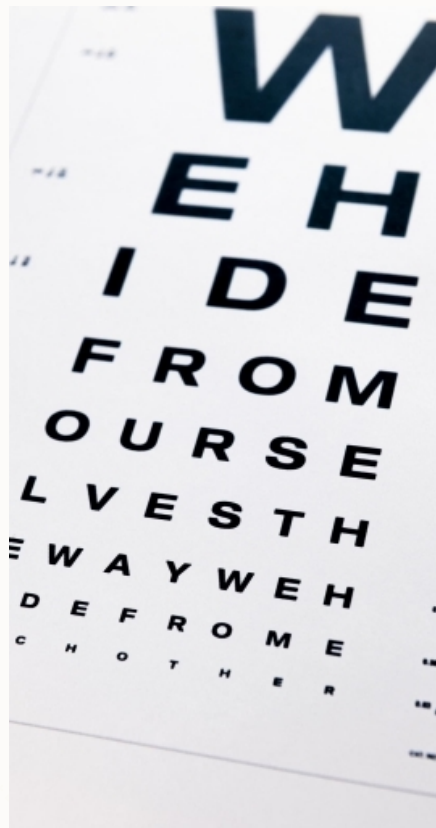
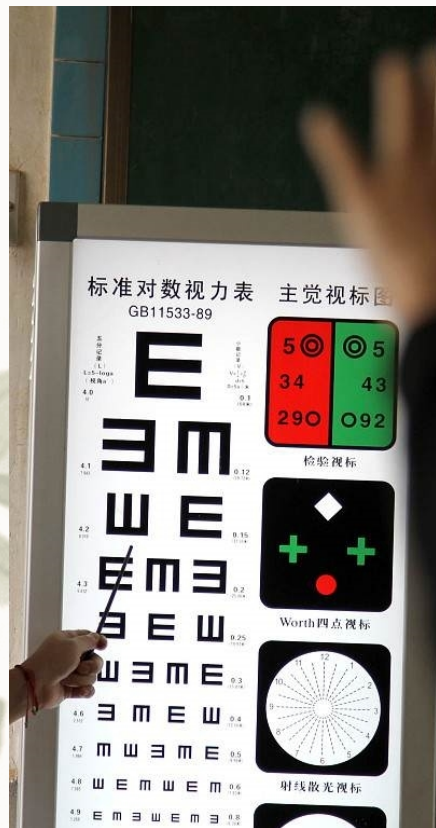
02

常规检查方法



视力检查



视力表检查

使用标准的视力表，测量患者的裸眼视力和矫正视力。



视力状况评估

了解患者是否有视力模糊、重影、变色等视觉问题。

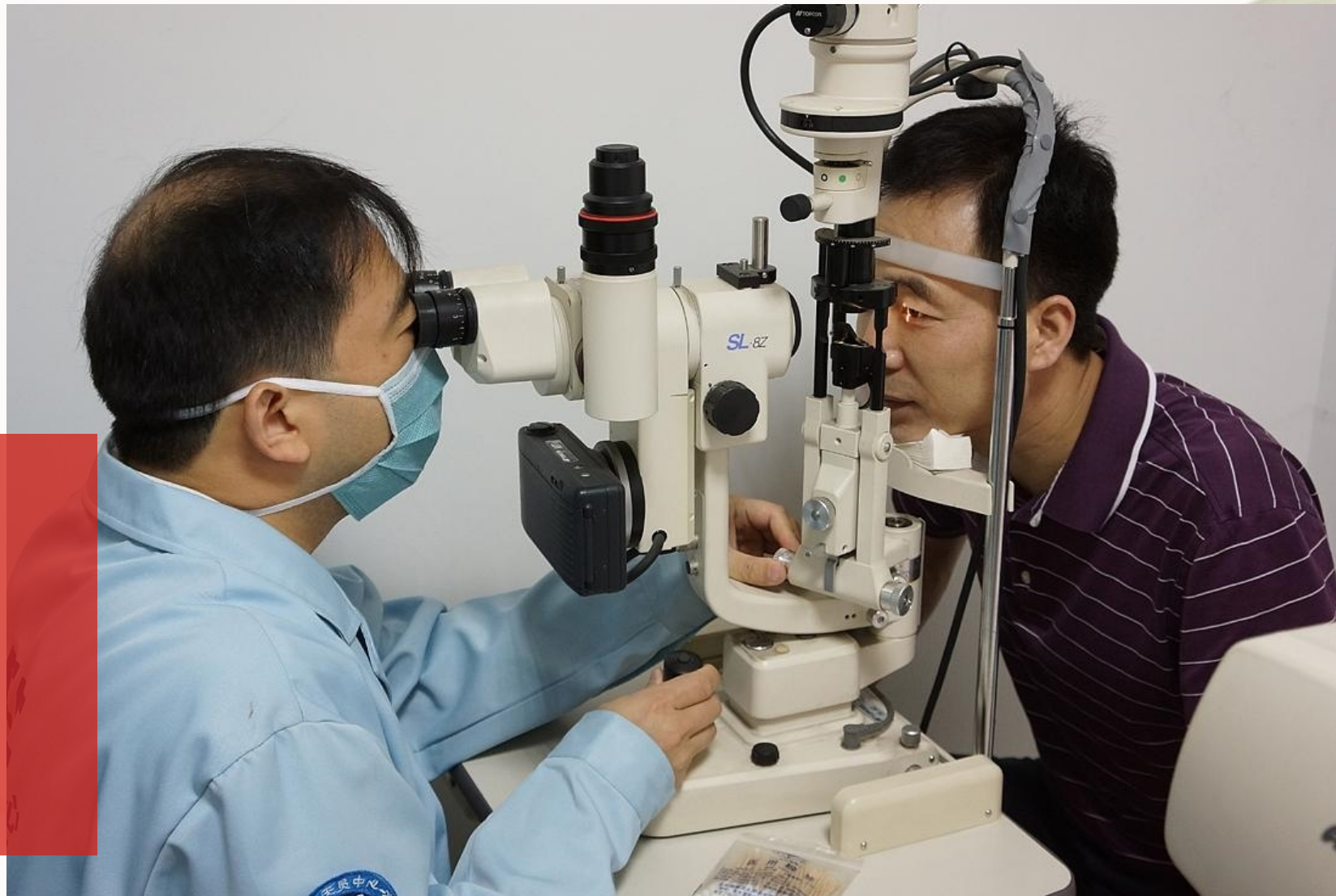裂隙灯检查

裂隙灯显微镜

使用裂隙灯显微镜观察患者眼前节（包括角膜、前房、虹膜和晶状体）的细微病变。

荧光素染色

在裂隙灯下使用荧光素染色，观察角膜上皮缺损、角膜炎等病变。




前房角镜检查

前房角镜

使用前房角镜观察患者前房角的结构和病变，如房水闪辉、前房积血等。

眼压测量

在进行前房角镜检查时，可同时测量患者的眼压，了解是否有眼压升高的情况。



EYE CARE



OPHTHALMOLOGY
CENTER

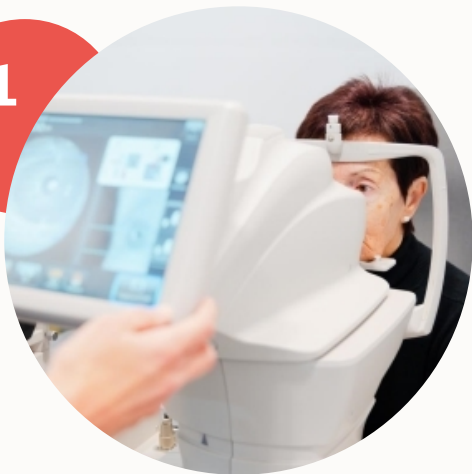

OPHTHALMOLOGY
CENTER



眼底镜检查

01



直接眼底镜



使用直接眼底镜观察患者眼底视网膜、视神经乳头、视网膜血管等结构。

02

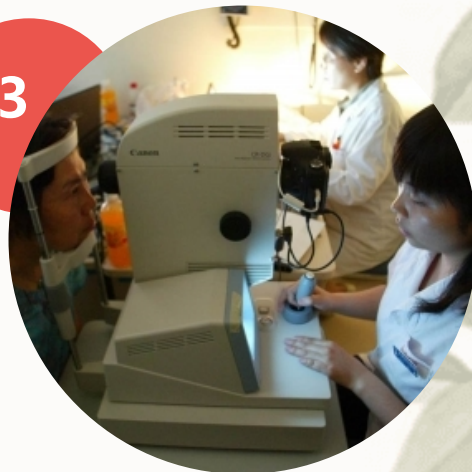

间接眼底镜



对于屈光间质不清的患者，可使用间接眼底镜检查，以获得更广泛的视野和更清晰的图像。

03



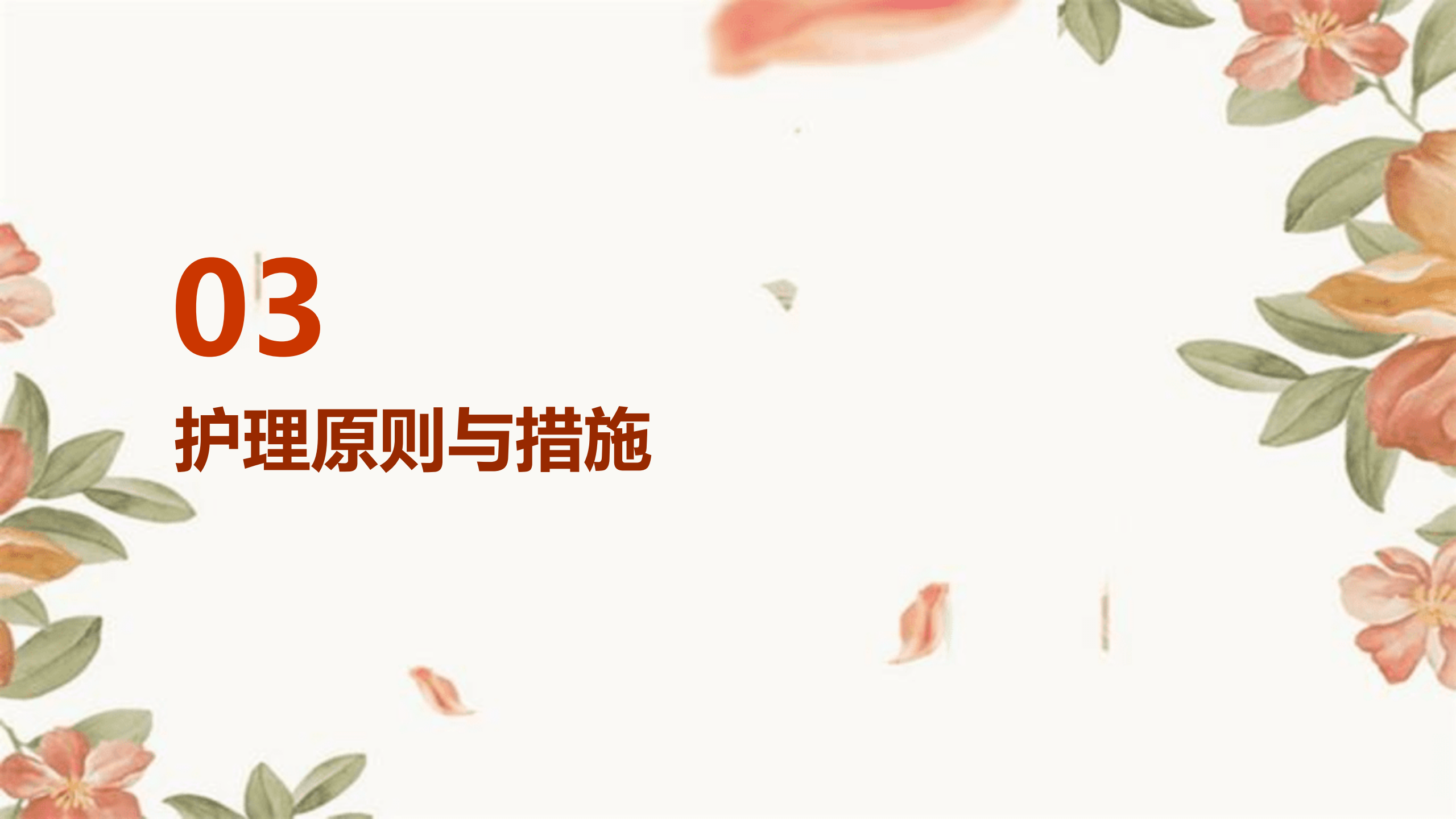眼底照相



使用眼底照相机拍摄患者眼底照片，以便进行后续分析和比较。

03

护理原则与措施

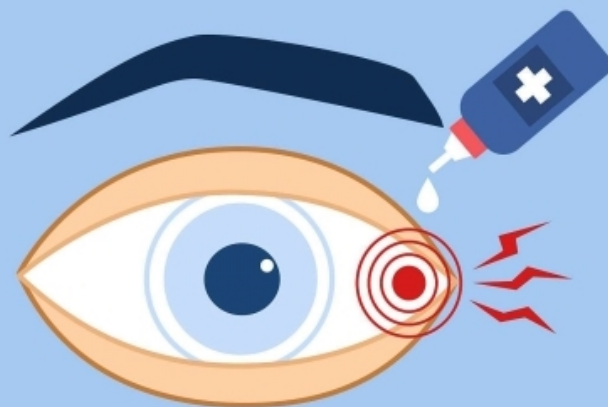
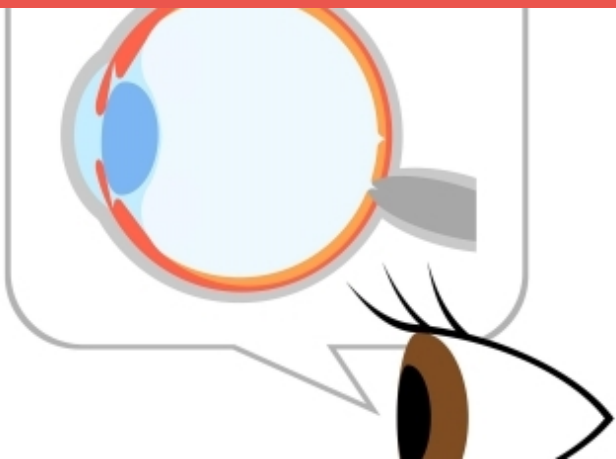




保持眼部清洁和卫生

定期清洁眼睑和结膜囊

使用生理盐水或专用眼部清洁剂，轻轻擦拭眼睑边缘和结膜囊，去除分泌物和杂质。



注意眼部休息

避免长时间用眼，定期远眺或做眼保健操，缓解眼部疲劳。

避免揉眼和挤压

指导患者避免用手揉眼或挤压眼球，以防止细菌进入眼部或加重炎症。

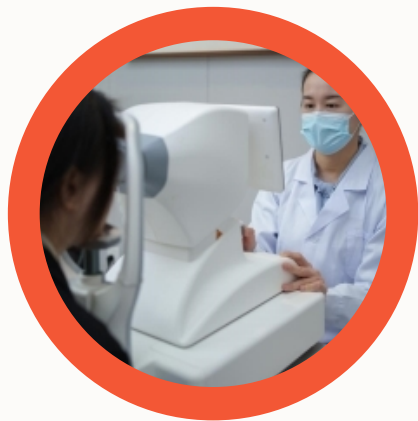
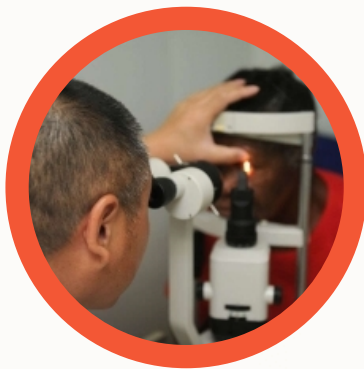


合理用药及注意事项

遵医嘱用药

根据医生开具的处方，按时按量使用眼药水、眼药膏等药物治疗。



注意药物保存

将眼药水、眼药膏等药品存放在阴凉干燥处，避免阳光直射和高温。

观察药物反应

用药期间密切观察眼部症状变化，如出现不适或过敏反应，应及时就医。

以上内容仅为本文档的试下载部分，为可阅读页数的一半内容。如要下载或阅读全文，请访问：
<https://d.book118.com/546230210012010110>