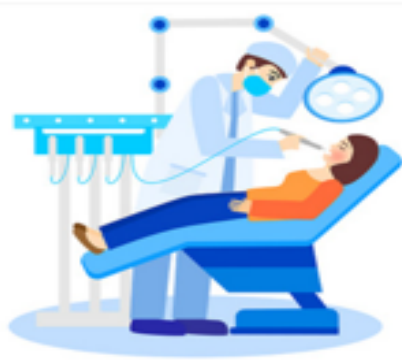
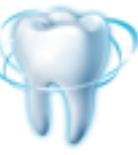


牙根拔除术





1

牙根、断根产生的原因

解剖因素	技术因素	病变因素
弯根	牙钳夹持位置不当，仅夹牙冠	牙冠广泛龋坏，死髓
扁根	牙钳选择不对，喙不能紧贴牙面	根骨固连
多根	加用了旋转力，脱位方向不对	骨质过度致密
肥大根	使用暴力	牙根内吸收或外吸收，外伤断根



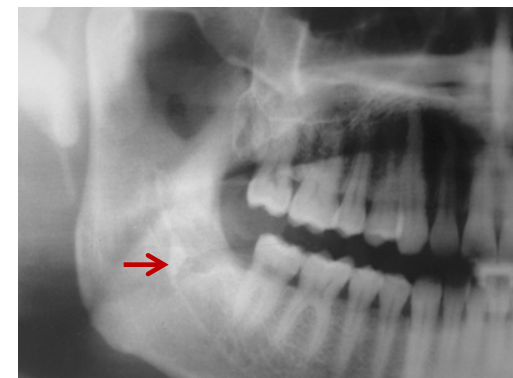

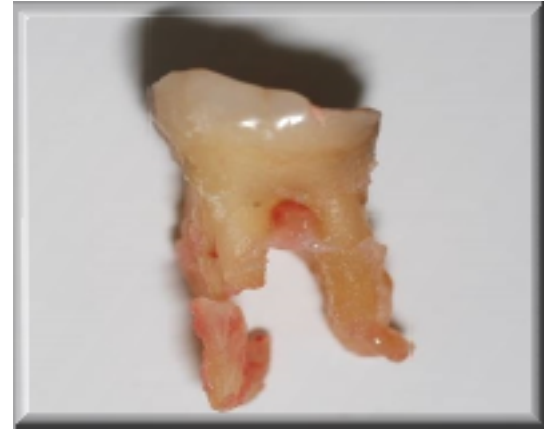
2

牙根、断根拔除术指征

- 牙根病变不能修复，并影响邻牙者
- 拔牙术中断根
- 断根进入下颌管或上颌窦，应取出

可以不取出而观察者

- <5mm断根，无炎症者
- 年龄大，取出困难或创伤大者





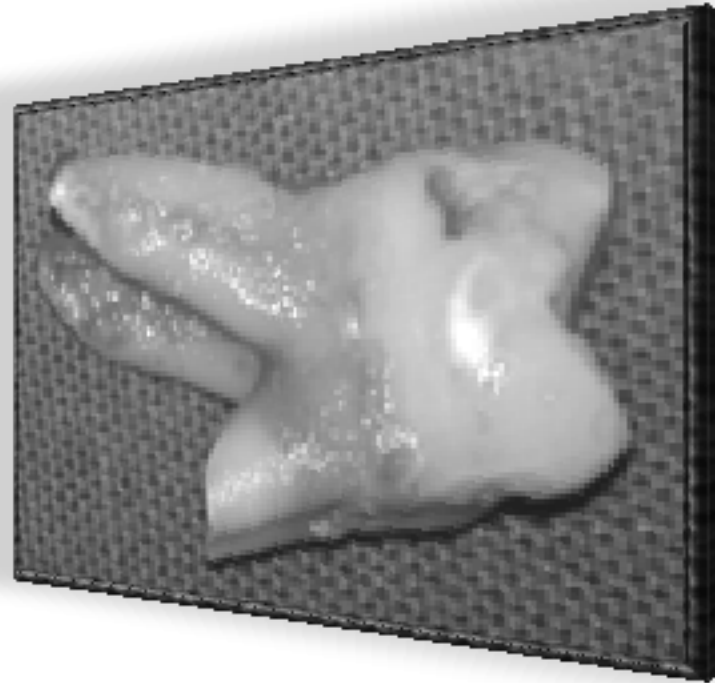

牙根拔除前的准备

- 安慰患者
- 分析牙根情况，数目
- 良好的照明，耐心
- 局部无血
- 合适器械、必要的X线片



3

牙根及断根的拔除方法



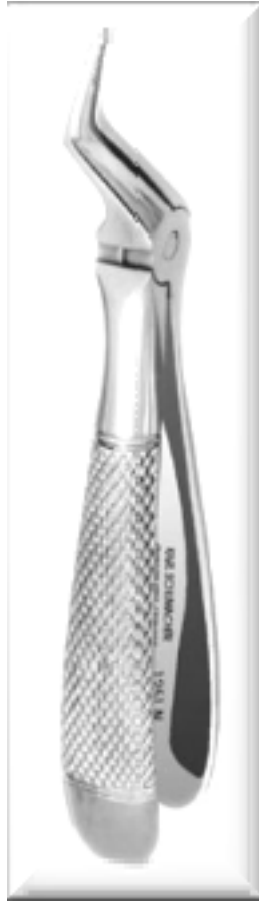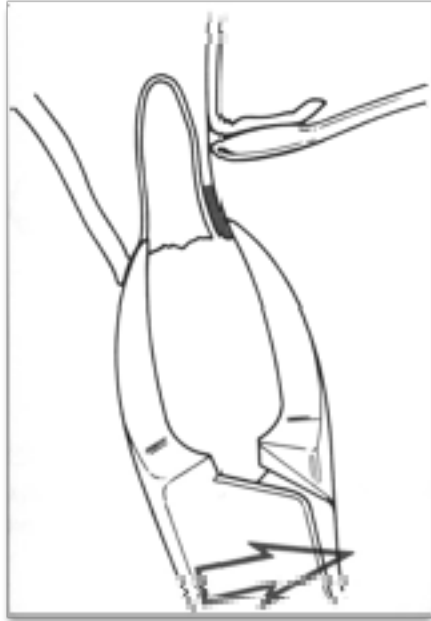
第四军医大学口腔医院临床病例



3

牙根及断根的拔除方法

根钳拔除法



上颌根钳

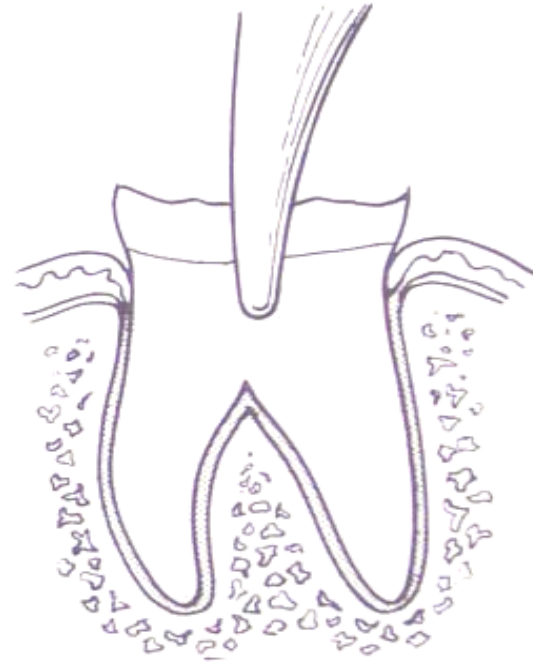
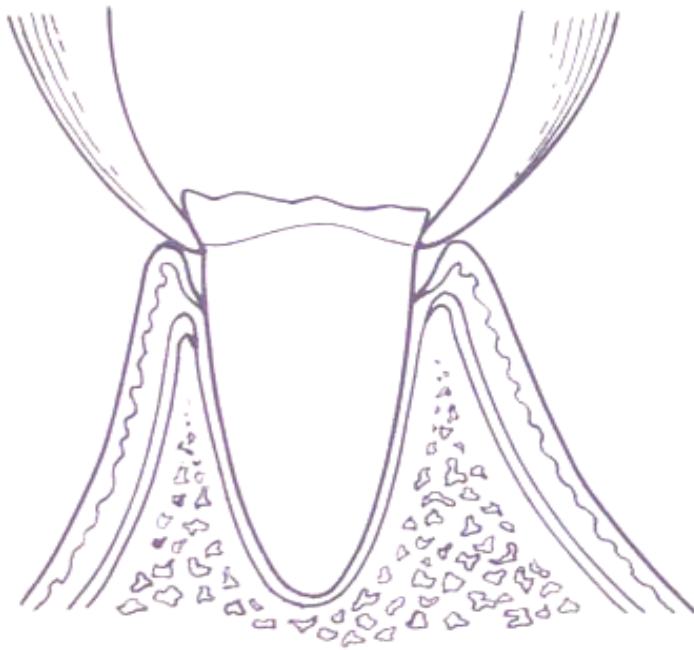


下颌根钳



根钳取根法

断根: 在牙颈部以上 高于牙槽窝以上
高位断根

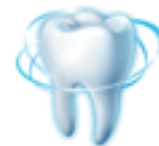



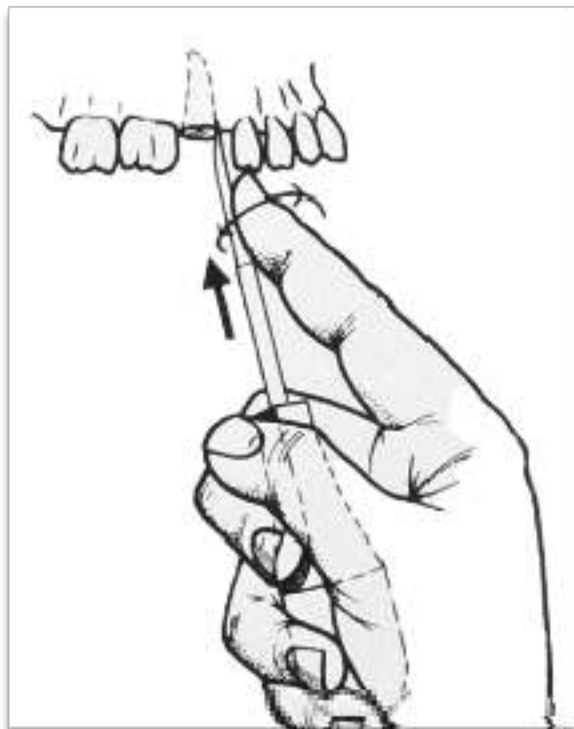牙挺取根法

- 适用于牙颈部以下，低于牙槽窝
- 断根 $>$ 根长 $1/2$ 直、弯挺，从高侧开始
- 断根 $<$ 根长 $1/2$ 根尖挺，从高侧开始

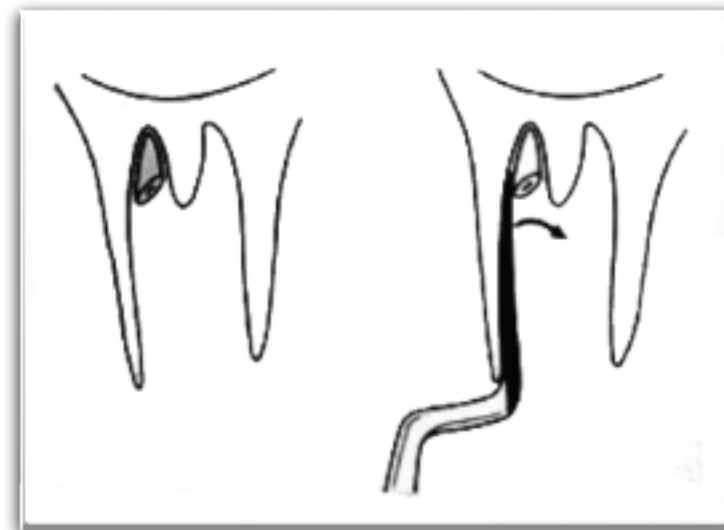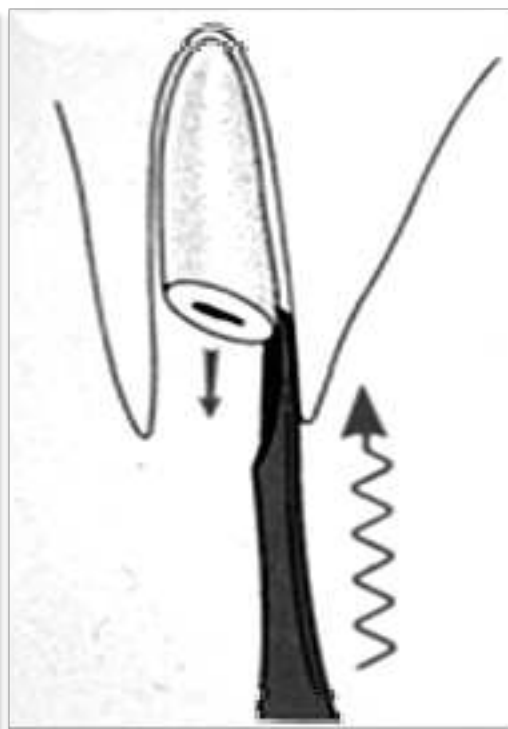
注意：牙挺必须在牙槽骨和牙根之间



牙挺拔除法



根挺高位单根挺出



高位断根根尖挺挺出



分根取根法

- 适用多根牙断根在根分叉以上
- 先分根再分别取出
- 上颌6最常用

以上内容仅为本文档的试下载部分，为可阅读页数的一半内容。如要下载或阅读全文，请访问：
<https://d.book118.com/555234011340011334>