

甲状舌骨囊肿护理查房PBL

耳鼻喉科

韦小区

-10-20

New PENSION

START YOUR INTERNET VACATION
START YOUR INTERNET VACATION

甲状舌管囊肿护理查房专家讲座

第1页

掌握内容

- 1、并发症处理及护理
- 2.甲舌囊肿患者出院宣传教育



PBL 几个步骤

(1) 什么是？

(2) 是不是？

(3) 是什么原因引发？

(4) 怎样治疗及护理？

(5) 预后怎么样？

五、说教学过程



主要内容

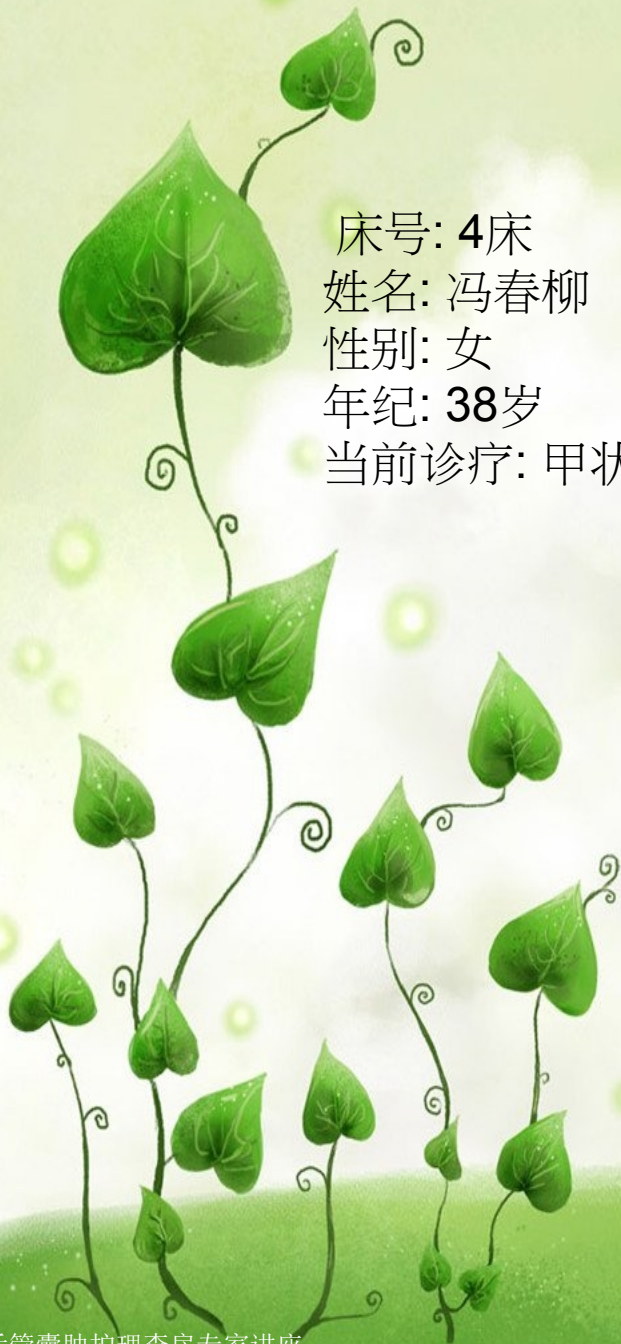- 1、病史介绍
- 2、甲舌囊肿患者相关知识
- 3、相关护理诊疗及护理办法
4. 健康教育

For Your
Natural beauty
나 / 만 / 의 / 피 / 부 / 맞 / 춤 / 법



病史介绍

床号: 4床
姓名: 冯春柳
性别: 女
年纪: 38岁
当前诊疗: 甲状舌管囊肿



病史介绍

* Daisy fleabane

患者因“发觉颈前区囊肿6月”于-10-20 09:57非急诊步行入院。入院时 T: 36.5℃ P: 71次/分 R: 20次/分 BP: 100/65mmHg，患者自述于年4月无意中发觉颈前区有小肿物，初为花生大小，活动可，无压痛，无自发性疼痛，无波动感，，局部皮肤无潮红，无溃烂，无活动度差，边界不清，无压痛，质较硬，可随吞咽上下活动，右耳7dB,鼓室图示: 双耳A型图，入院后予改进循环、营养神经、激素冲击、护胃等对症治疗，于08-27复查纯音测听示: 左耳感音神经性耳聋

(左耳53dB 右耳8dB) 经治疗串

什么是?

定义:

甲状舌管囊肿是颈部中线部位最常见先天性畸形,多在青少年期即有发病。位于舌盲孔至颈静脉切迹之间颈部中线上。



辅助检验

全身检验: 心电图、胸片、腹部+泌尿系+颈前区肿物彩超、
CT

试验室检验: 包含完善三大常规、肝功效、电解质、凝血四
项、血检、血沉、甲功、**EB**病毒抗体及结核抗体



是不是

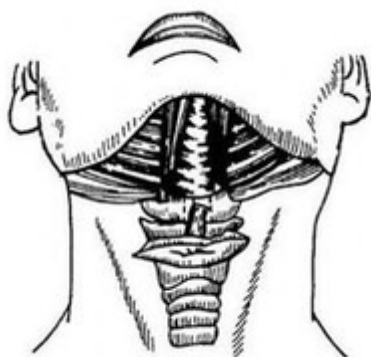
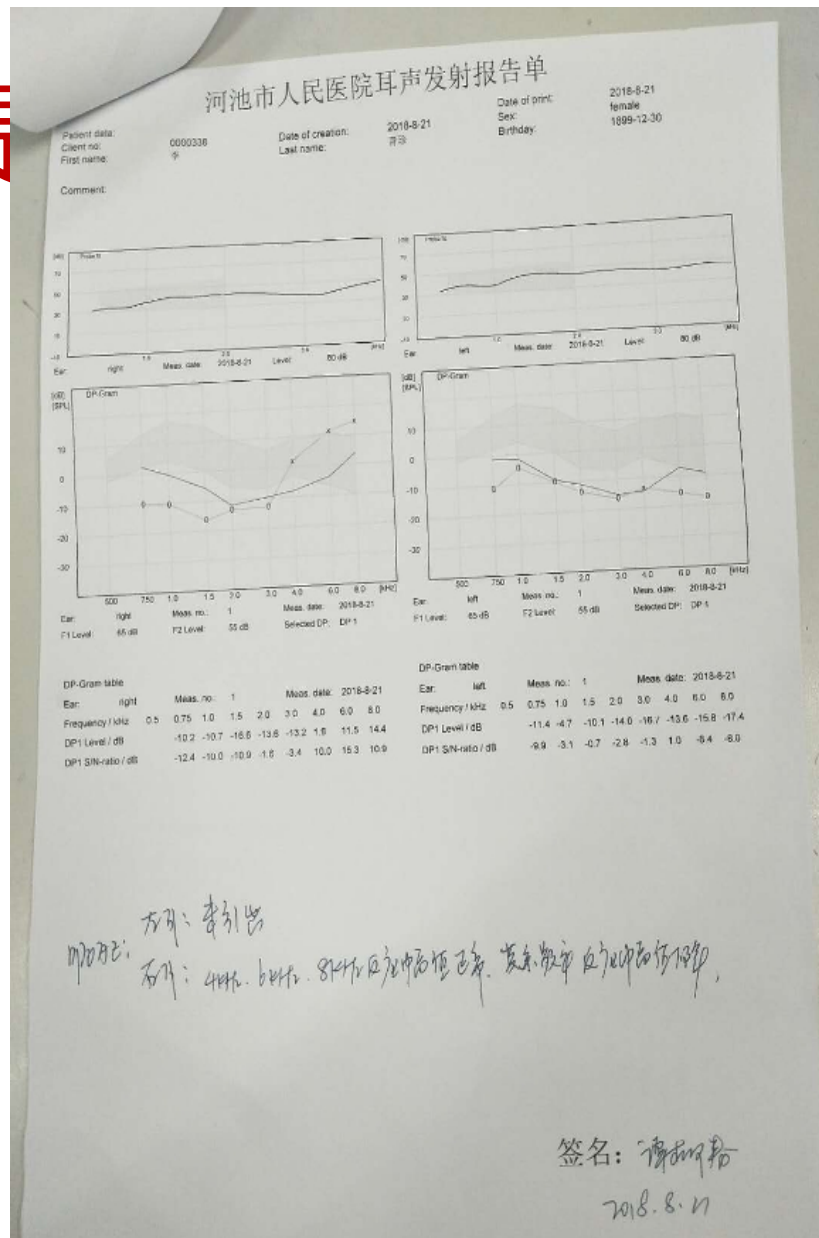
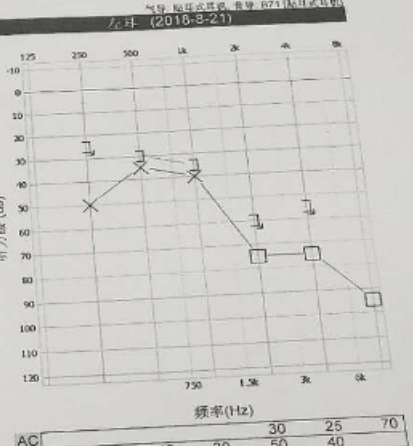
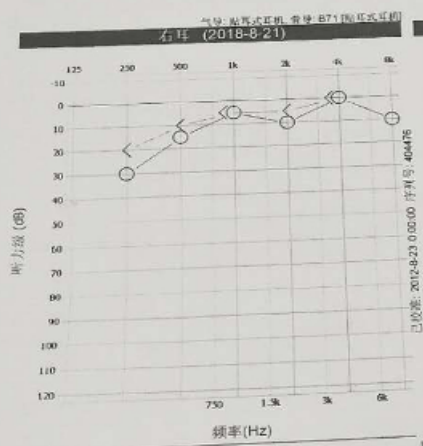


图 10.4.1.1.6-7



李青珍
女
年龄: 46岁
出生日期: 2018-8-21
报告日期: 2018-8-21
测试者: _____
注: 请在测试期间保持安静者按测试时之情况。

河池市人民医院纯音测听报告单



AC	
BC	

AC	30	25	70		
BC	50	15	30	50	40

Multi Weber

250	500	750	1k	1.5k	2k	3k	4k

纯音听阈均值 (dB HL) / 清晰度指数 (%)

	AC	BC	AI
右	7	5	
左	56		

图例

左	右	已掩蔽
×	○	气导 □ △
>	<	骨导 □ □
S	S	声场 × ⊗
M	M	舒适阈
U	U	不舒适阈
v	+	无响应

纯音测听: 气导: 500, 1k, 2k, 4k
骨导: 500, 1k, 2k, 4k

测听方法:

语音数 平均听阈
右耳: 56dB
右耳: 7dB
签名人: 王淑娟

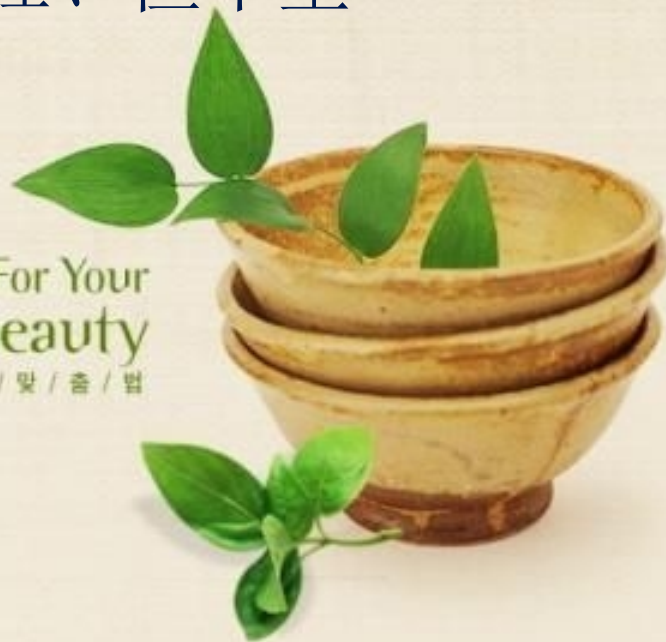
是不是？

- 1、查体：纯音听阈：右耳7dB，左耳56dB；左耳感音神经性聋，鼓室图示：双耳A型图，硬性耳内镜检验无显著异常。
- 2.患者自诉左耳听力下降，伴头晕、视物旋转，伴“呼呼”样耳鸣。

诊疗依据

- 1、突然发生，可在数分钟、数小时或3天。
- 2、病因不明。
- 3、可伴耳鸣、耳闷堵感。
- 4.可伴眩晕、恶心、呕吐、但不重复发作。

For Your
Natural beauty
나 / 만 / 의 / 피 / 부 / 맞 / 춤 / 법



以上内容仅为本文档的试下载部分，为可阅读页数的一半内容。如要下载或阅读全文，请访问：<https://d.book118.com/558016135135006135>