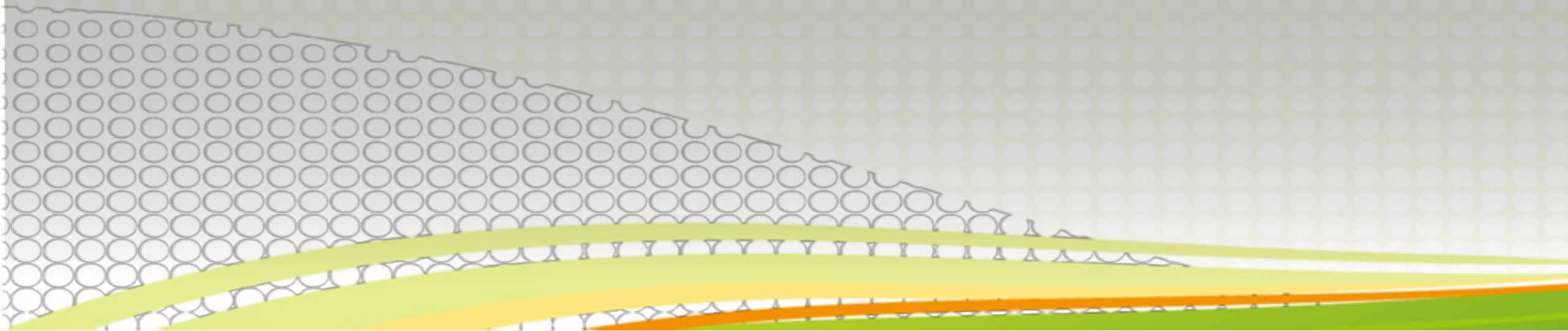


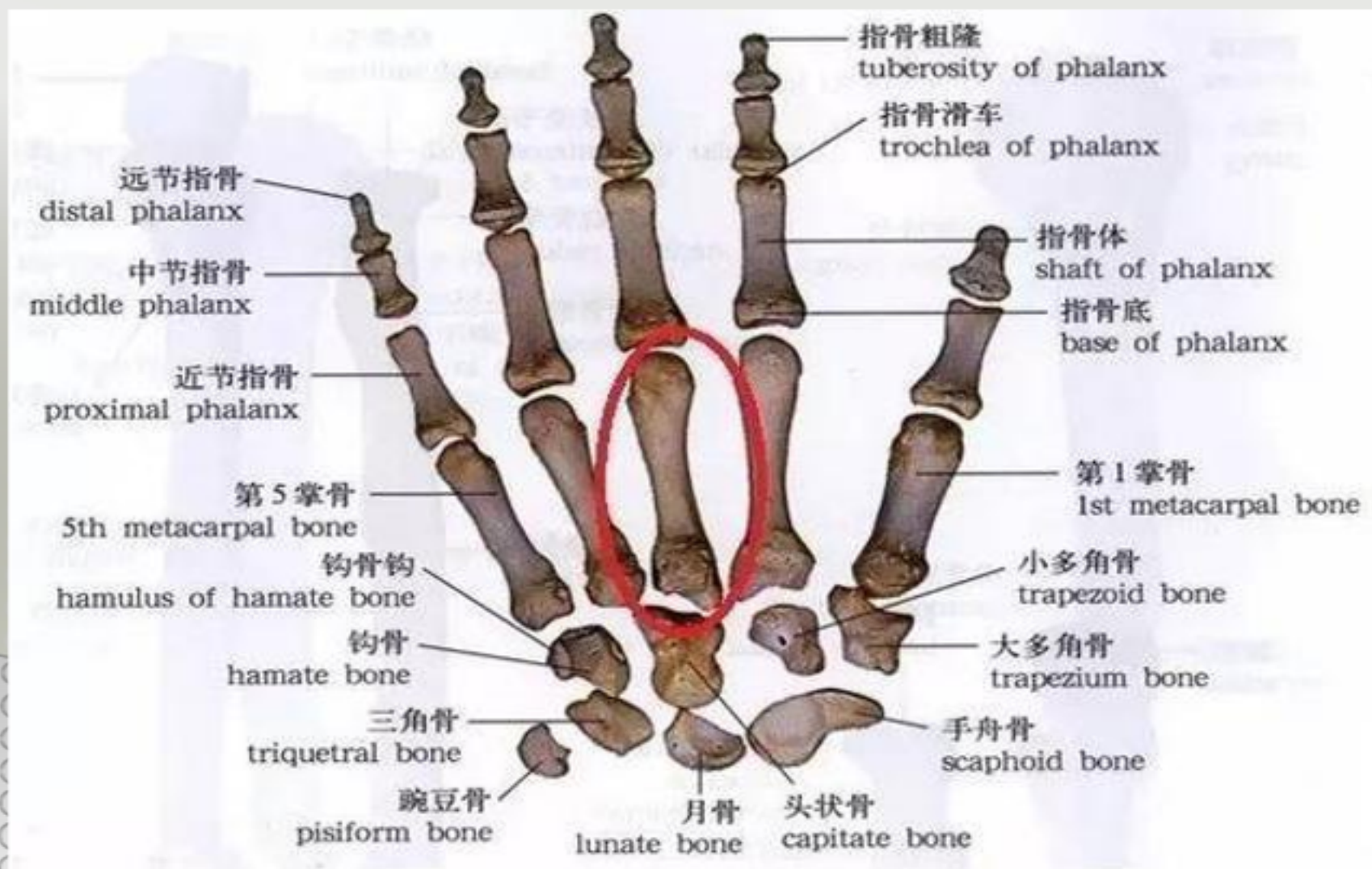
掌骨骨折患者的护理

骨科
逯娜娜

一、掌骨骨折的概述

掌骨也分一体两端，近侧端称为底，与远侧列腕骨相关节，其中第1掌骨底关节面呈鞍状，与大多角骨相关节。体呈棱柱形，稍向背侧弯曲。远侧端为掌骨小头，呈球形，与指骨相关联。





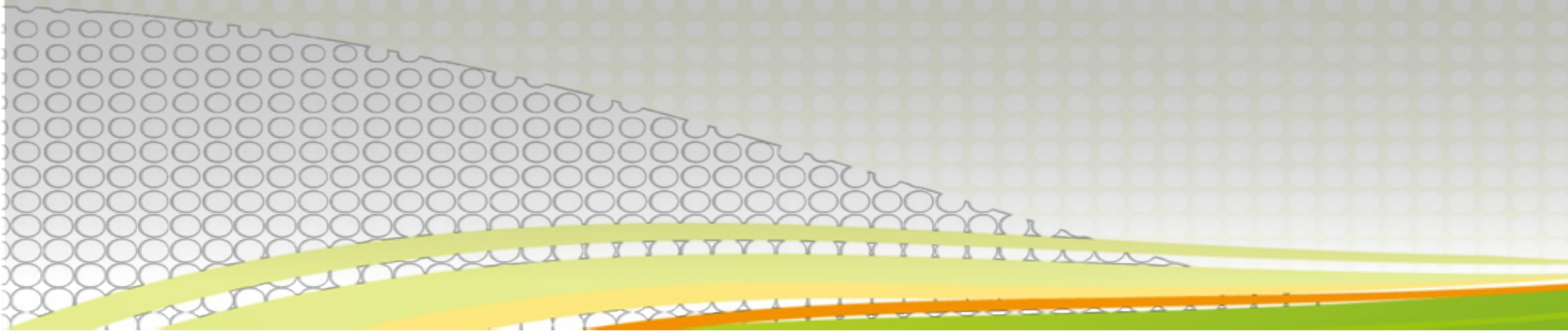
附着肌肉

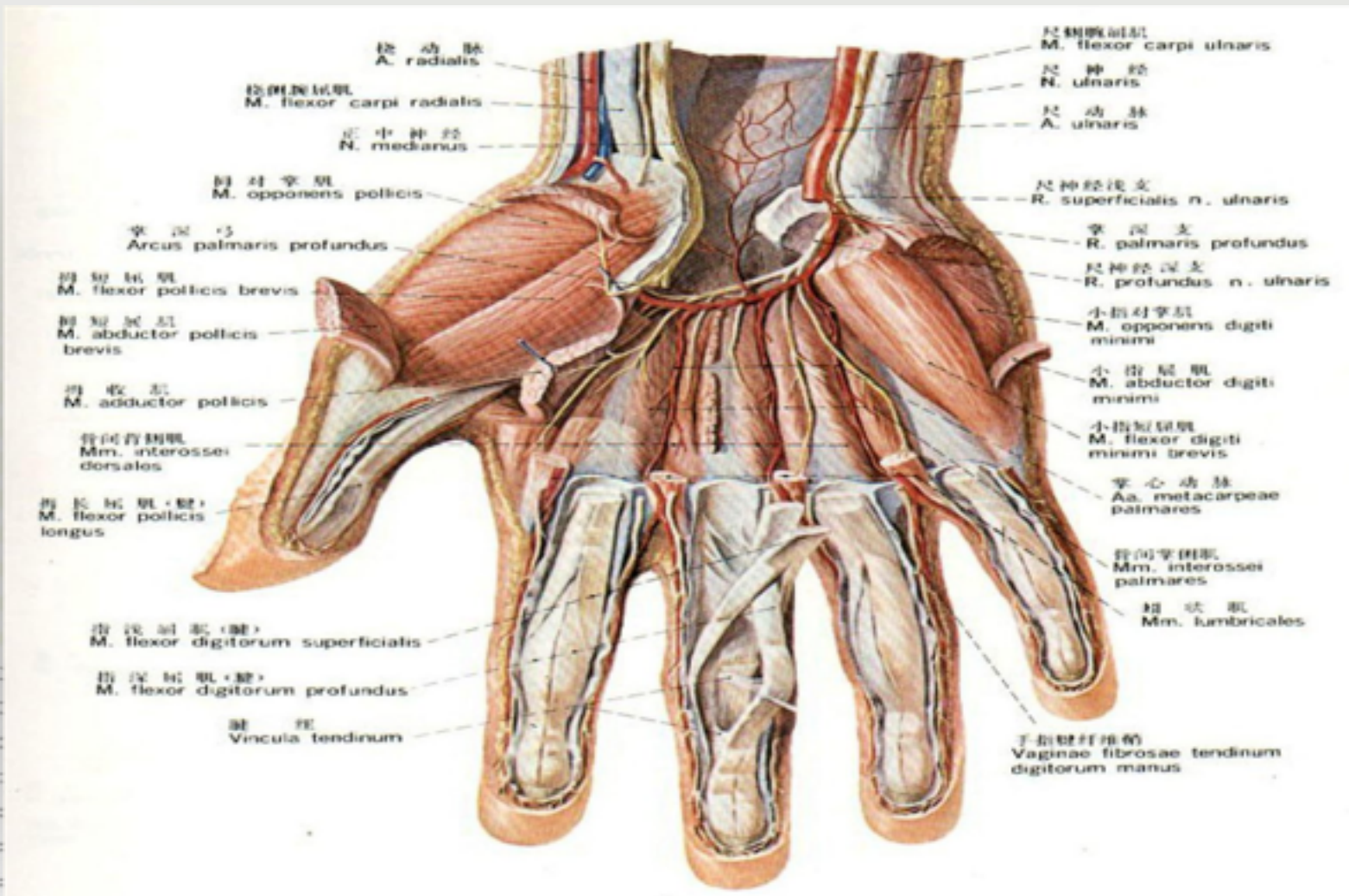
蚓状肌：4条，能屈掌指关节，伸指间关节。

大鱼际肌：拇短展肌、拇短屈肌、拇对掌肌和拇收肌

小鱼际肌：小指展肌、小指短屈肌和小指对掌肌

神经血管走行部位。





399. 手掌面的肌肉、血管和神经(3)
 Muscles, blood vessels and nerves of the palm of the hand (3)

二、临床表现

1. 纵轴挤压疼痛
2. 外观明显肿胀
3. 轻度弯曲畸形
4. 患肢短缩
5. 功能障碍
6. 骨擦音、骨擦感

三、分型

1、第一掌骨基底部骨折

第一掌骨基底部1cm处骨折，多为横行或粉碎性骨折。

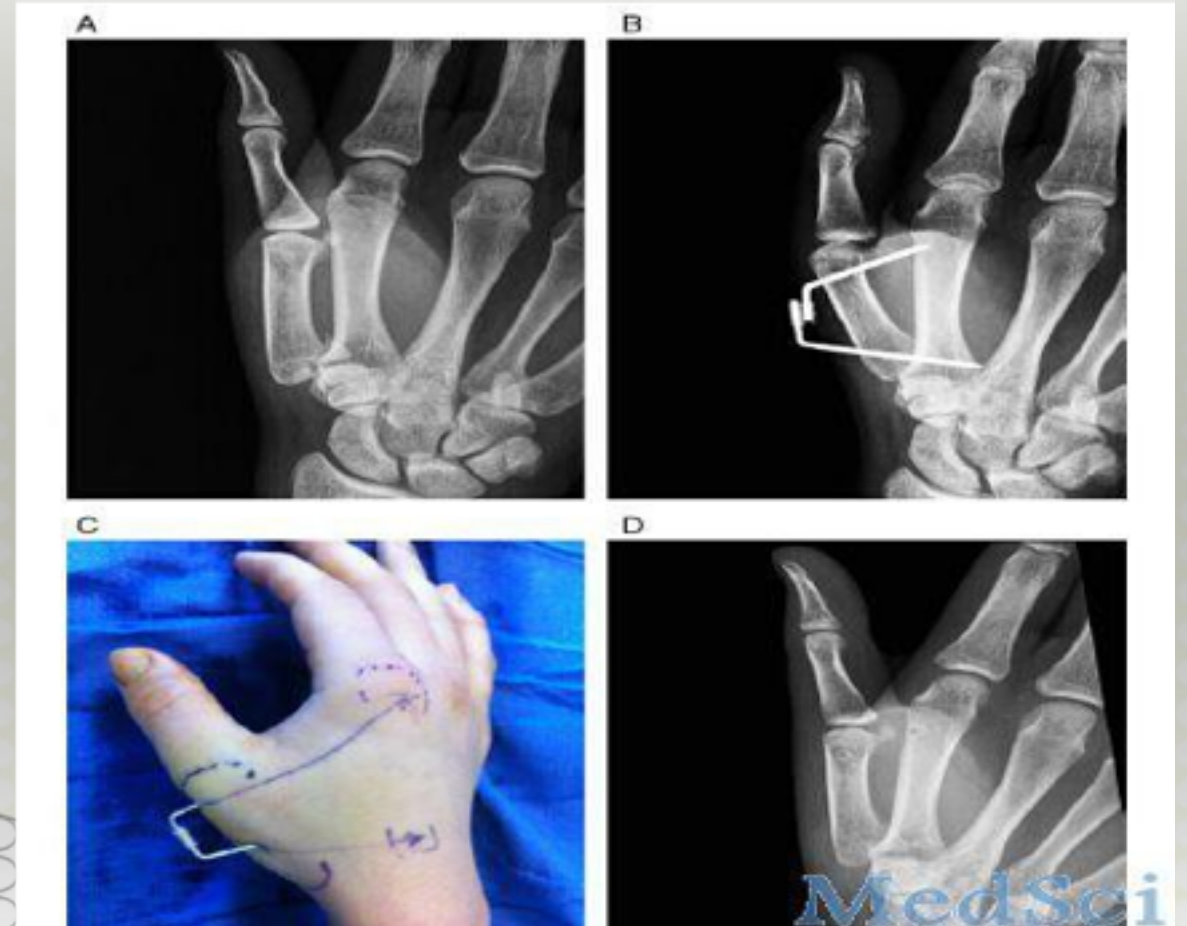
病因病理：间接暴力引起。

移位方向：向桡背侧突起成角（因远端受屈指拇长肌、屈指拇短肌与拇指内收肌的牵拉，近端受拇长展肌牵拉）。

复位：纠正向桡侧和背侧成角。

固定方法：外展夹板固定。

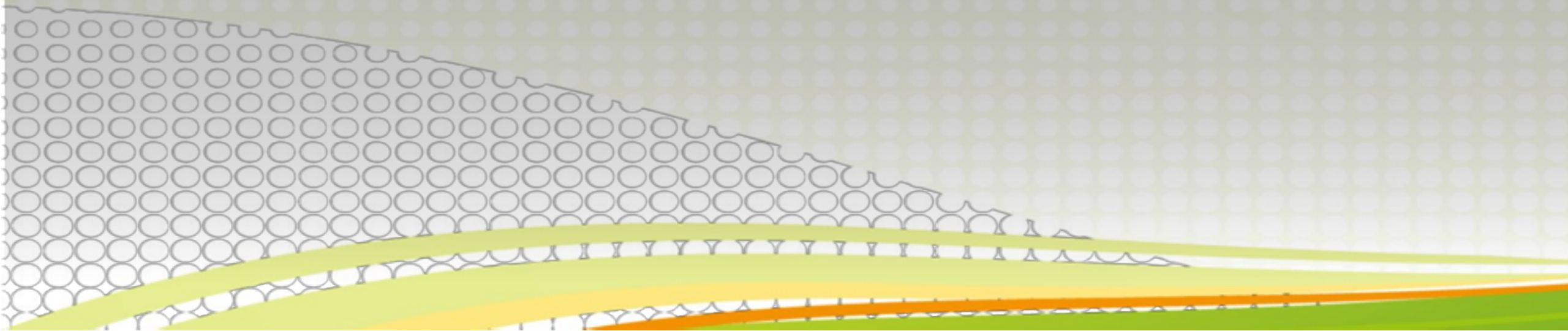
固定时间：4 周



2、第一掌骨基底部骨折并脱位

病因病理：间接暴力引起。

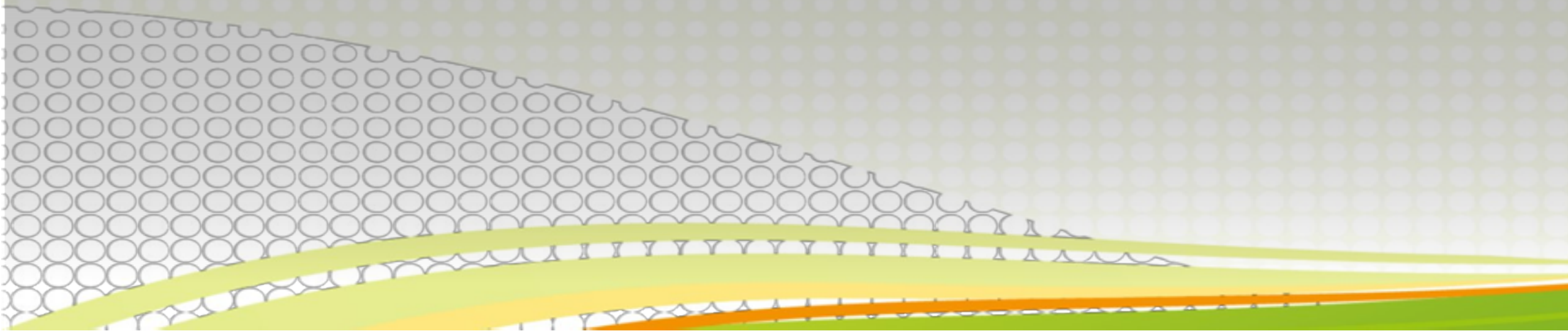
移位方向：第一掌骨基底部内侧的三角形骨块仍留在原位，而骨折远端从大多角骨关节面上脱位至背侧及桡侧。



- 复位：纠正向桡侧和背侧成角。

固定方法：可使用短臂石膏固定加拇指牵引。

固定时间：4-6周



3 . 掌骨颈骨折

病因病理：由直接暴力和间接暴力引起，以传达暴力为多。以第五掌骨最多见。

移位方向：向被侧突起成角（骨间肌和蚓状肌的牵拉），又因手背伸肌腱牵拉，以致近节指骨向背侧脱位，掌指关节过伸。

固定方法：固定于屈曲90 度位。

固定时间：4 周。

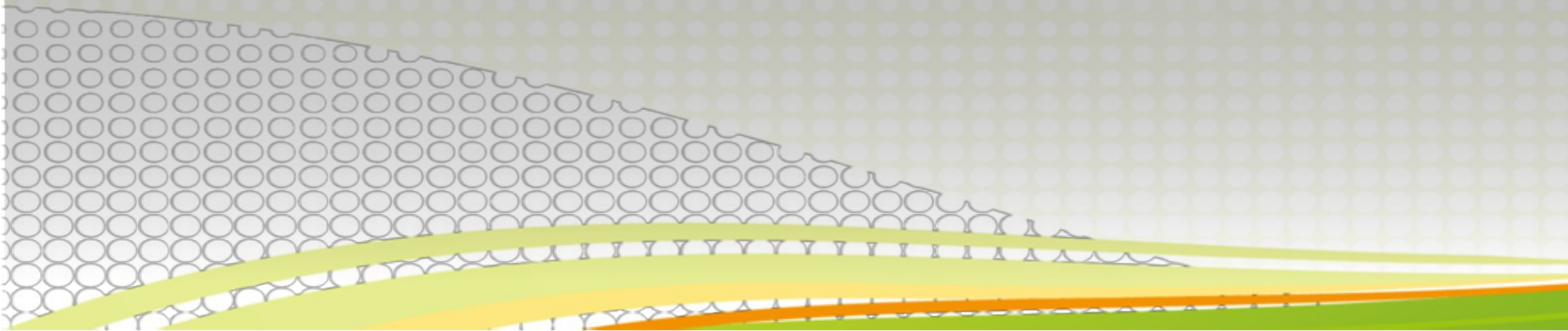
4 . 掌骨干骨折

病因病理：*直接暴力，可为单根或多根骨折，多为横断或粉碎骨折。

*扭转或传达暴力引起，多为斜行或螺旋骨折。

*移位方向：向背侧成角和侧方移位，因骨间肌及屈指肌的牵拉。

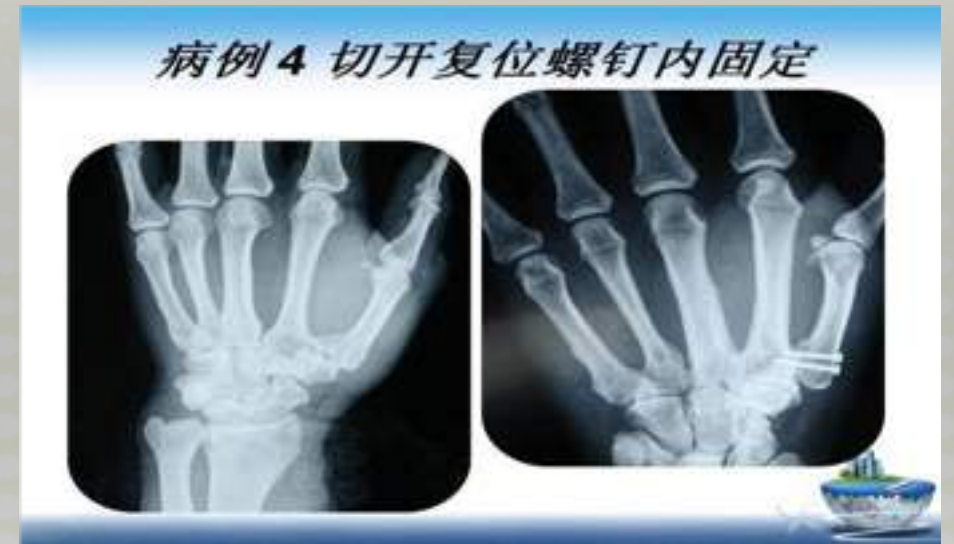- - 复位：矫正向背侧突起成角。
 - 固定方法：夹板加分骨垫、平垫等。
 - 固定时间：4周



四、治疗

手术治疗：对于移位明显的不稳定性骨折，手法复位难度较大，需要行手术治疗。

1. 闭合复位克氏针内固定
2. 切开钢板螺钉内固定



保守治疗：对于骨折无移位的稳定性骨折多数可以行手法整复后石膏或夹板外固定。

五、术前护理问题

01
疼
痛

疼

02
焦虑

焦虑

03
降
自理能力下

自理能力下

04
知识缺乏

知识缺乏

以上内容仅为本文档的试下载部分，为可阅读页数的一半内容。如要下载或阅读全文，请访问：
<https://d.book118.com/558136110062006055>