

眼睑 泪器 结膜病 病人的护理

教学目的

- 掌握： 睑腺炎、睑板腺囊肿、急性细菌性结膜炎、沙眼的定义及慢性泪囊炎、红眼病、沙眼的护理
- 熟悉： 睑腺炎、急性泪囊炎护理
- 了解： 沙眼的护理评估

睑腺炎（hordeolum）

- 眼睑腺体的急性化脓性炎症，又称麦粒肿
- 儿童及青年人多见
- 内睑腺炎：睑板腺感染
- 外睑腺炎：睫毛毛囊或其附属皮脂腺、汗腺感染

睑腺炎 (hordeolum)

病因

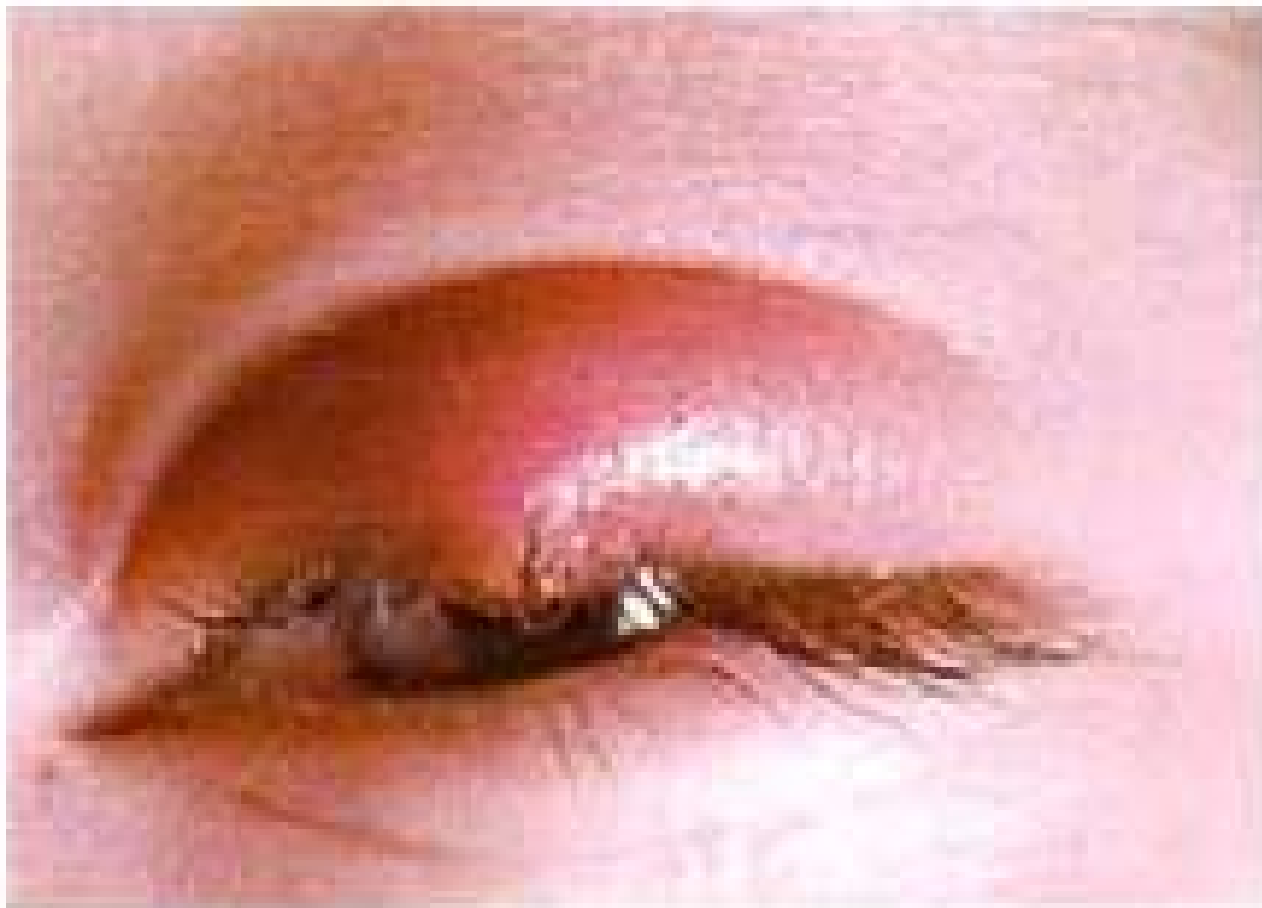- 化脓性细菌侵入眼睑腺体引起
- 大多金黄色葡萄球菌

睑腺炎（hordeolum）

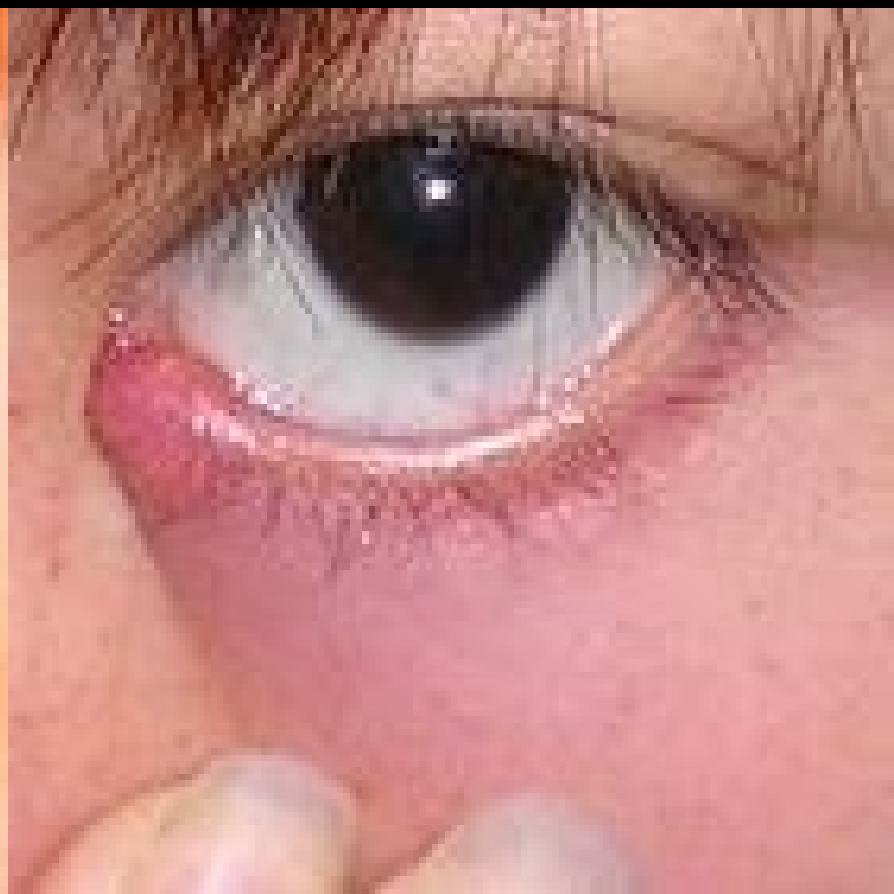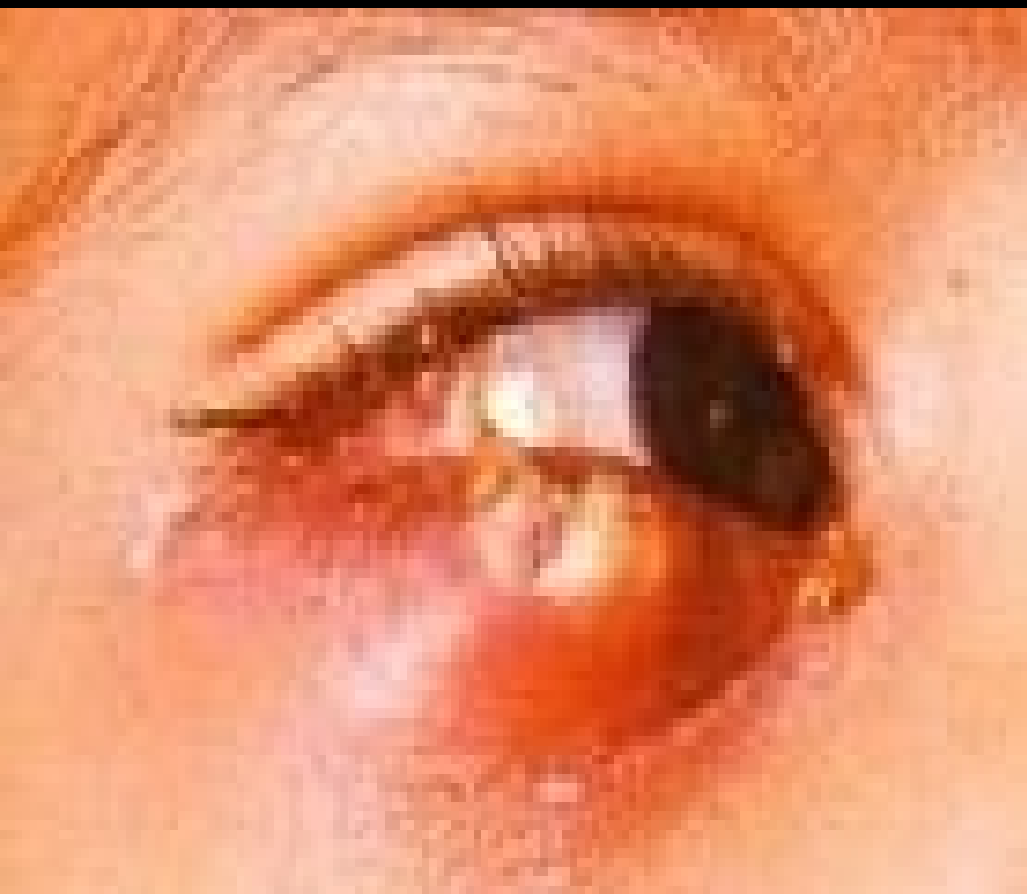
护理评估

- 患眼眼睑红、肿、热、痛等急性炎症症状
- 同侧耳前淋巴结肿大
- 如并发眼睑蜂窝组织炎、败血症则出现全身中毒症状（发热、寒战、头痛）
- 外睑腺炎：脓点破溃至皮肤
- 内睑腺炎：脓点破溃至睑结膜面 例如

睑腺炎



睑腺炎



睑腺炎（hordeolum）

治疗要点

- 早期热敷、抗生素眼药水（膏）点眼
- 全身应用抗生素
- 脓肿形成后切开引流

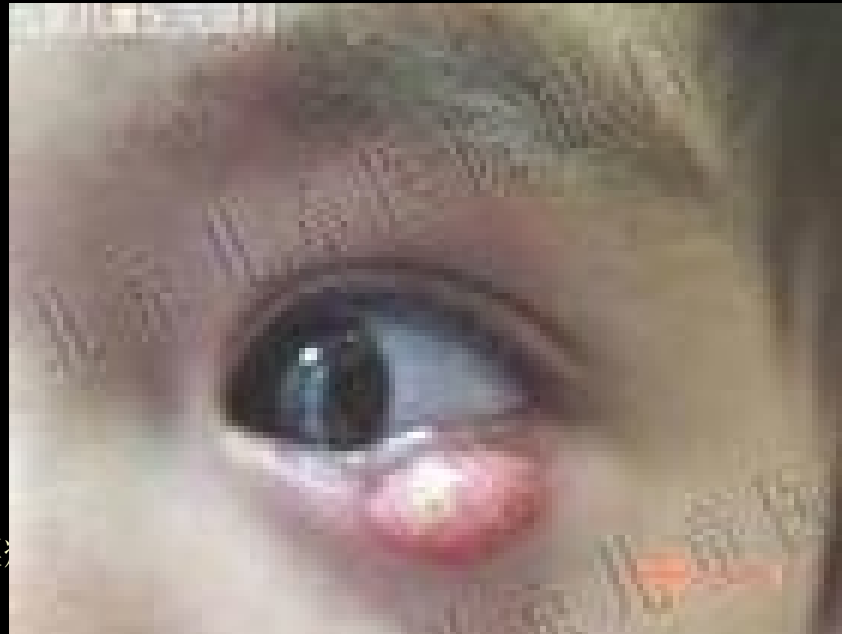睑腺炎（hordeolum）

护理措施

- 支持安慰
- 指导热敷
- 正确点眼及涂眼膏
- 切开引流
- 合并症治疗：如糖尿病
- 健康指导：严禁挤压、针挑，以免感染经眼静脉进入海绵窦，导致颅内感染；良好卫生习惯；及早治疗原发病，如慢性结膜炎、睑缘炎

睑板腺囊肿（chalazion）

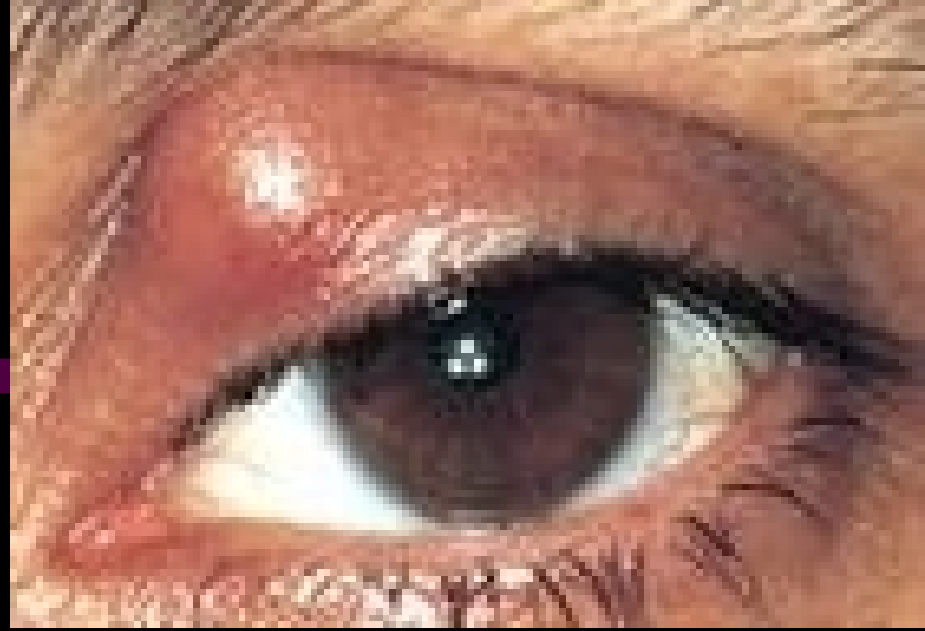
- 因睑板腺分泌物潴留引起的特发性无菌性慢性肉芽肿性炎症，霰粒肿。
- 常见于青少年及中壮年



病因

- 睑板腺排出口阻塞，腺体分泌物潴留在睑板内，对周围组织产生慢性刺激而引起。

护理评估



- 较小的囊肿无自觉症状
- 较大的囊肿眼睑皮肤隆起，圆形肿块
- 肉芽肿形成，局部摩擦感
- 继发感染：与内睑腺炎相似
- 辅助检查：反复发作或老年人切除标本送病理检查，排除睑板腺癌

治疗要点

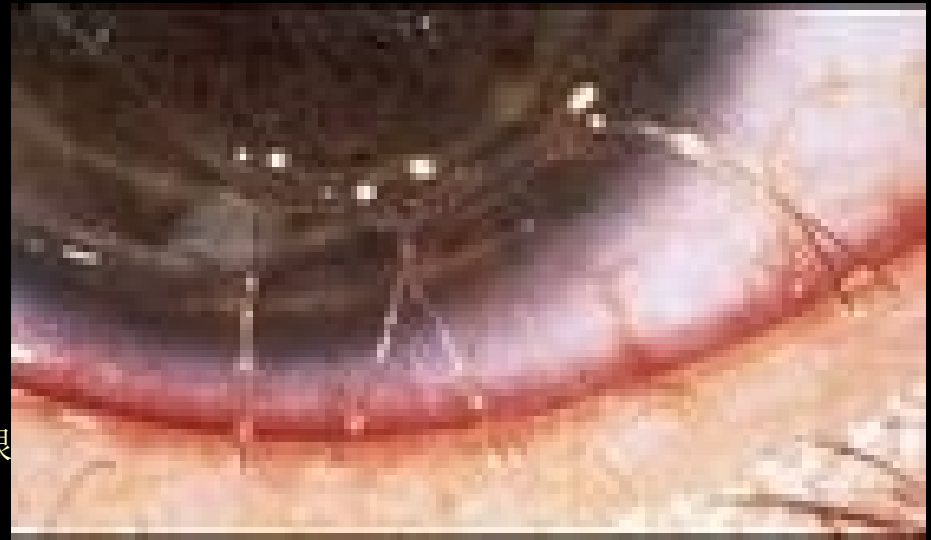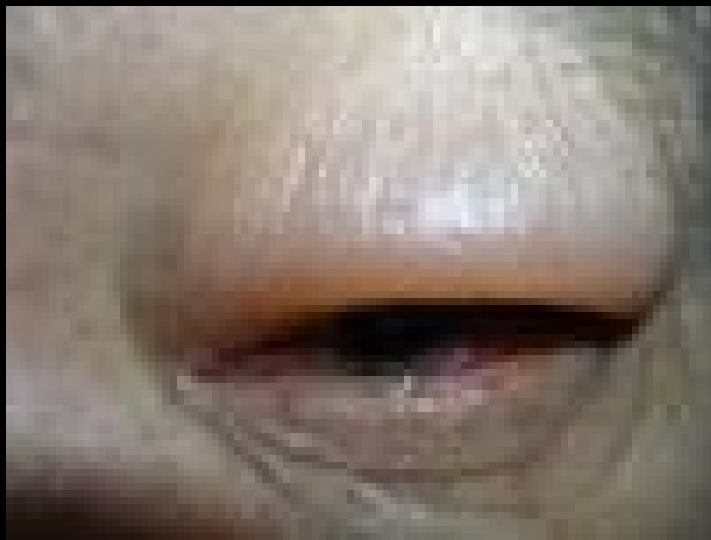
- 小的囊肿无需治疗
- 大的囊肿热敷，囊肿腔内注射抗生素和激素
- 不能消退者手术刮除
- 继发感染者先抗炎治疗，炎症消退后手术刮除

护理措施

- 观察囊肿变化
- 指导热敷
- 局部或全身用药
- 炎症控制后手术切开
- 术前护理
- 术后护理，复发或老年人囊肿，术后病理检查
- 健康指导

睑内翻 (entropion) 和倒睫 (trichiasis)

- 睑内翻：睑缘向眼球方向内卷，部分或全部睫毛倒向眼球
- 倒睫：睑缘位置正常，睫毛倒向眼球，刺激角膜和球结膜



病因及发病机制

- 瘢痕性睑内翻：常见于沙眼病人
- 痉挛性睑内翻：常见于老年人
- 急性痉挛性睑内翻：常见于炎症刺激
- 先天性睑内翻：多见于婴幼儿

护理评估

- 异物感
- 畏光、流泪
- 睑痉挛
- 睫毛内翻，倒向眼球
- 结膜充血
- 角膜上皮脱落、溃疡、新生血管形成
- 视力障碍

治疗要点

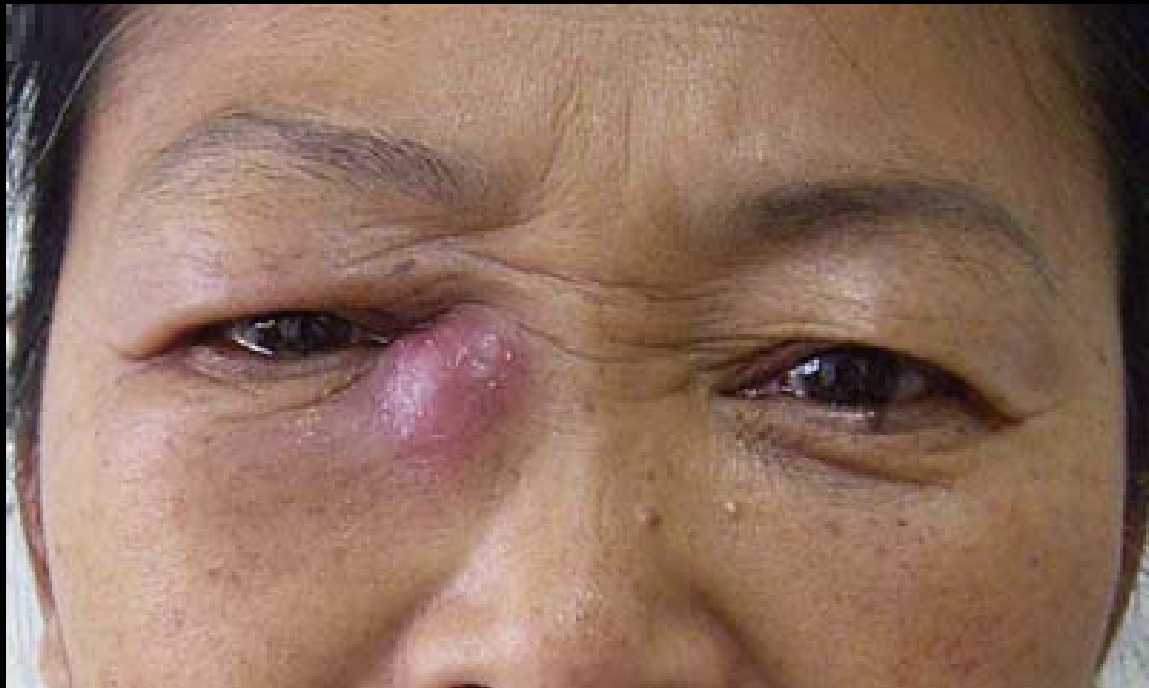
- 电解倒睫
- 手术治疗

护理措施

- 心理护理
- 去除病因
- 手术护理

慢性泪囊炎（chronic dacrystitis）

- 泪囊粘膜的慢性炎症，中老年女性占70%~80%，单侧发病。



以上内容仅为本文档的试下载部分，为可阅读页数的一半内容。如要下载或阅读全文，请访问：<https://d.book118.com/567000026031010003>