



骨脓肿的临床特征

汇报人：



目录

引言

概述

临床表现

详细临床特征

诊断与治疗

预防与康复

并发症及处理

病例分析

总结与展望

临床实践与教育

未来研究方向

结束语





1

PART 1



引言



今天我将就“骨
脓肿的临床特
征”这一主题与
大家进行分享
和交流

骨脓肿是一种
常见的骨科疾
病，其临床表
现多样，需要
我们准确诊断
和及时治疗

下面，我将
详细介绍骨
脓肿的临床
特征





2

PART 2




概述



1.1 定义与分类

骨脓肿，又称骨髓炎，是指骨骼内发生的化脓性感染。根据发病部位和病程，可分为急性、亚急性性和慢性骨脓肿



1.2 病因及危险因素

骨脓肿主要由细菌感染引起，如金黄色葡萄球菌等。其危险因素包括免疫力低下、外伤、血液循环障碍以及周围组织的感染等





3

PART 3



临床表现





2.1 症状

骨脓肿的临床症状主要包括疼痛、肿胀、局部发热、活动受限等。疼痛通常为持续性，并随病情发展而加重。肿胀和局部发热是由于炎症反应引起的



2.2 体征

体格检查时，可发现患处皮肤发红、触痛明显，局部可有压痛和叩击痛。随着病情发展，可能出现骨质破坏和病理性骨折等表现





4

PART 4




详细临床特征



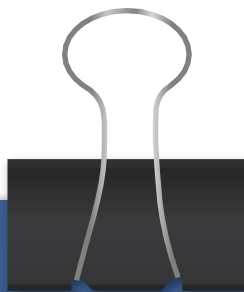


详细临床特征




急性骨脓肿起病急骤，全身症状明显，包括高热、寒战、乏力等。局部症状包括剧烈疼痛、皮肤红肿、皮下积液等

3.1 急性骨脓肿



亚急性骨脓肿起病较慢，全身症状相对较轻，但局部症状仍较明显。患者可能伴有低热、盗汗等症状

3.2 亚急性骨脓肿




慢性骨脓肿病程较长，全身症状多不明显，但局部症状持续存在，如疼痛、肿胀、骨质破坏等。慢性骨脓肿可能导致骨骼畸形和功能障碍

3.3 慢性骨脓肿


A close-up photograph of a hand holding a white, round pill. The hand is positioned on the left side of the slide, with the fingers gently cradling the pill. The background is a soft, out-of-focus light blue.

5

PART 5

A blue circular icon with a white arrow-like shape inside, pointing clockwise.

诊断与治疗

A blue arrow icon pointing to the right, located on the right edge of the slide.



4.1 诊断：骨脓肿的诊断主要依据临床表现、体格检查和影像学检查(如线、CT、MRI等)。实验室检查也有助于明确诊断，如血常规、血沉等


4.2 治疗：骨脓肿的治疗包括药物治疗和手术治疗。药物治疗主要使用抗生素进行抗感染治疗；手术治疗主要用于清除病灶、引流脓液、修复骨质等






6

PART 6



预防与康复



以上内容仅为本文档的试下载部分，为可阅读页数的一半内容。如要下载或阅读全文，请访问：
<https://d.book118.com/588035041034007010>