

病理学(医学高级)《诊断学基础试题》模拟考试卷

姓名: _____ 年级: _____ 学号: _____

题型	选择题	填空题	解答题	判断题	计算题	附加题	总分
得分							

评卷人	得分

- 1、单项选择题：甲型血友病的基因缺陷是（ ）。
 - A. 凝血因子VIII基因片段缺失，点突变或插入
 - B. 凝血因子IX基因片段缺失，点突变或插入
 - C. PAH 的严重缺乏
 - D. CK 的水平升高
 - E. 凝血因子 X 基因片段缺失
- 2、单项选择题：常表现为慢性腹痛的疾病为（ ）。
 - A. 急性胰腺炎
 - B. 急性胆囊炎
 - C. 尿路结石
 - D. 结核性腹膜炎
 - E. 卵巢囊肿蒂扭转
- 3、单项选择题：女，32岁，反复尿频、尿急、尿痛半年，经抗生素

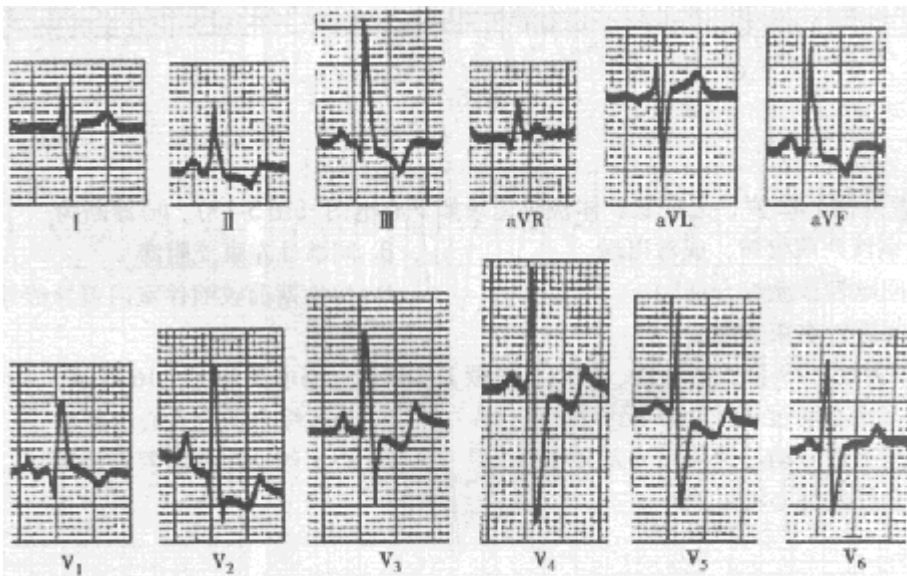


图 5-12

- A. 完全性右束支阻滞
- B. 右心室肥厚，继发性 ST-T 改变
- C. 前间壁心肌梗死
- D. 预激综合征

- E. 左后分支阻滞
- 6、单项选择题：下列关于心房扑动的描述不正确的是（ ）。A. P 波消失
B. 典型的房扑可通过射频消融术治疗
C. 扑动波之间无等电位线
D. 频率多为 240~350 次 / 分，大多能全部下传
E. II、III、aVF 导联的扑动波最清楚
- 7、多项选择题：交界性早搏的心电图表现是（ ）。A. 有窦性 P 波
B. QRS0.12s
C. 代偿间期常完全
D. 偶联间期常固定
E. 提前出现的 QRS 波群，逆行 P 波可有可无
- 8、单项选择题：男，45 岁，近 2 个月来感胸闷、心悸、气促、乏力，逐渐出现少尿、下肢水肿。查体：颈静脉充盈，血压 90/60mmHg，心浊音界向两侧扩大并随体位而改变，心音低钝，肝大，肝颈静脉回流征阳性。X 线提示心脏阴影普遍性向两侧扩大，心脏搏动减弱。体检时可能出现的脉搏是（ ）。A. 正常脉
B. 无脉
C. 水冲脉
D. 交替脉
E. 奇脉
- 9、单项选择题：巨血小板综合征，其主要的病理基础为（ ）。A. 血小板颗粒成分缺陷
B. GP I b-/IX-V 的缺陷
C. 血小板致密颗粒缺陷
D. P-选择素缺陷
E. GP II b / III a 缺陷
- 10、单项选择题：男，30 岁，2 天前受凉后突然寒战、高热、胸痛、咳铁锈色痰。拟诊考虑为（ ）。A. 支原体肺炎
B. 克雷伯杆菌肺炎
C. 金葡菌肺炎
D. 肺炎链球菌肺炎
E. 铜绿假单胞菌肺炎
- 11、单项选择题：男，66 岁，1 天前开始出现左侧胸痛。有“高血压”5 年，“糖尿病”3 年。且伴有肥胖。该患者最佳主诉选择为（ ）。A. 高血压 5 年
B. 糖尿病 3 年
C. 肥胖 3 年
D. 左侧胸痛 1 天
E. 高血压糖尿病 3 年
- 12、单项选择题：关于心包摩擦音，错误的是（ ）。A. 可见于各种感染性心包炎
B. 可见于贫血
C. 可见于急性心肌梗死
D. 可见于尿毒症
E. 可见于心脏损伤后综合征
- 13、单项选择题：低钠血症常见于（ ）。A. 大量出汗
B. 糖尿病性多尿

以上内容仅为本文档的试下载部分，为可阅读页数的一半内容。如要下载或阅读全文，请访问：<https://d.book118.com/605010041004011204>