

关于重症急性胰腺炎



教学内容

- SAP的分类及评分标准
- SAP治疗：
 - 早期肠内营养的应用
 - 抗生素的使用原则（重点）
 - 后期并发症的处理（重点）

定义

急性胰腺炎(AP)是指多种病因引起的胰酶激活,继以胰腺局部炎症反应为主要特征,伴或不伴有其他器官功能改变的疾病。

临床上,大多数患者的病程呈自限性,20%-30%患者临床经过凶险。总体病死率为5%-10%

分类

1、轻度AP (mild acute pancreatitis, MAP)具备急性胰腺炎的临床表现和生化改变，无器官功能障碍或局部并发症，通常1-2周内恢复，病死率极低

分类

2、中度AP(moderately severe acute pancreatitis ,MSAP): 具备AP的临床表现和生物化学改变，伴有一过性的器官功能衰竭（48h内自行恢复），或伴有局部全身并发症而不存在持续性的器官功能衰竭（48h内不能自行恢复）。对有重症倾向的AP患者，要定期监测各项生命体征，并持续评估

分类

3、重度AP (severe acute pancreatitis, SAP)具备急性胰腺炎的临床表现和生化改变，须伴有持续的器官功能衰竭（持续48h以上，不能自行恢复的呼吸系统、心血管或肾功能衰竭，可累计一个或多个脏器）。SAP病死率较高，36%-50%

接轨国际，提出新分级系统及影像学术语，统一命名（Atlanta 标准，2012）

根据有无器官功能衰竭、局部/全身并发症以及病程持续时间划分急性胰腺炎（acute pancreatitis, AP）严重程度。

AP严重度评分

MDT推荐：BISAP评分和改良CT评分（MCTSI）

BISAP 评分：（1）BUN > 25mg/dl (9mmol/L)；

（2）神志异常；

（3）SIRS（T < 36 °C 或 > 38 °C，RR > 20 次 / min 或 PCO₂ < 32mmHg，P > 90次 / min，WBC < 4 × 10⁹ 或 > 12 × 10⁹ / L 或幼稚中性粒细胞 > 10%，至少符合其中 2 项可确定为SIRS）；

（4）年龄 > 60岁；

（5）胸腔积液。

每项符合者为1分，不符合为0分，总分 ≥ 3分考虑为MASP或SAP。

AP严重度评分

改良CTSI评分标准:

项目	评分
胰腺炎反应分级	
正常胰腺	0
胰腺和（或）胰周炎性改变	2
单发或多个积液区或胰周脂肪坏死	4
胰腺坏死分级	
无胰腺坏死	0
坏死范围 $\leq 30\%$	2
坏死范围 $> 30\%$	4
胰腺外并发症	
腹腔积液、腹水、血管或胃肠道等	2

SAP的影像识别

- 1.急性胰周液体积聚（**APFC**）
- 2.急性坏死物积聚(**ANC**)
- 3.胰腺假性囊肿
- 4.胰腺脓肿
- 5.包裹性坏死 (**WON**)

影像学检查：

- **首选**胰腺CT扫描——诊断AP并判断AP严重程度。
- **明确建议**在急诊患者就诊后12 h内完成CT平扫，可以评估胰腺炎症的渗出范围，同时亦可鉴别其他急腹症。
- 发病72 h后完成增强CT检查，可有效区分胰周液体积聚和胰腺坏死范围。
- 密切随访CT检查，按病情需要，平均每周一



AP诊断

- AP临床表现
- 辅助检查
- AP诊断流程图

AP诊断——临床表现

- **腹痛**是AP的主要症状，位于上腹部，常向背部放射，多为急性发作，呈持续性。可伴有恶心、呕吐。发热常源于急性炎症、坏死胰腺组织继发细菌或真菌感染。发热、黄疸者多见于胆源性胰腺炎
- 体征上，轻症者仅为轻压痛，重症者可出现腹膜刺激征，腹水，**Grey-Turner**征，**Cullen**征。少数患者因脾静脉栓塞出现门静脉高压，脾脏肿大。腹部因液体积聚或假性囊肿形成可触及肿块

AP诊断——AP的临床表现

- 局部并发症
- 全身并发症
 - 器官功能衰竭
 - SIRS
 - 全身感染
 - 腹腔内高压（IAH）和腹腔间隔综合征（ACS）
 - 胰性脑病（PE）

AP诊断——辅助检查

1 . 血清酶学检查:

血清淀粉酶活性高低与病情不呈相关性。

血清**AMY**持续增高注意病情反复、并发假性囊肿或脓肿、疑有结石或肿瘤、肾功能不全、巨淀粉酶血症等。注意其他急腹症引起的血清**AMY**增高

血清脂肪酶活性测定具有重要临床意义，血清脂肪酶活性测定有互补作用。血清脂肪酶活性与病情不呈正相关。

AP诊断——辅助检查

2. 血清标志物:

C反应蛋白（CRP），发病72 h后CRP>150 mg / L提示胰腺组织坏死

动态测定血清IL-6水平增高提示预后不良

AP诊断——辅助检查

3.影像学诊断:

发病初期**24-48h**行超声检查,初步判断胰腺组织形态学变化,判断有无胆道疾病,但受**AP**时胃肠道积气的影响,对**AP**不能做出准确判断。

推荐**CT**扫描作为诊断**AP**的标准影像学方法。且发病一周左右的增强**CT**诊断价值更高,可有效区分液体积聚和坏死范围。

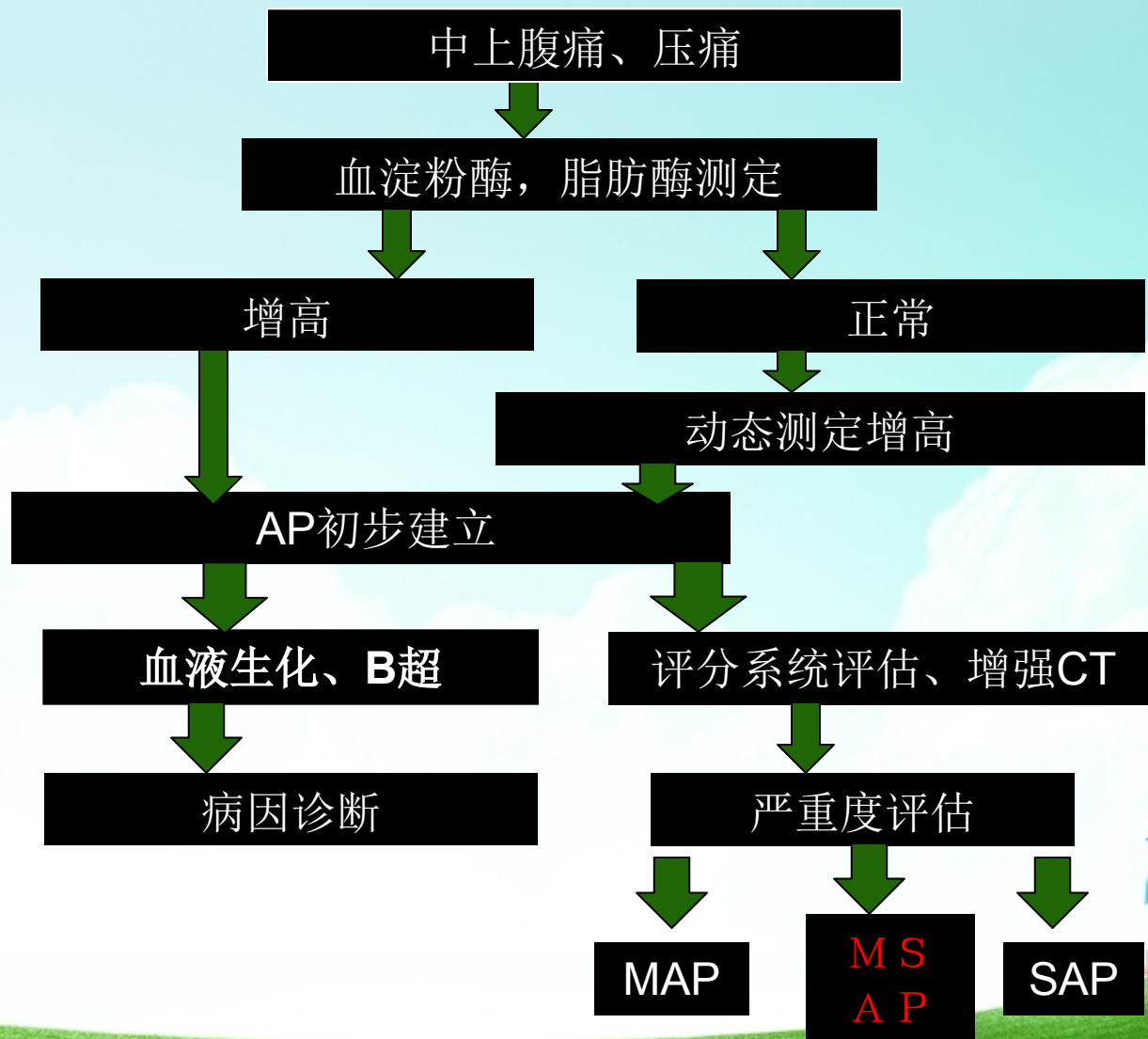
AP诊断

诊断标准：

- 与A P符合的腹痛（急性、突发、持续、剧烈的上腹部疼痛，常向背部放射）；
- 血清淀粉酶和（或）脂肪酶活性至少 > 3 倍以上正常上限值
- 增强C T / M R I 或腹部超声呈A P影像学改变。

符合以上**3**项特征中的**2**项，即可诊断为A P

AP的诊断流程



AP处理原则

- 发病初期的处理—重症监护和液体复苏
- 脏器功能的维护
- 抑制胰腺外分泌和胰酶抑制剂应用
- 营养支持
- 抗生素的应用
- AP（胆源性）的内镜治疗
- 局部并发症的处理
- 全身并发症的处理
- 中医中药
- 手术治疗
- 后期并发症的处理

以上内容仅为本文档的试下载部分，为可阅读页数的一半内容。如要下载或阅读全文，请访问：<https://d.book118.com/615312330122011132>