


《南京甲状腺结节》PPT课 件

制作人：制作者PPT
时间：2024年X月

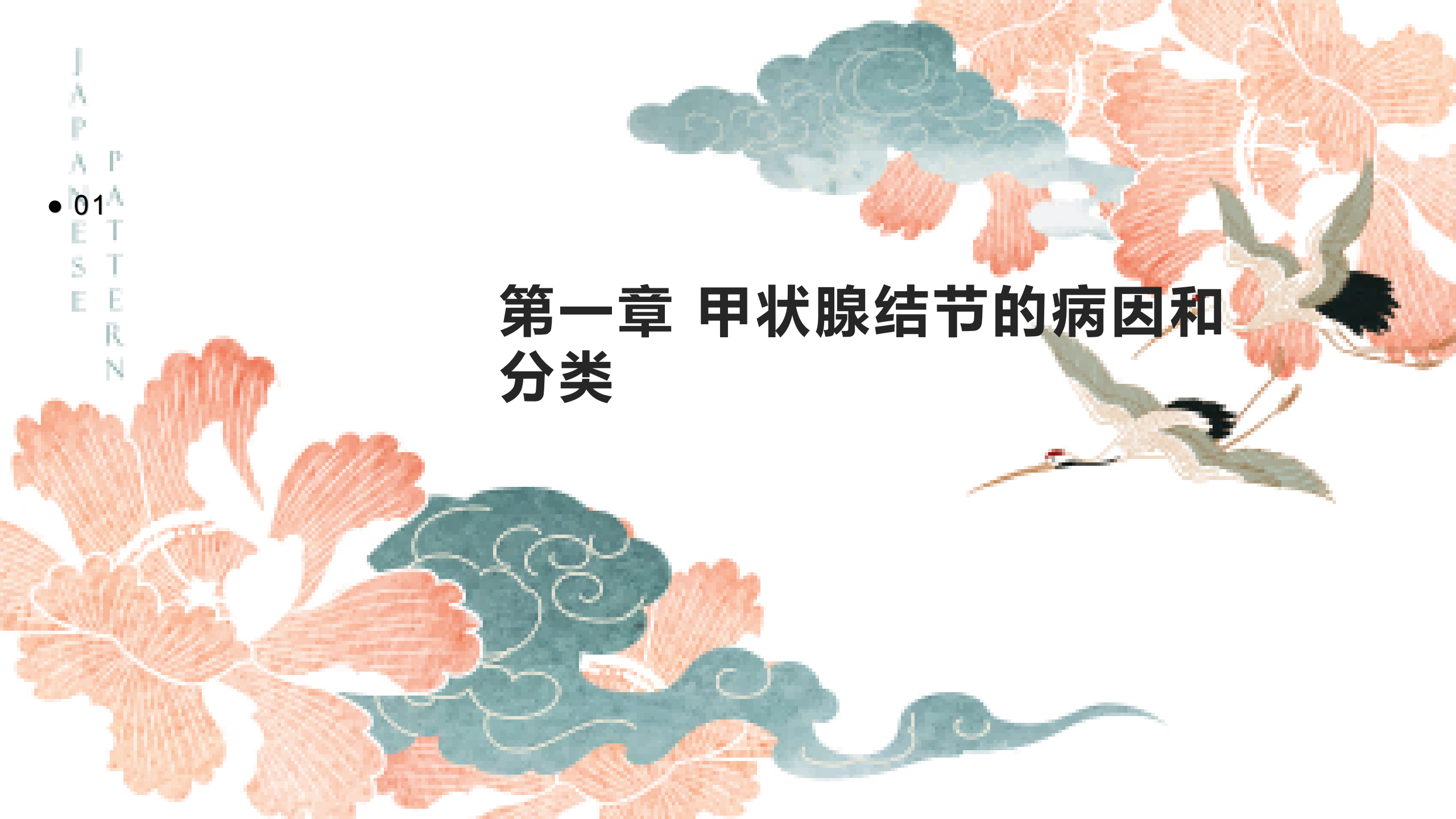



目录

- 第1章 甲状腺结节的病因和分类
- 第2章 甲状腺结节的诊断和检查
- 第3章 甲状腺结节的治疗
- 第4章 甲状腺结节的预后与随访
- 第5章 甲状腺结节的并发症及防治
- 第6章 甲状腺结节的研究进展和展望

第一章 甲状腺结节的病因和分类



中国风

甲状腺结节的定义



甲状腺结节是指甲状腺内出现的局部肿块，可为良性或恶性。这种肿块可以影响甲状腺的功能，引起一系列临床表现。

甲状腺结节的病因

遗传因素

家族遗传

饮食不足碘

长期缺乏碘元素

放射线照射史

曾接受过放射治疗



甲状腺结节的分类

良性和恶性

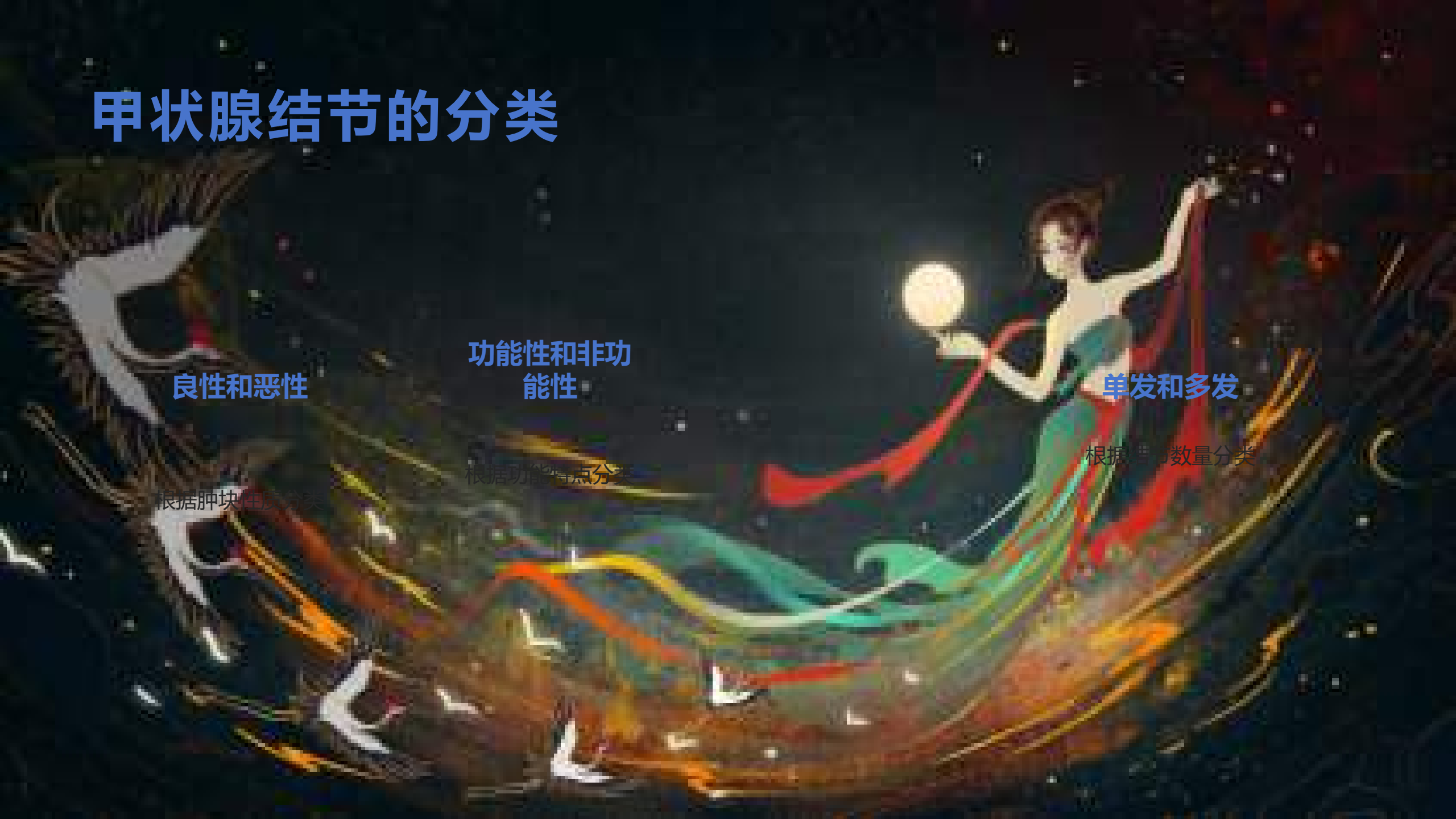根据肿块性质分类

功能性和非功能性

根据功能特点分类

单发和多发

根据结节数量分类



甲状腺结节的临床表现

咳嗽或吞咽困难

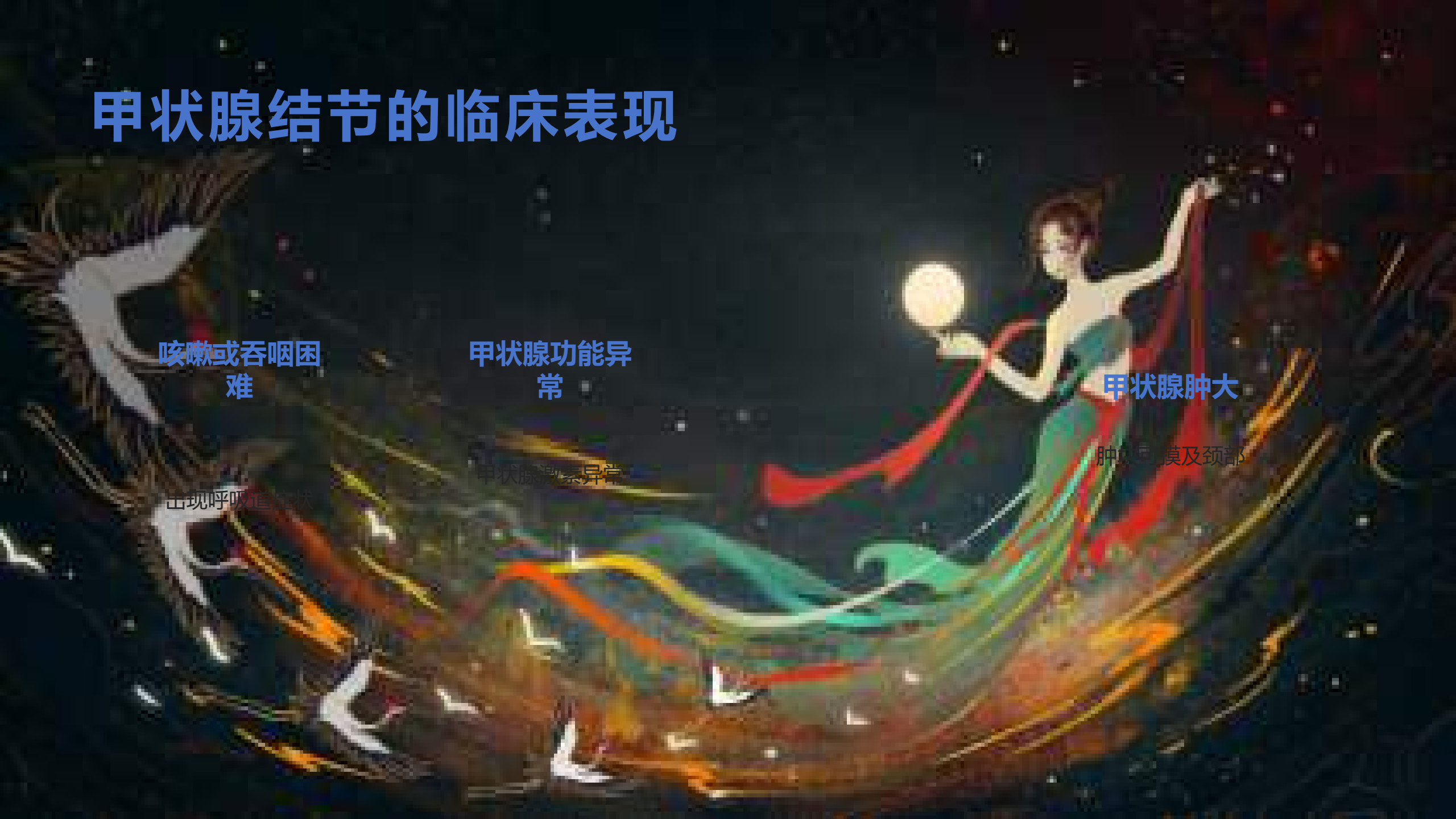甲状腺功能异常

甲状腺肿大

出现呼吸窘迫

甲状腺激素异常

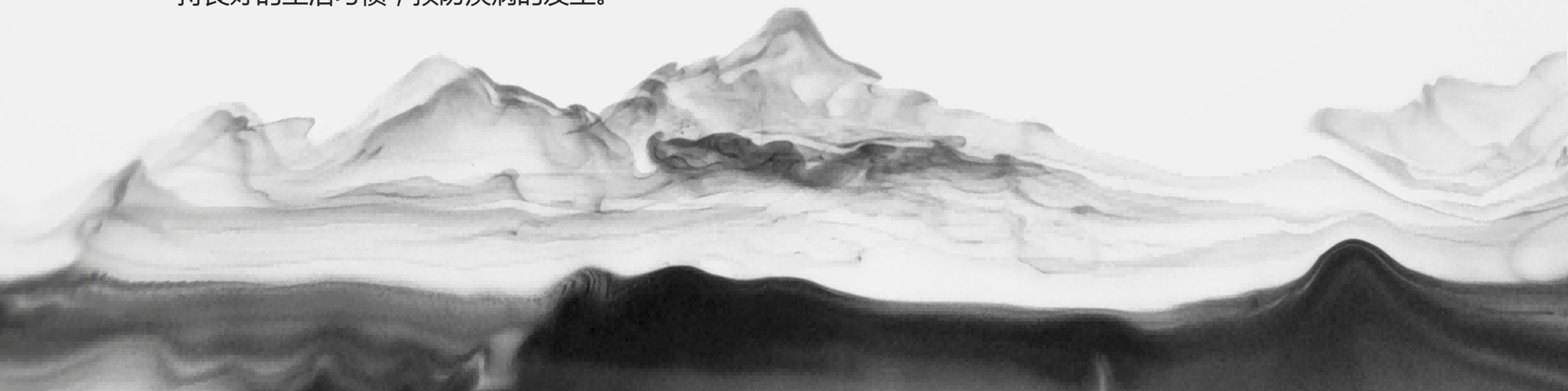
肿块压迫及颈部



结语

了解甲状腺结节的病因和分类对于及早发现和治疗疾病起着至关重要的作用。医务人员应重视患者的临床表现，及时进行检查诊断，制定合理的治疗方案。患者也应定期体检，保持良好的生活习惯，预防疾病的发生。

中国风



The background features a traditional Chinese ink wash painting style. It depicts misty, layered mountains in shades of grey and white. In the lower right foreground, a small, stylized figure of a person in white traditional attire stands on a dark, rocky outcrop. The overall atmosphere is serene and contemplative.

01 手术治疗

适用于恶性结节

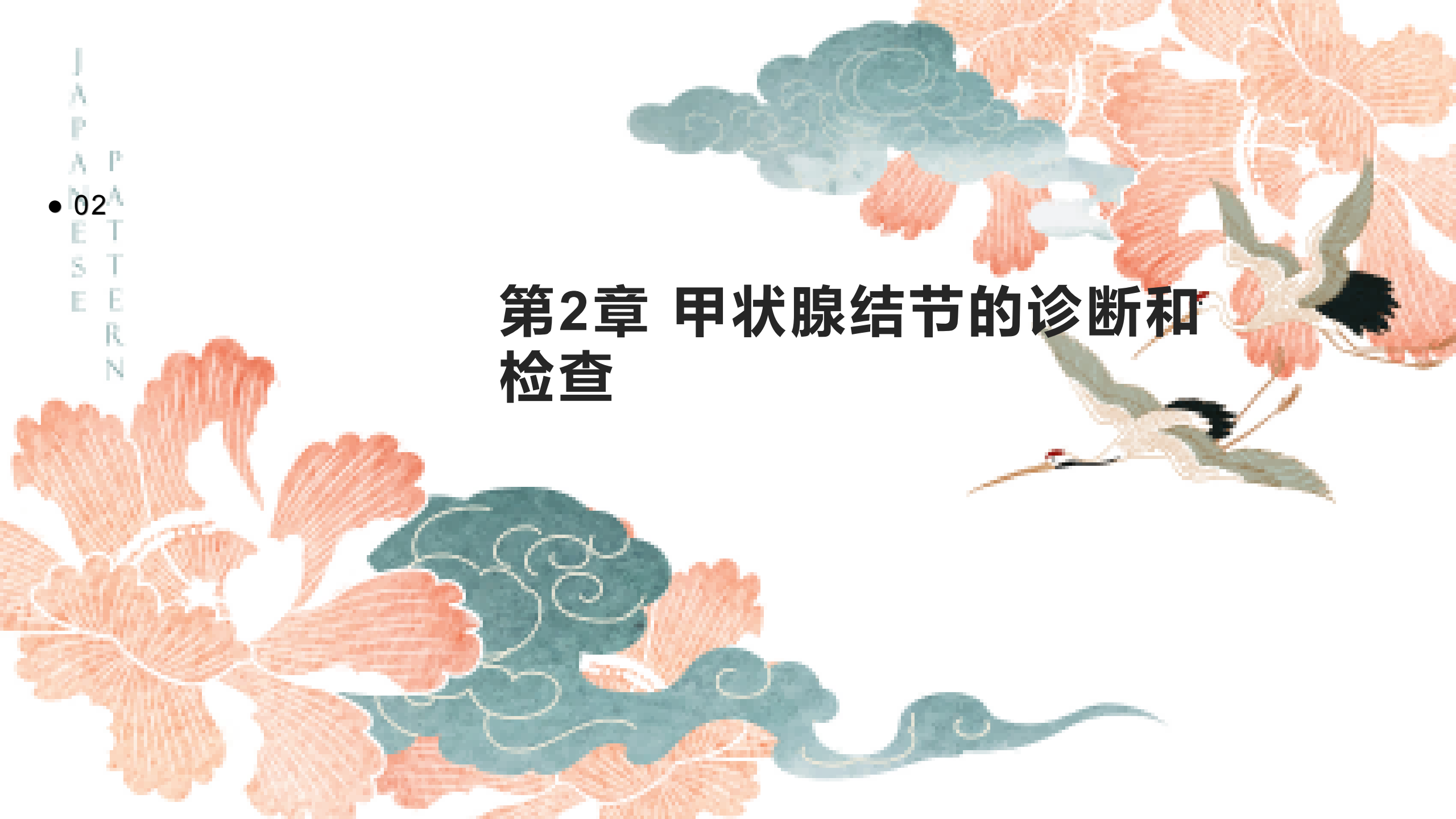02 放射治疗

辅助恶性结节治疗

03 药物治疗

用于功能性结节

第2章 甲状腺结节的诊断和检查



中国风



甲状腺结节的临床检查

甲状腺结节的临床检查是通过体格检查和影像学检查来评估病情。体格检查主要包括触诊甲状腺区域，观察结节的大小、质地和活动性。影像学检查包括超声、CT和MRI，可以帮助确定结节的性质和位置。这些检查是诊断甲状腺结节的重要手段。

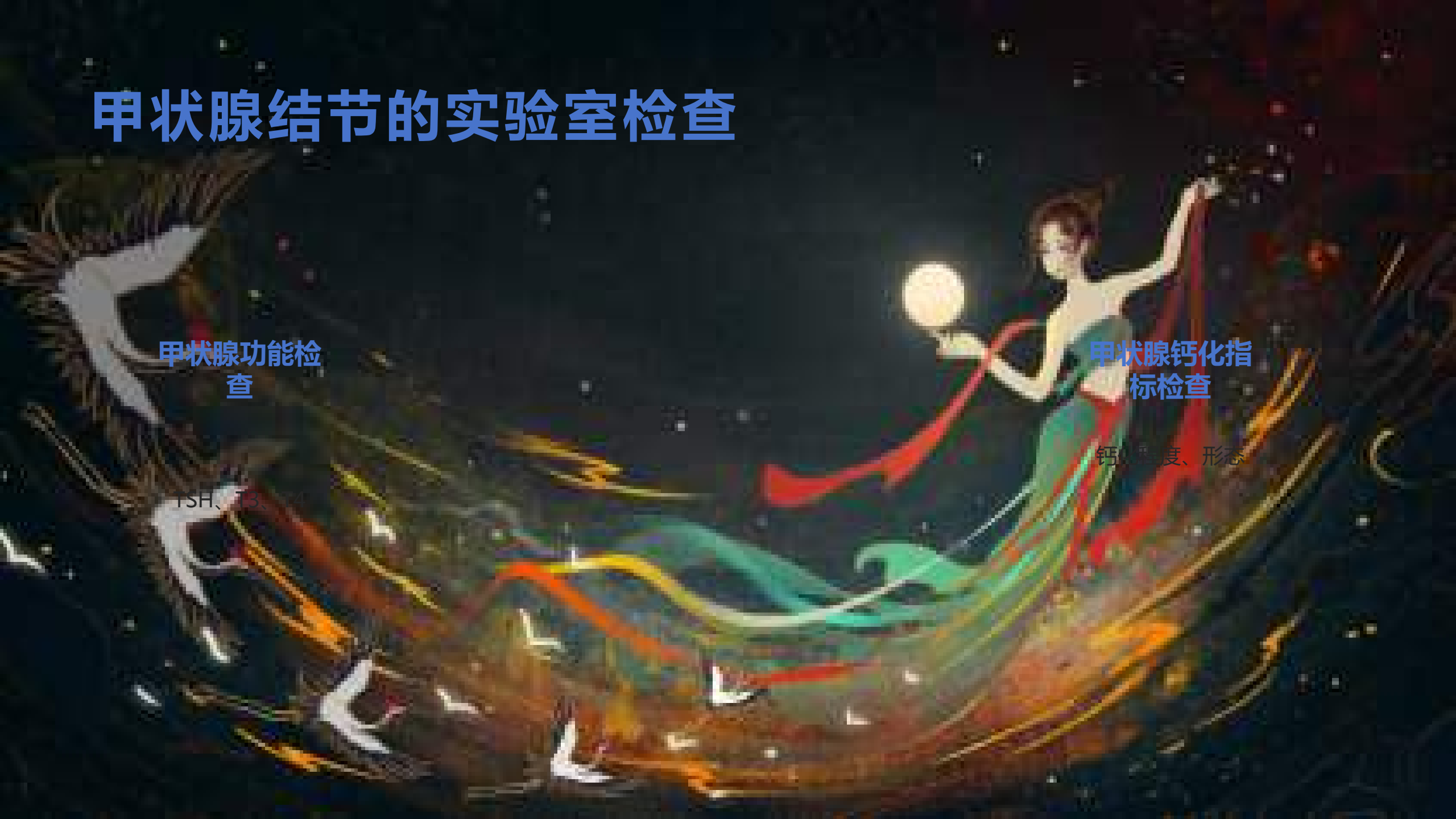甲状腺结节的实验室检查

甲状腺功能检查

TSH、FT₃

甲状腺钙化指标检查

钙化程度、形态



细针穿刺活检（FNA）及其结果解读

FNA是判断结节良恶性的关键检查

FNA通过细针穿刺抽取结节细胞进行细胞学检查，能够准确评估结节的恶性风险。

结果解读一般包括四类

甲状腺细胞未见明显恶性特征

良性

疑似恶性

恶性



01 **多学科协作**

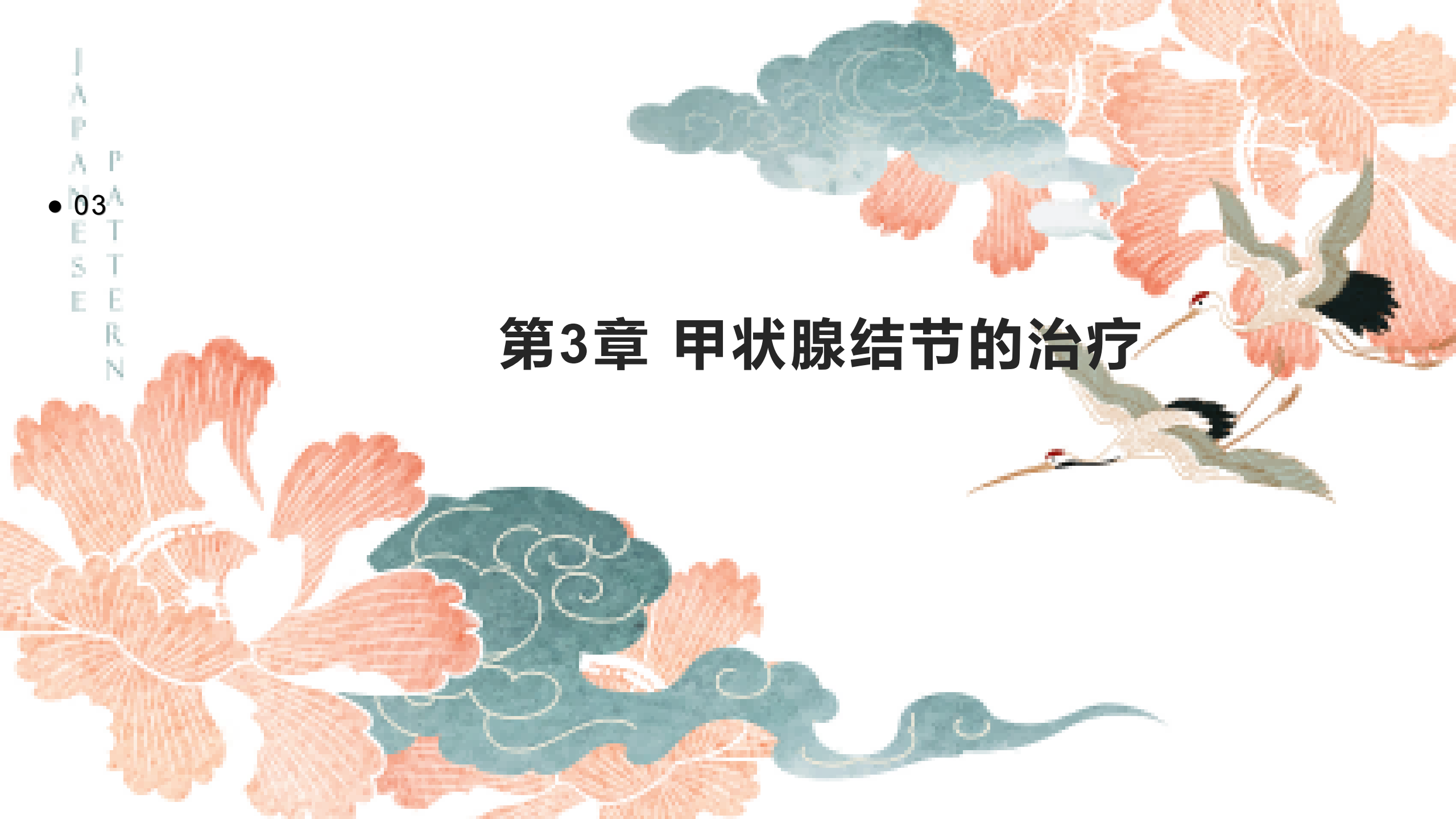内分泌科、核医学科、外科等

02 **综合判断**

结合临床表现、检查结果

03

第3章 甲状腺结节的治疗



中国风

甲状腺结节的治疗原则



甲状腺结节的治疗分为良性结节和恶性结节两种情况。对于良性结节，通常采用保守治疗的方式进行处理；而对于恶性结节，则主要依靠手术切除来进行治疗。

放射治疗和化疗

放射治疗

适用情况

化疗

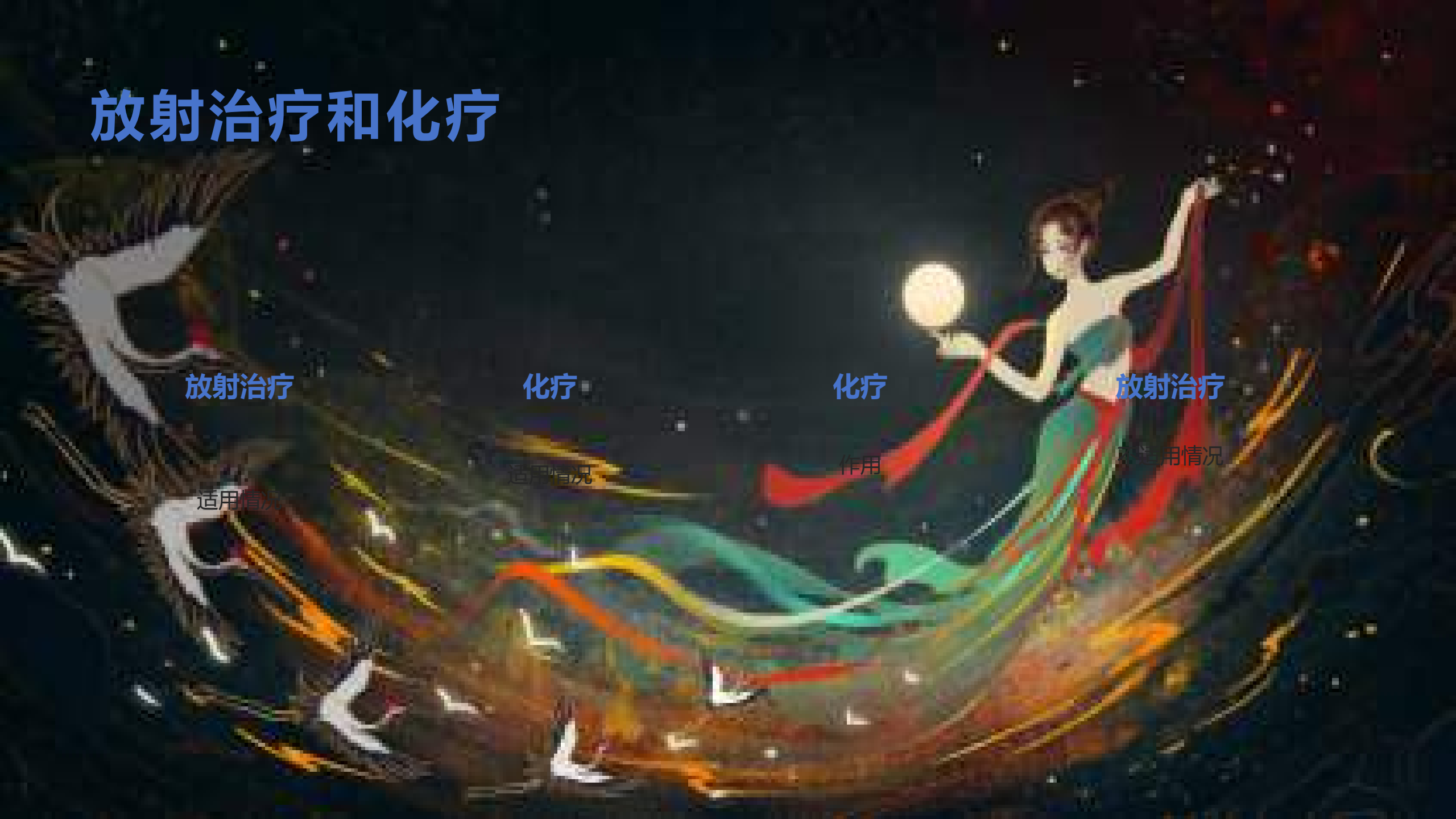适用情况

化疗

作用

放射治疗

适用情况





01 手术适应症

条件

02 手术禁忌症

情况

03

甲状腺结节的微创治疗

微创手术技术优势

创伤小
恢复快
美容效果好



微创手术技术限制

适用范围有限
技术要求高

甲状腺结节的微创治疗

微创治疗是一种先进的手术技术，通过小切口进行手术，减少了术后疼痛和恢复时间。然而，微创手术也存在一定的局限性，需要在临床中慎重选择适合的病例进行操作。

中国
风



以上内容仅为本文档的试下载部分，为可阅读页数的一半内容。如要下载或阅读全文，请访问：
<https://d.book118.com/638061054131006051>