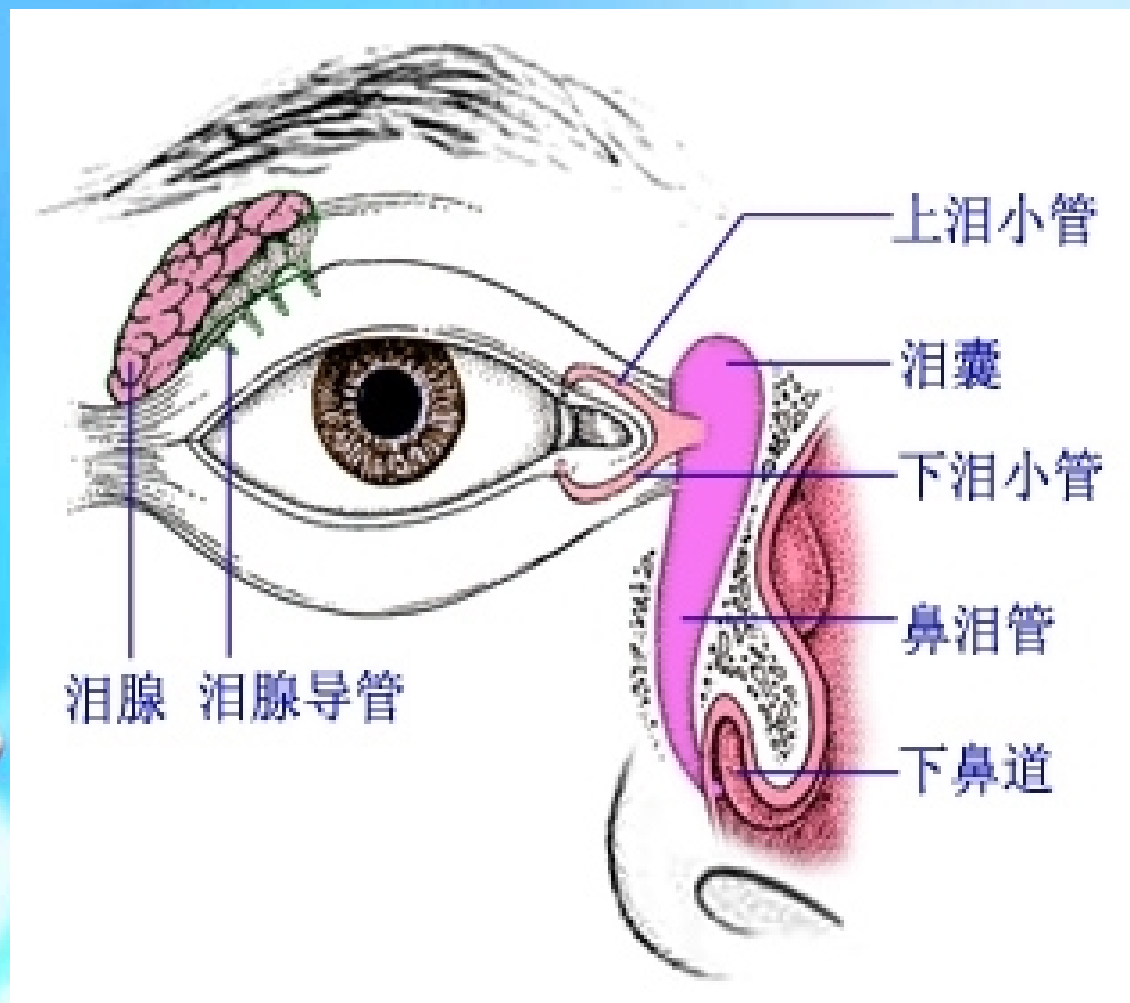


泪囊炎患者的围手术期管理

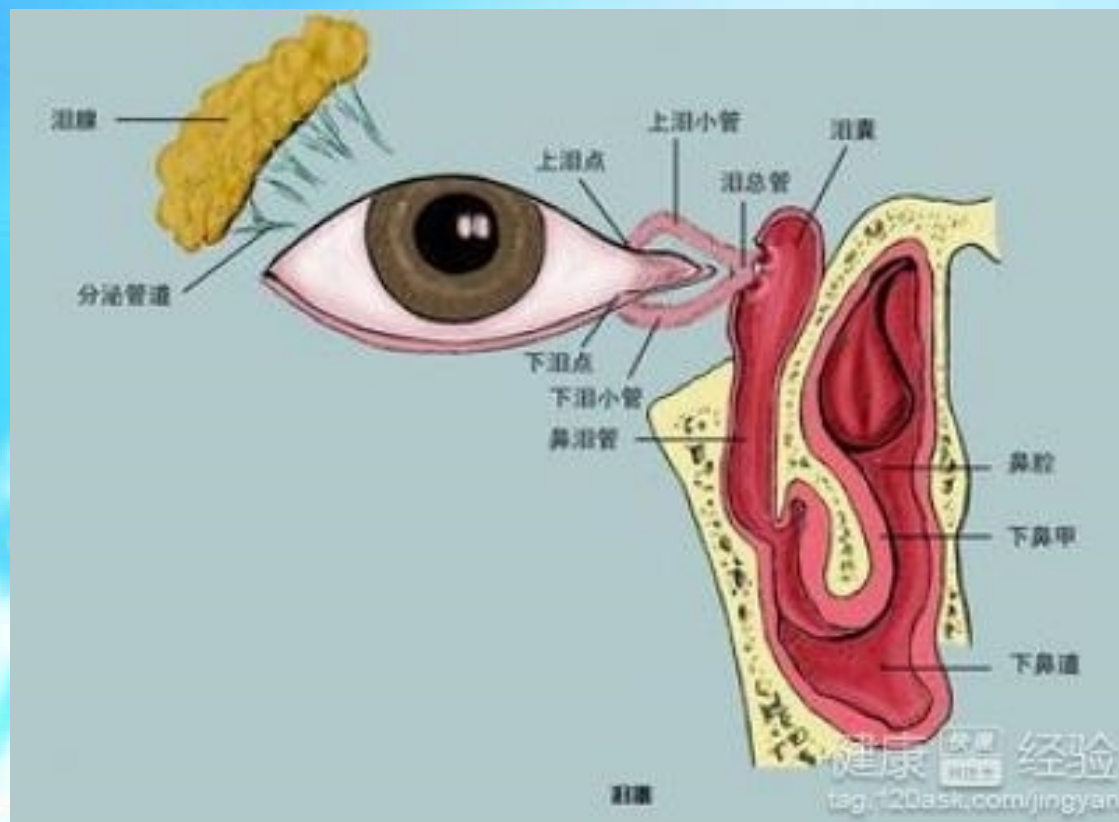


五官皮肤科——陈云

复习相关解剖内容

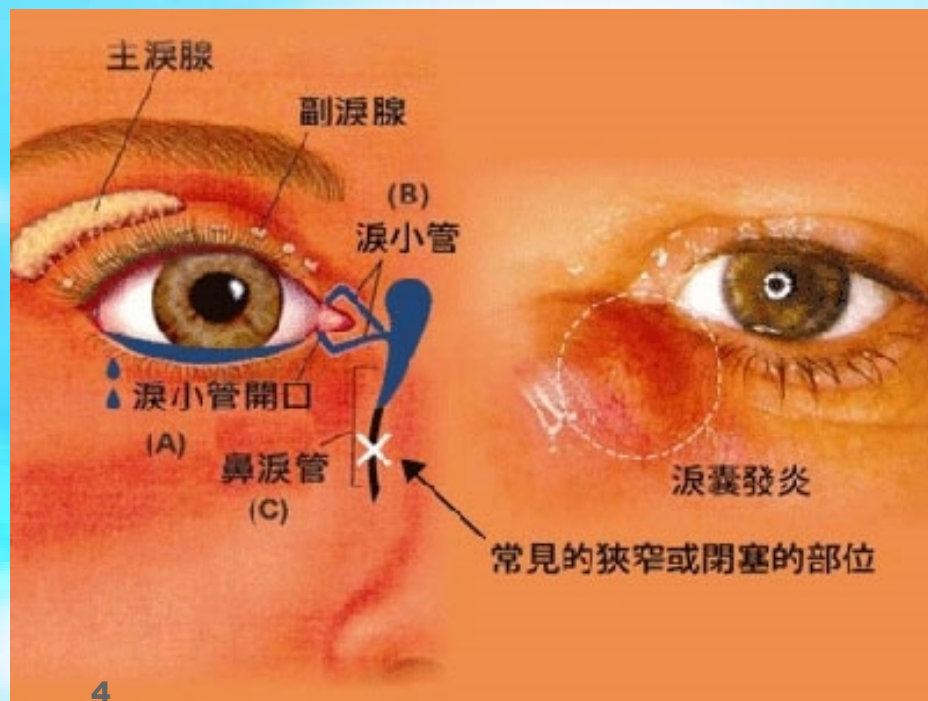


泪囊位于泪囊窝内，顶端为盲端，上1/3为内眦韧带所覆盖，其鼻侧附着于骨膜，颞侧于前后泪嵴之间覆以泪筋膜，下端移行于鼻泪管。

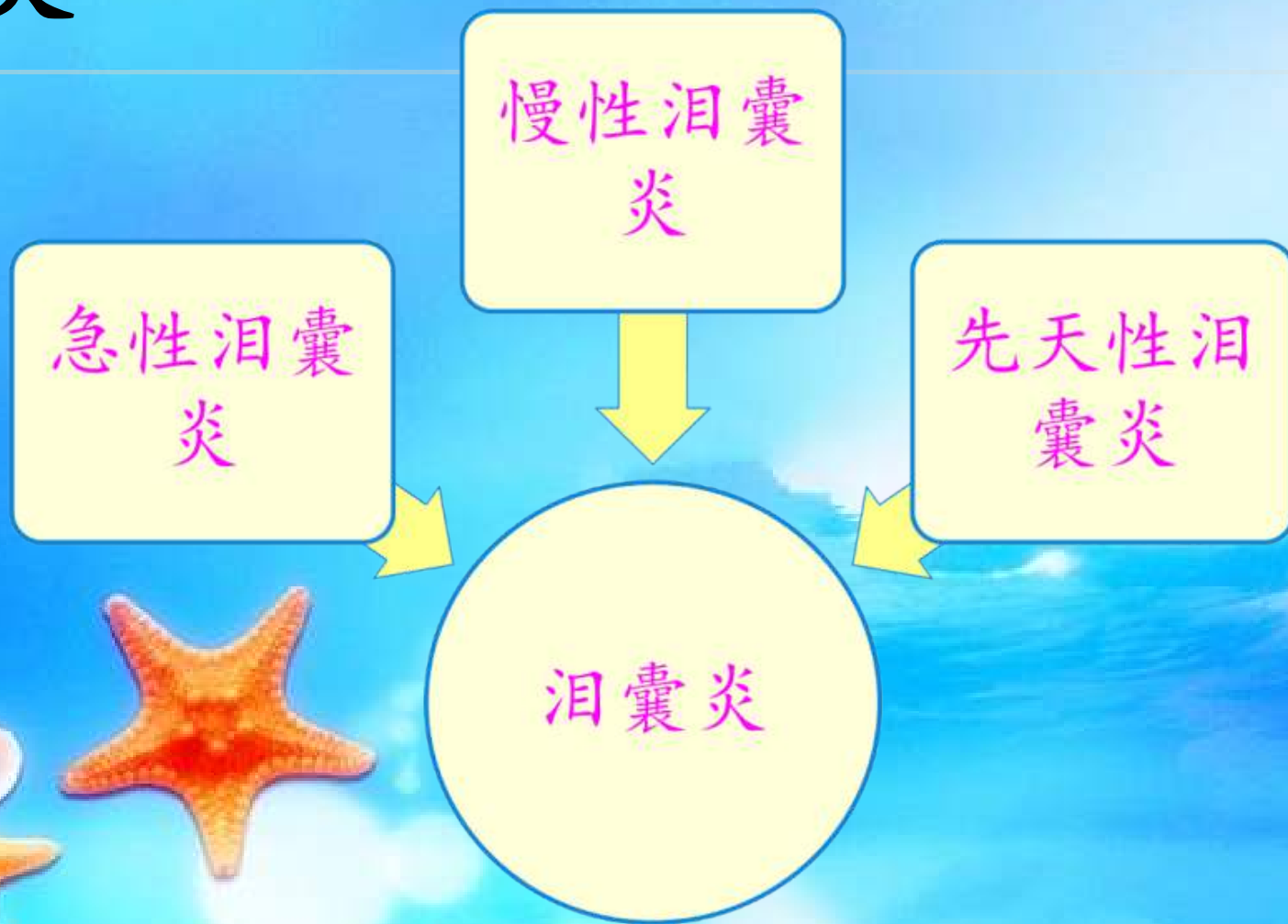


概述

泪囊炎为泪囊与鼻泪管的炎症，较常见。除少数因发育异常常见于初生儿外，多见于女性成人及老人。



分类



慢性泪囊炎

为泪囊炎中最常见者。多见于中老年女性，多数继发于鼻泪管狭窄或阻塞，少数由沙眼、泪道外伤、鼻炎、鼻中隔偏曲、下鼻甲肥大、结核、梅毒等引起。除溢泪外一般从外表上看似无任何症状，局部不红肿无触痛，有时有轻微结膜炎和内眦部刺激症状，很难与一般单纯泪道阻塞相区别，一般是药物治疗和手术治疗。

急性泪囊炎

一种较常见的眼病。是泪囊及其周围组织的**急性化脓性炎症**。急性泪囊炎多由慢性泪囊炎引发，只有少数一开始就为急性炎症，急性泪囊炎局部皮肤**红肿、疼痛、压痛明显**。炎症可扩散到颊部、鼻梁和眼睑等处，早期可行局部热敷，全身和局部使用抗生素控制炎症。炎症期切忌泪道探通或泪道冲洗，以免导致感染扩散。如炎症未能控制，脓肿形成，则应切开排脓，放置橡皮引流条待伤口愈合，等炎症完全消退后按慢性泪囊炎处理。

新生儿泪囊炎

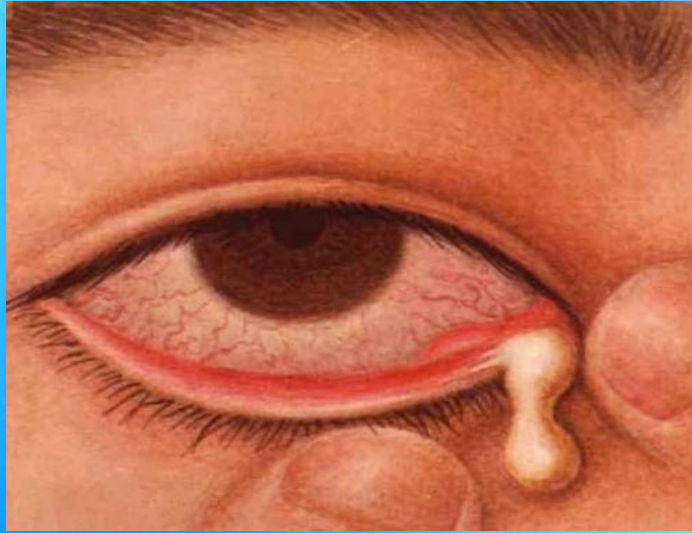
亦称先天性泪囊炎。是由先天性泪道发育障碍所造成的，常见者为鼻泪管的下端被先天性残膜所封闭，或管腔被上皮细胞残屑阻塞。极少数因鼻部畸形、鼻泪管骨性管腔狭窄所致。多在出生后数天内，少数在生后几个月发生泪溢。病情缓慢，症状较轻。一般治疗方法是按泪囊按摩、冲洗泪道以及探通法，如以上二法均无效，应考虑是否有鼻骨畸形，可持续滴用抗生素药液，待年龄稍长，根据情况选择合适的手术。

病因

由于鼻泪管阻塞或狭窄（常见于沙眼、泪道外伤、鼻炎、鼻中隔偏曲、鼻息肉、下鼻甲肥大等阻塞鼻泪道），导致泪液滞留于泪囊之内，细菌大量繁殖并刺激泪囊内壁粘膜，引起炎症，大多为肺炎球菌、链球菌和葡萄球菌等所致。



症状与体征



1. 溢泪，流脓。
2. 以手指挤压泪囊部或泪道冲洗，有大量粘液或脓性分泌物自泪点返流到结膜囊内，是诊断慢性泪囊炎的主要体征，分泌物培养可查到化脓性细菌。
3. 由于分泌物大量贮留，泪囊逐渐扩张，可形成泪囊粘液囊肿。



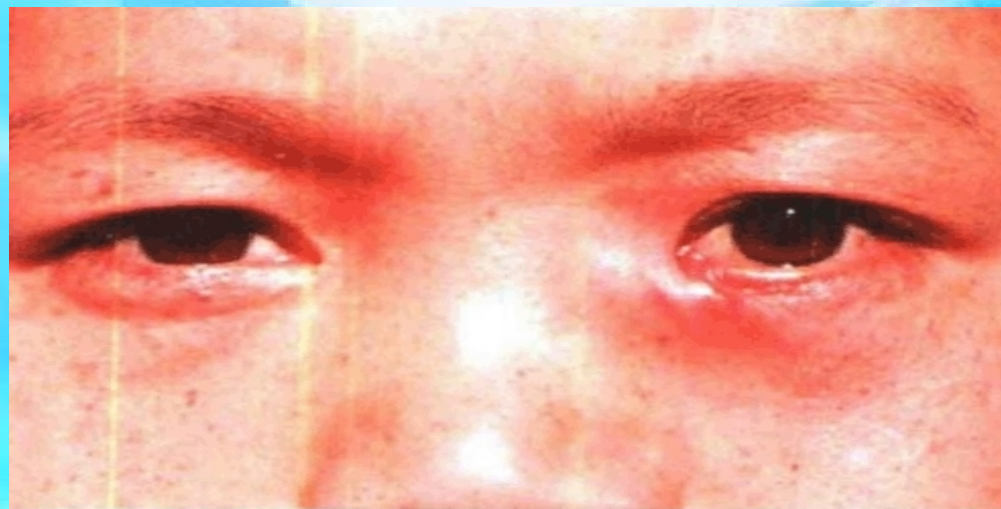
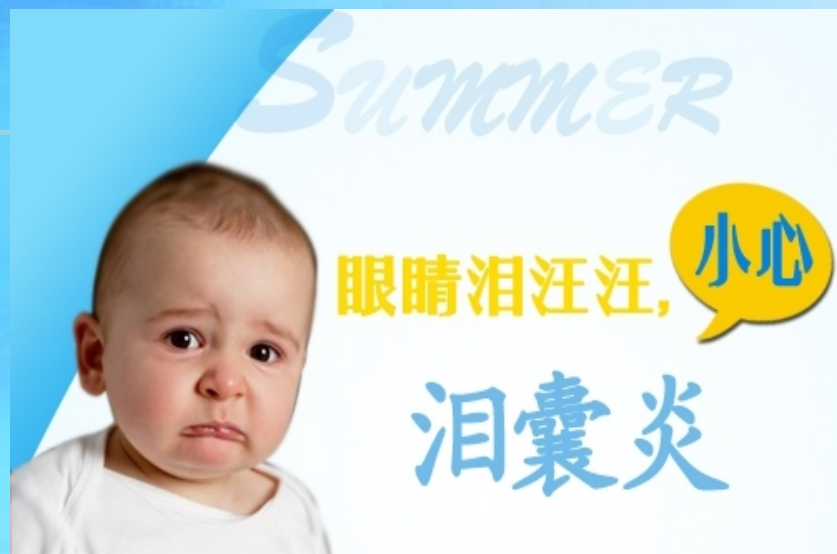
图 3-2-13 急性泪囊炎

慢性泪囊炎并发症

慢性泪囊炎，是眼部的感染病灶，由于常有粘液或脓液反流入结膜囊，使结膜囊处于病理状态，如果发生眼外伤或施行内眼手术，则极易引起化脓性感染，导致细菌性角膜溃疡或化脓性眼内炎。所以慢性泪囊炎对眼球构成潜在威胁，尤其在内眼手术前必须首先治疗泪囊感染。



以上内容仅为本文档的试下载部分，为可阅读页数的一半内容。如要下载或阅读全文，请访问：<https://d.book118.com/656015050130010140>