

# 单纯性嗜酸性粒细胞浸润症的临床特征

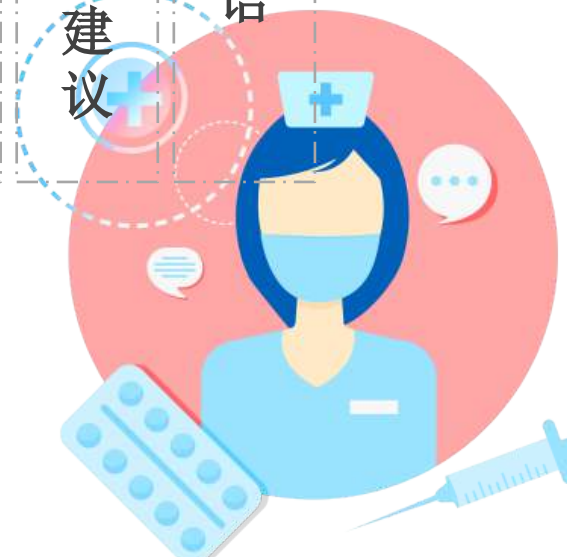
汇报人：

时间：





第一章	第二章	第三章	第四章	第五章	第六章	第七章	第八章	第九章	第十章	第十一章	第十二章	第十三章
引言	疾病概述	临床表现	病例分析	预防与康复	结束语	附录	致谢	总结	互动环节	未来展望	总结与建议	结语





# 引言

---



# 引言

1

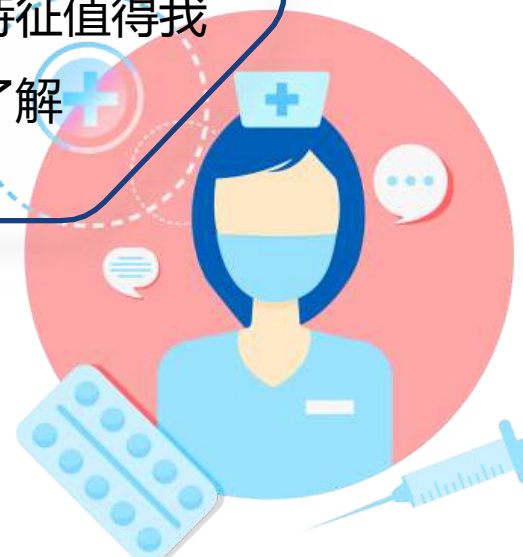大家好，今天我将就“单纯性嗜酸性粒细胞浸润症的临床特征”这一主题展开分享

2

肺部的健康关系到每个人的生命安全，而肺部的各种病症也是临床中需要密切关注的重点

3

单纯性嗜酸性粒细胞浸润症作为一种特殊的肺部疾病，其临床特征值得我们深入了解





# 疾病概述

---



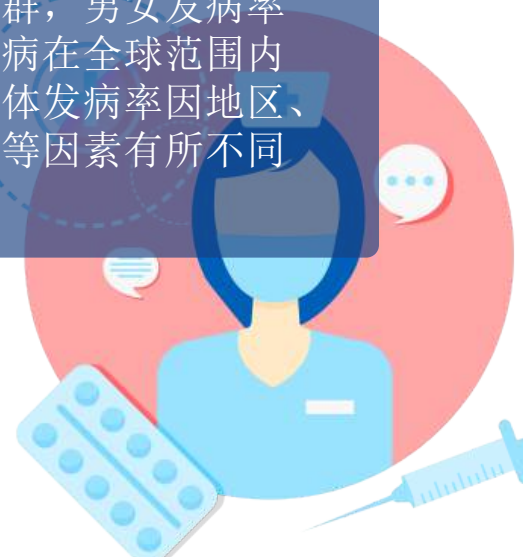# 疾病概述

## 1.1 定义与分类

单纯性肺嗜酸性粒细胞浸润症，简称PEI，是一种以肺部嗜酸性粒细胞异常浸润为特征性疾病。该病可由多种原因引起，包括过敏、寄生虫感染等

## 1.2 流行病学特点

PEI的发病率在近年来有所上升，多见于中青年人群，男女发病率无明显差异。该病在全球范围内均有报道，但具体发病率因地区、环境及生活习惯等因素有所不同





# 临床表现

---



# 临床表现

## 01

2.1 症状表现：PEI的临床  
表现主要为咳嗽、咳痰、气  
喘、胸闷等呼吸道症状。部  
分患者可伴有发热、乏力等  
全身症状

## 02

2.2 体征特点：体格检查时，  
患者常表现为呼吸音粗糙，可  
闻及肺部湿啰音。严重者可能  
出现肺实变体征，如叩诊浊音、  
语颤增强等







# 实验室检查与影像学特征






# 实验室检查与影像学特征

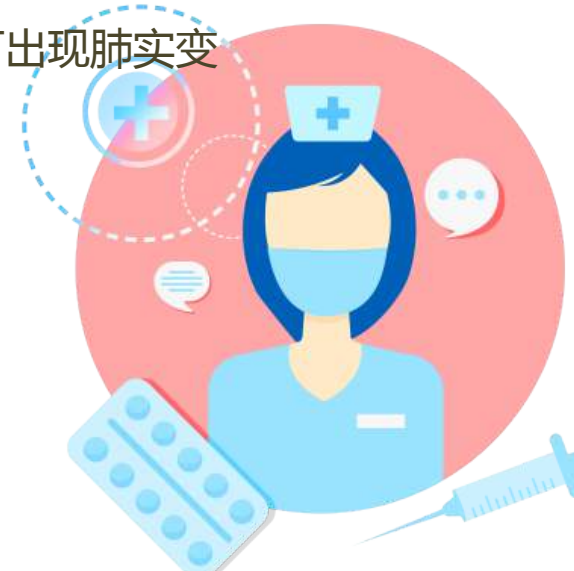## 3.1 实验室检查

实验室检查中，患者血常规可见嗜酸性粒细胞增高。血清IgE水平也可能升高，提示过敏反应或寄生虫感染的可能



## 3.2 影像学特征

线胸片及CT检查是诊断PEI的重要手段。影像学表现多为双侧或单侧的肺部斑片状浸润影，边界不清，严重者可出现肺实变





# 临床诊断与鉴别诊断

---



# 临床诊断与鉴别诊断



## 4.1 临床诊断

PEI的诊断需结合患者临床表现、实验室检查及影像学特征综合判断。同时，需排除其他可能导致肺部嗜酸性粒细胞浸润的疾病，如哮喘、过敏性肺炎等



## 4.2 鉴别诊断

在诊断过程中，需与肺炎、肺结核、肺癌等其他肺部疾病进行鉴别。通过分析患者病史、症状、体征及实验室检查结果，综合判断病因





# 治疗与预后

---

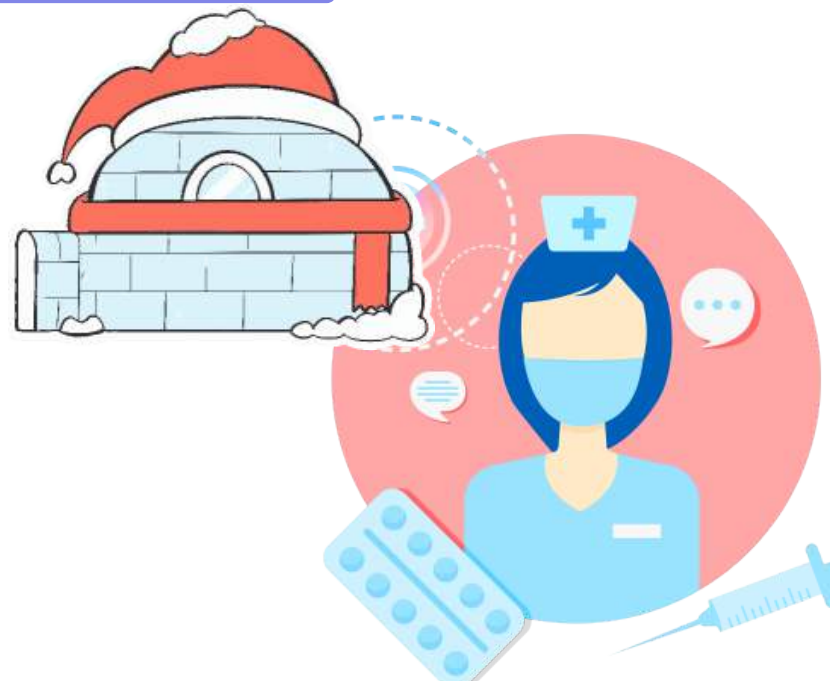

## 治疗与预后



5.1 治疗原则：PEI的治疗原则为去除病因、控制症状、预防并发症。根据患者具体情况，采取药物治疗、氧疗、呼吸支持等综合治疗措施

5.2 预后评估：PEI的预后与病情严重程度、治疗及时性及患者自身免疫状况等因素有关。早期诊断、及时治疗的患者预后较好，部分患者可完全康复





# 病例分析

---



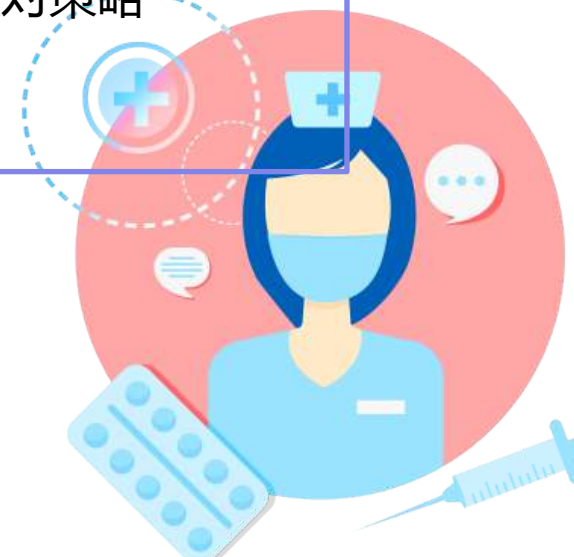
# 病例分析

## 6.1 病例一：典型病例

分享一例典型单纯性肺嗜酸性粒细胞浸润症患者的病例资料，包括患者病史、临床表现、实验室检查、影像学特征及治疗经过等，分析其诊断与治疗过程中的关键点

## 6.2 病例二：非典型病例

再分享一例非典型病例，此病例在临床表现、实验室检查及影像学特征等方面具有特殊性，分析其诊断的难点及应对策略







# 预防与康复

---



# 预防与康复

## 7.1 预防措施

对于已确诊的患者，康复指导包括药物治疗、呼吸功能锻炼、心理调适等方面的指导，帮助患者尽快恢复健康

## 7.2 康复指导

对于已确诊的患者，康复指导包括药物治疗、呼吸功能锻炼、心理调适等方面的指导，帮助患者尽快恢复健康





# 研究进展与展望

---

以上内容仅为本文档的试下载部分，为可阅读页数的一半内容。如要下载或阅读全文，请访问：  
<https://d.book118.com/657013150002010011>