

后天性食管蹼个案 护理

汇报人：刀客特万

目录

- 01 后天性食管蹼的概述
- 02 个案基本情况
- 03 护理措施
- 04 护理效果评价



01

后天性食管蹼的概述

定义和成因

定义：后天性食管蹼是一种罕见的先天性畸形，表现为食管壁的正常突起

成因：可能与遗传、环境因素、药物影响等有关

症状：吞咽困难、呼吸困难、呕吐等

治疗：手术切除是主要的治疗方法

症状和表现

反流：胃内容物反流入食管，引起不适

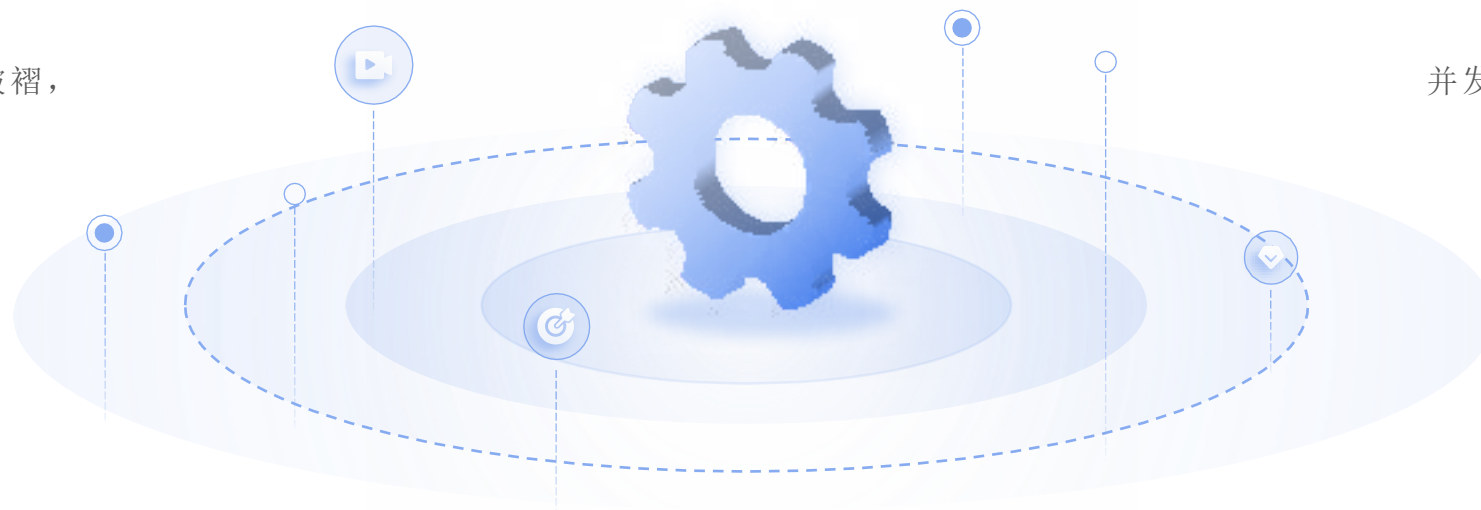呼吸困难：食管蹼压迫气管，导致呼吸困难

吞咽困难：食物通过食管时感到困难

营养不良：吞咽困难导致食物摄入不足，引起营养不良

食管蹼：食管内出现皱褶，影响食物通过

并发症：可能引发肺炎、食管炎等并发症



诊断和鉴别

症状：吞咽困难、呼吸困难、体重下降等

检查：食管镜检查、食管钡餐检查、食管CT检查等

诊断：根据症状、检查结果和病理检查结果进行诊断

鉴别：与食管癌、食管炎、食管狭窄等疾病进行鉴别

疾病发展和预后




疾病发展：后天性食管蹼是一种罕见的先天性畸形，通常在出生后不久被发现。



预后：后天性食管蹼的治疗通常需要手术矫正，预后良好。



治疗方法：手术治疗是主要的治疗方法，包括食管扩张术、食管切除术等。



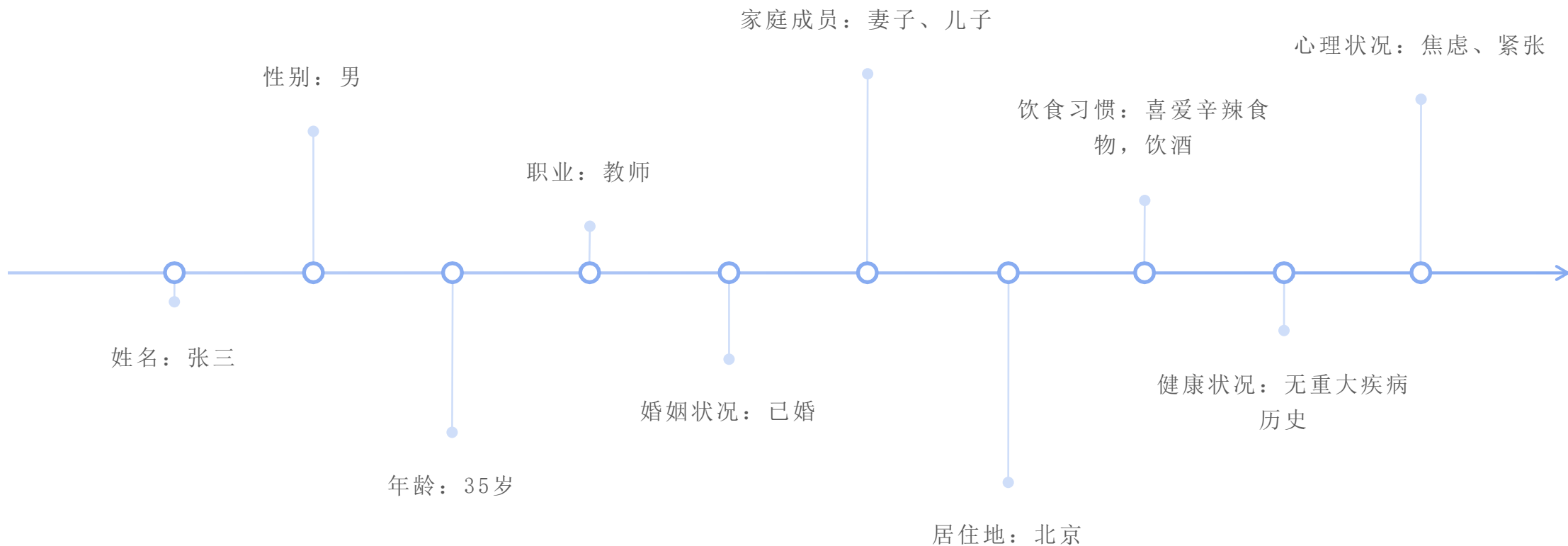
预后影响因素：预后的影响因素包括患者的年龄、病情的严重程度、手术的效果等。



02

个案基本情况

患者基本信息



病史和家族史

- 患者年龄：25岁
- 性别：男
- 职业：学生
- 病史：2年前开始出现吞咽困难，逐渐加重，近半年来出现体重下降和呼吸困难
- 家族史：无特殊疾病史，但有家族成员曾患食管疾病
- 既往病史：无特殊疾病史，但有过轻微呼吸道感染

诊断和治疗过程

诊断：通过X光、CT等影像学检查，结合临床症状和体征，确诊为后天性食管蹼

治疗方案：根据患者的具体情况，制定个性化的治疗方案，包括药物治疗、手术治疗等

手术治疗：采用微创手术，切除食管蹼，修复食管壁，恢复食管正常功能

术后护理：密切观察患者的生命体征，及时处理并发症，促进患者康复

以上内容仅为本文档的试下载部分，为可阅读页数的一半内容。如要下载或阅读全文，请访问：
<https://d.book118.com/698015070016006053>