

- 一，退行性骨关节病
- 二，椎间盘变性、膨出

# 一，退行性骨关节炎

- 也称骨性关节炎
- 以关节软骨退变、关节面和其边缘形成新骨为特征的一组非炎症性病变。

## 病 因

- 病因不明：**新陈代谢、外伤等**

- 分型。

**原发性：**最多见，关节软骨**自然退行性变**  
髌、膝关节，腰椎、下胸椎多见。  
**主要症状**关节**活动不灵、疼痛。**

**继发性：**外伤、炎症等各种引起**关节软骨变性或破坏。**

# 临床与病理

关节软骨细胞的变性、坏死。

急性：疼痛剧烈

①反应性增生：软骨细胞的增生、骨化、硬化；  
骨性边缘骨质增生、骨赘形成

承重时可有变形，凹陷，裂缝

关节液充填

④软骨/骨赘脱落，形成游离体

②关节间隙变窄

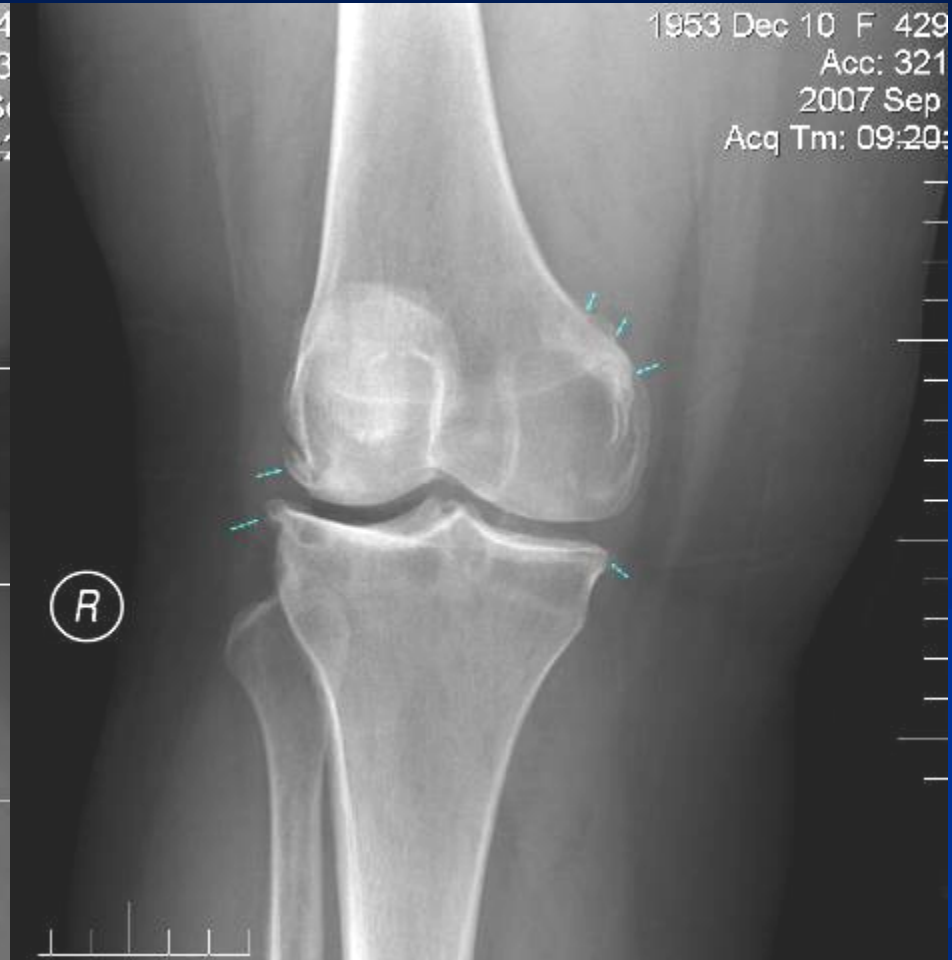
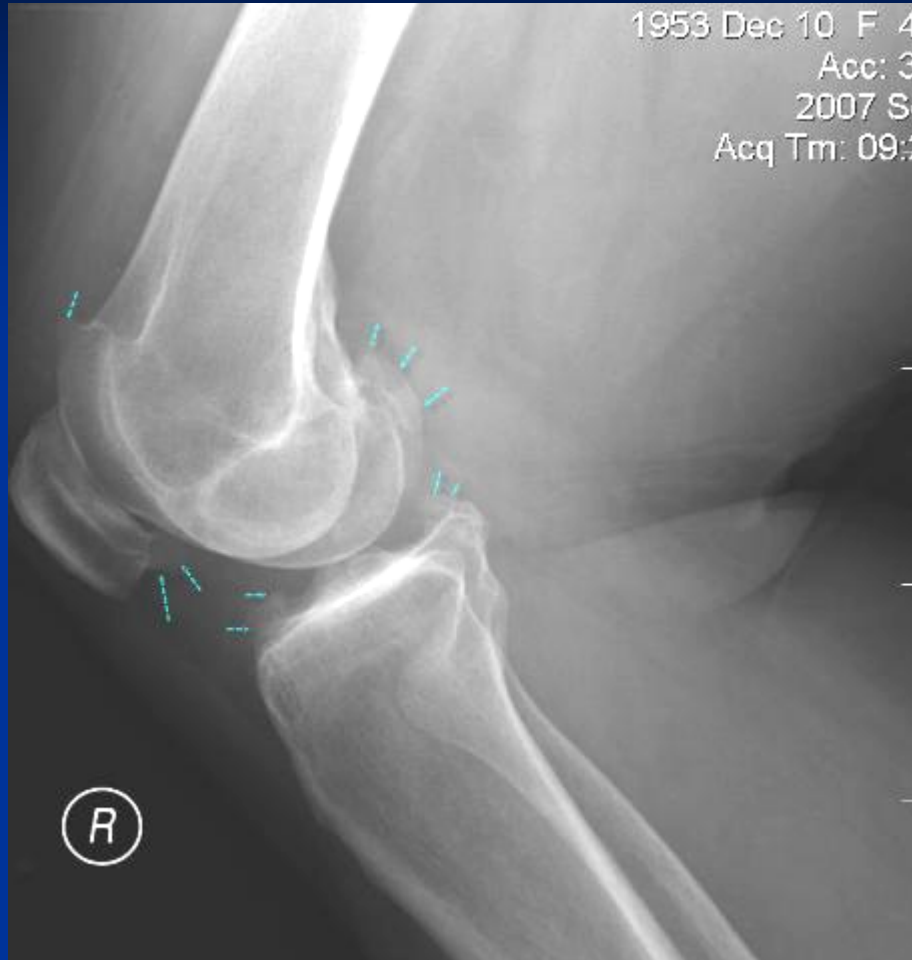③假囊肿形成，  
边缘可有硬化

⑤关节疼痛；  
刺激关节囊：  
纤维化骨化

■X线： 本病可侵犯全身关节，以**承重大关节**为著

- ① 关节间隙**不均称性狭窄**
- ② 关节面**变形**，骨赘、骨桥
- ③ 关节面下**假囊肿**，边缘可硬化
- ④ 关节囊内可有**游离体**
- ⑤ 关节**骨质稀疏**，周围钙化

# 退行性骨关节病



# 髌关节

■ 多为原发（40岁以上），继发可有外伤史

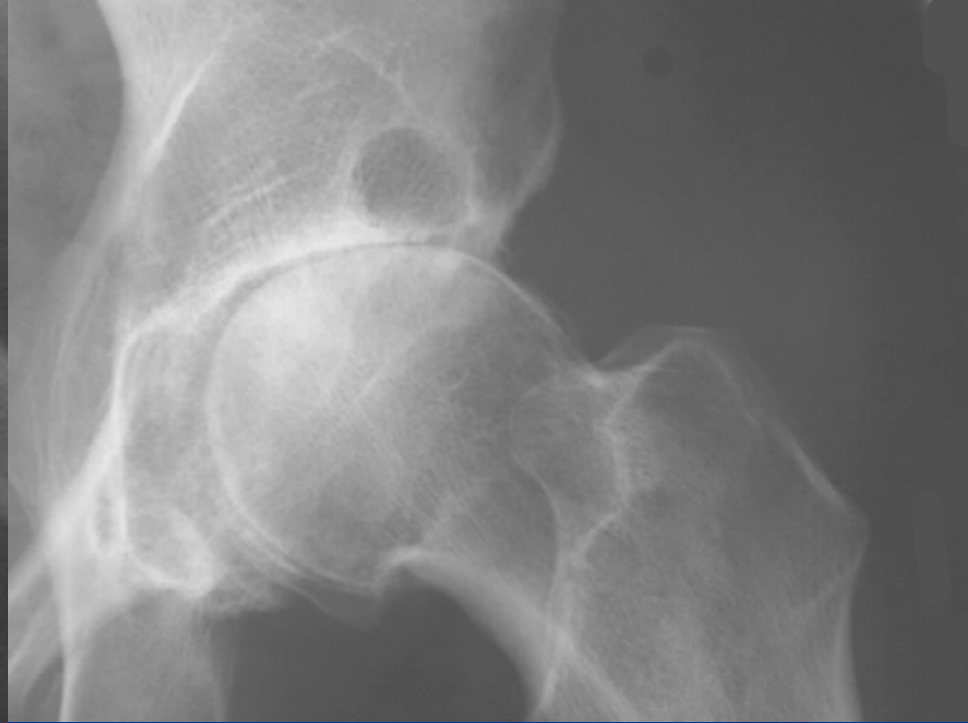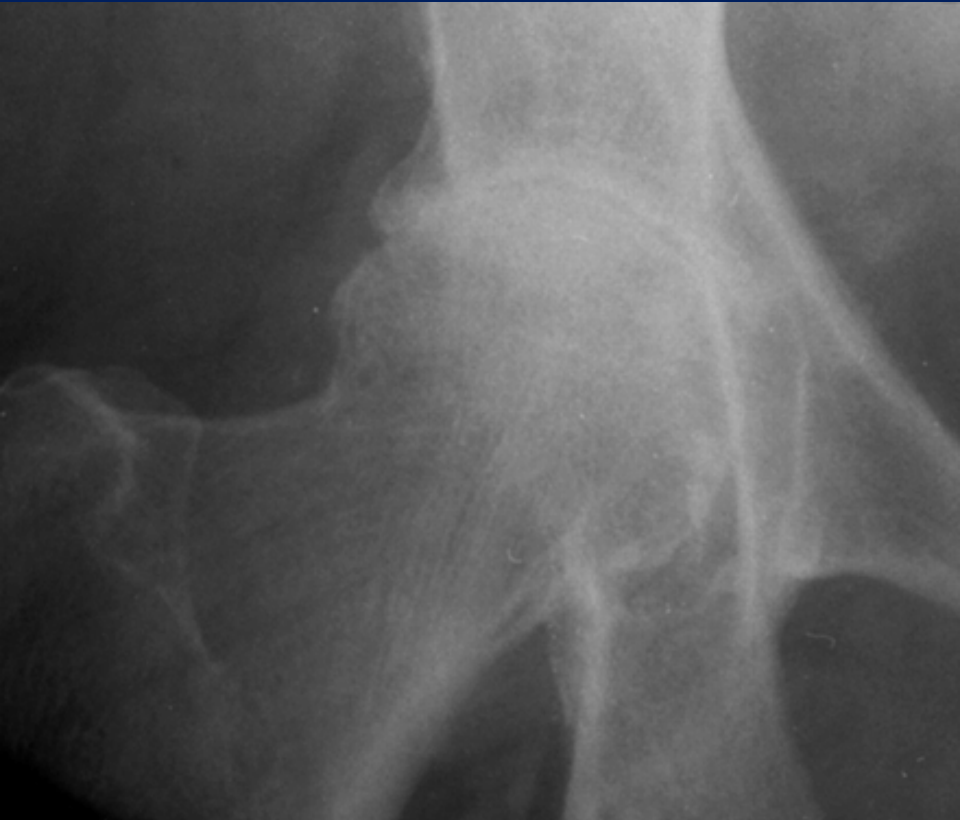①受压区变扁、平 → 关节变形

②非受压区可形成骨赘

③股骨颈变短

④骨性关节面下假囊肿形成

# 退行性骨关节病

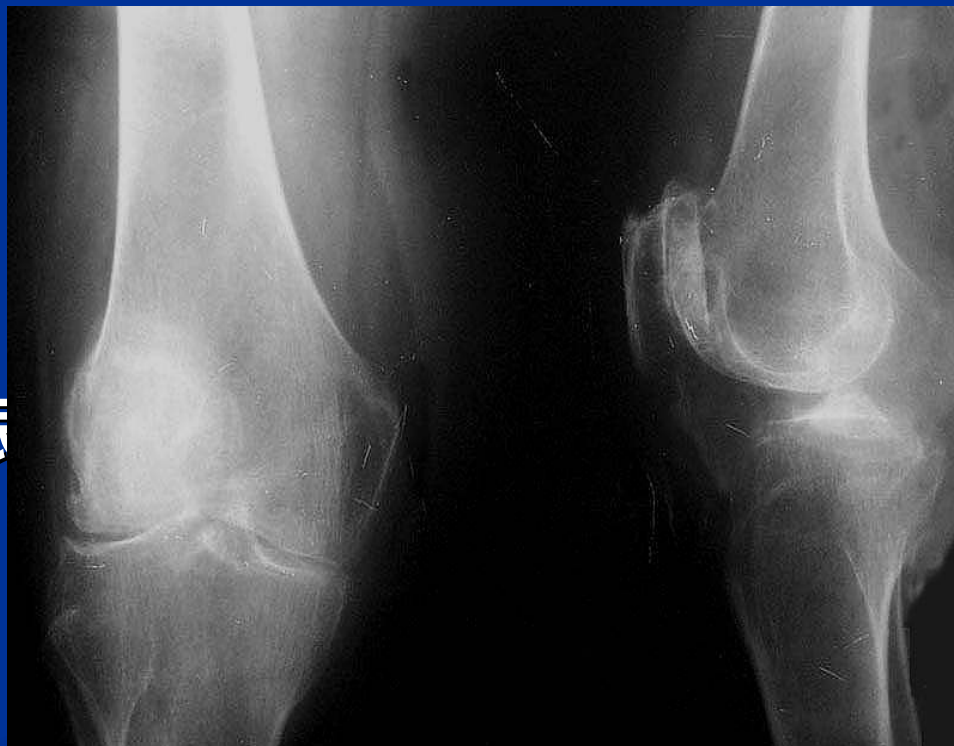



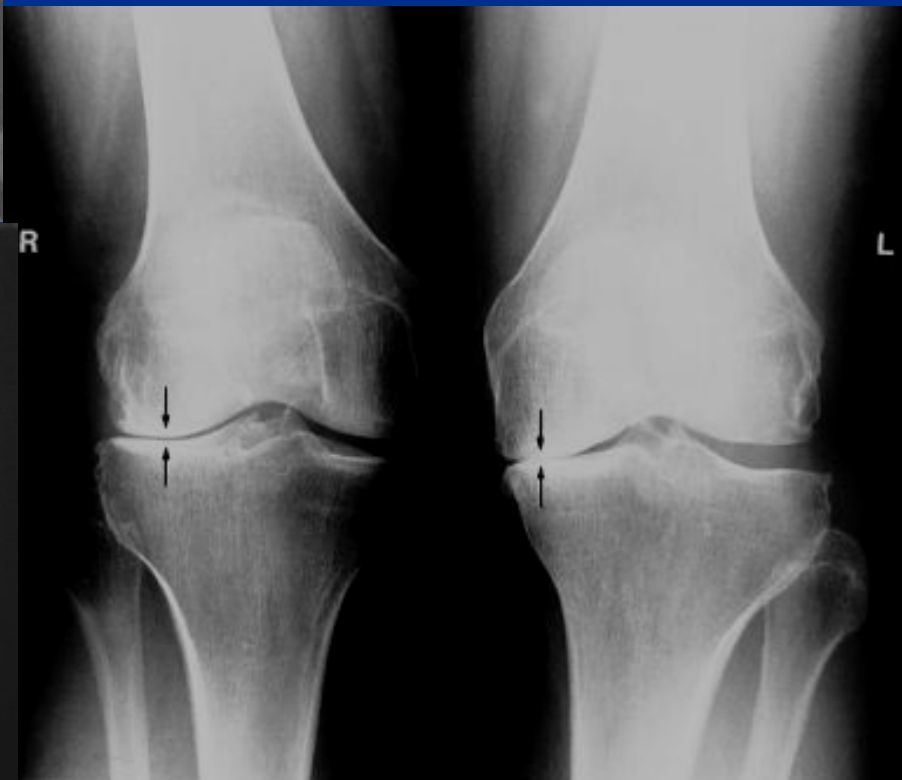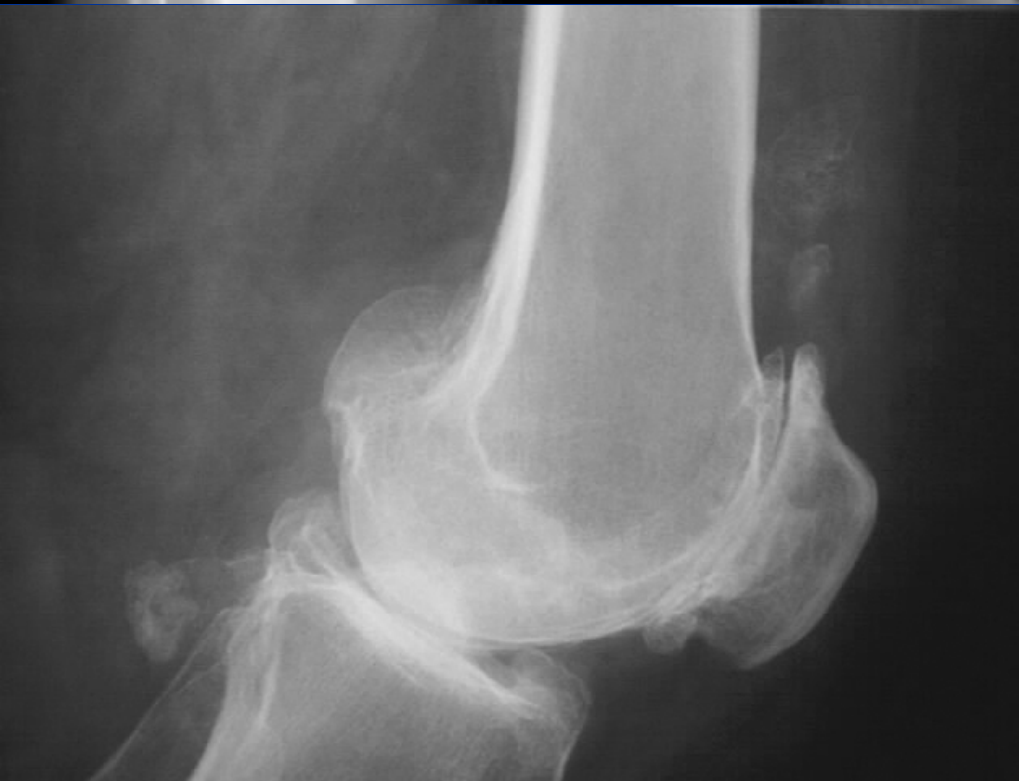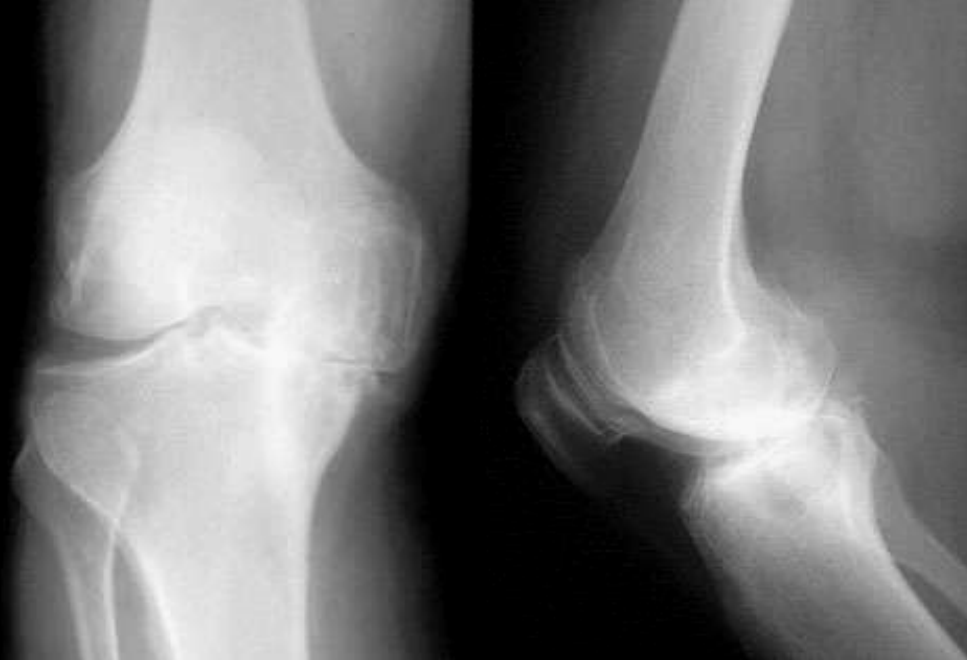# 膝关节

□ 伸屈功能障碍，局部症状，绞锁

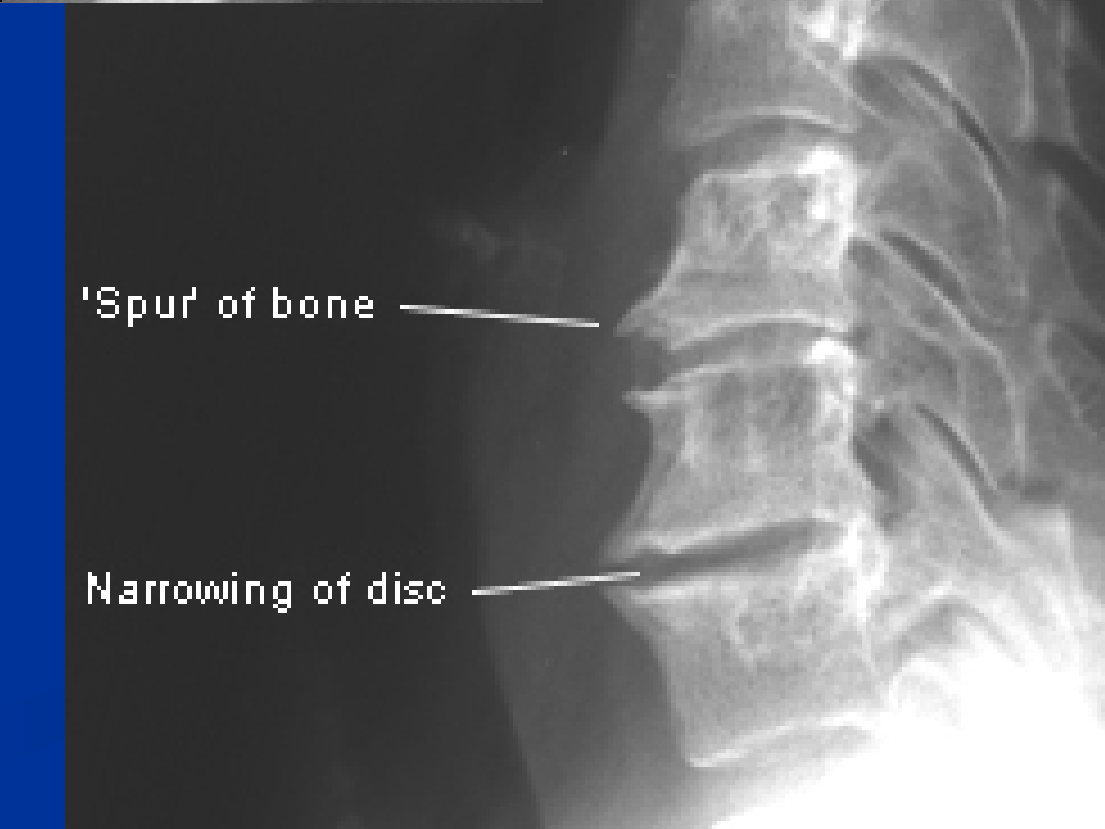
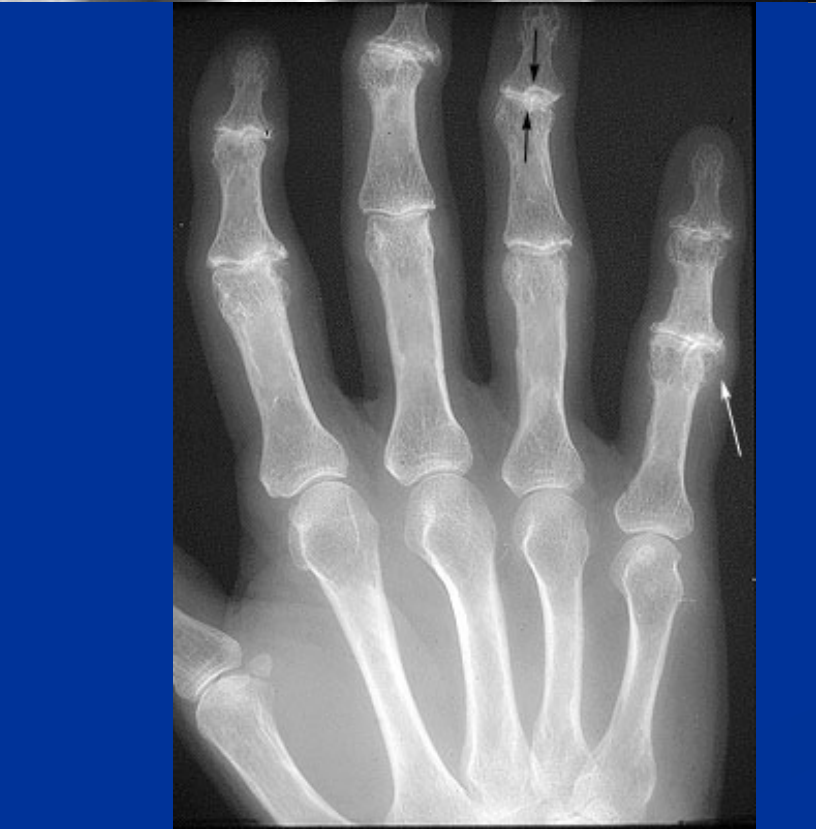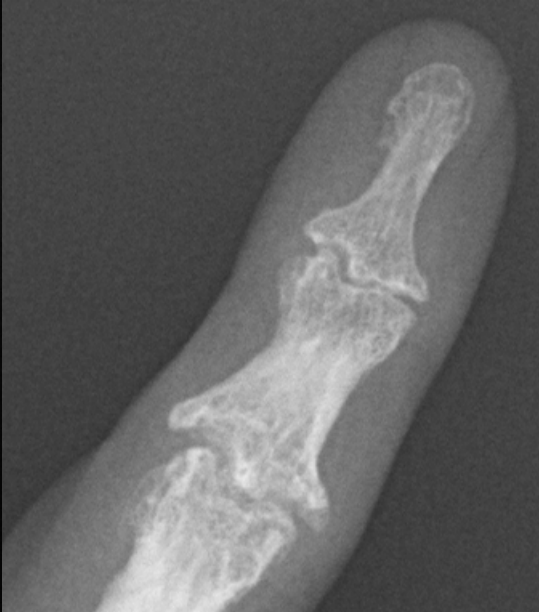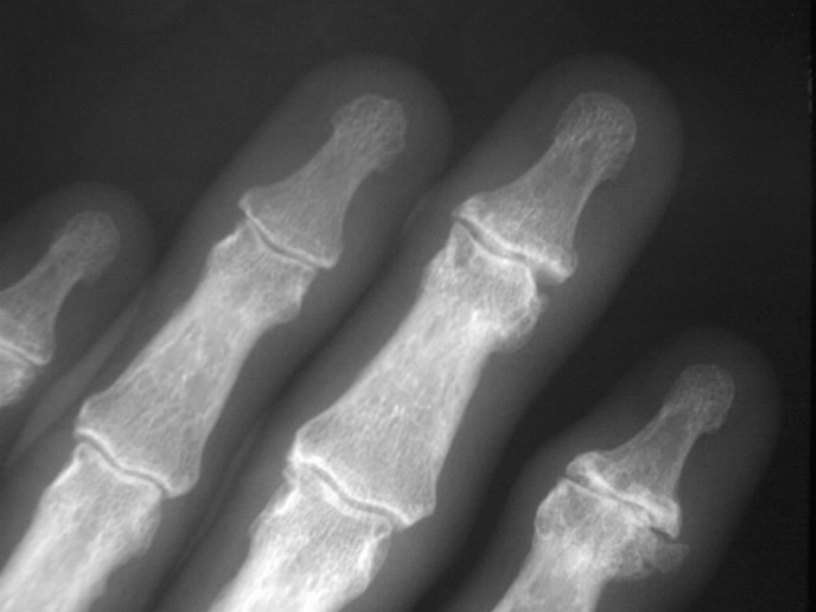
- 关节面模糊，骨刺形成；
- 髌骨上下缘变尖
- 关节间隙不对称狭窄
- 关节面下囊状透光区
- 骨刺断裂形成游离体
- 关节囊肥厚，但很



# 退行性骨关节病



# 退行性骨关节病



'Spur' of bone

Narrowing of disc

# 二，椎间盘变性、膨出

📊平片表现

📊CT表现

📊MRI表现



# 检查方法

- 脊柱平片
- CT
- MRI

# 椎间盘病变

退行性变、损伤等因素有关，  
以腰椎最为多见。

- 变性
- 膨出
- 突出和脱出（髓核游离）

以上内容仅为本文档的试下载部分，为可阅读页数的一半内容。如要下载或阅读全文，请访问：<https://d.book118.com/778130101056006120>