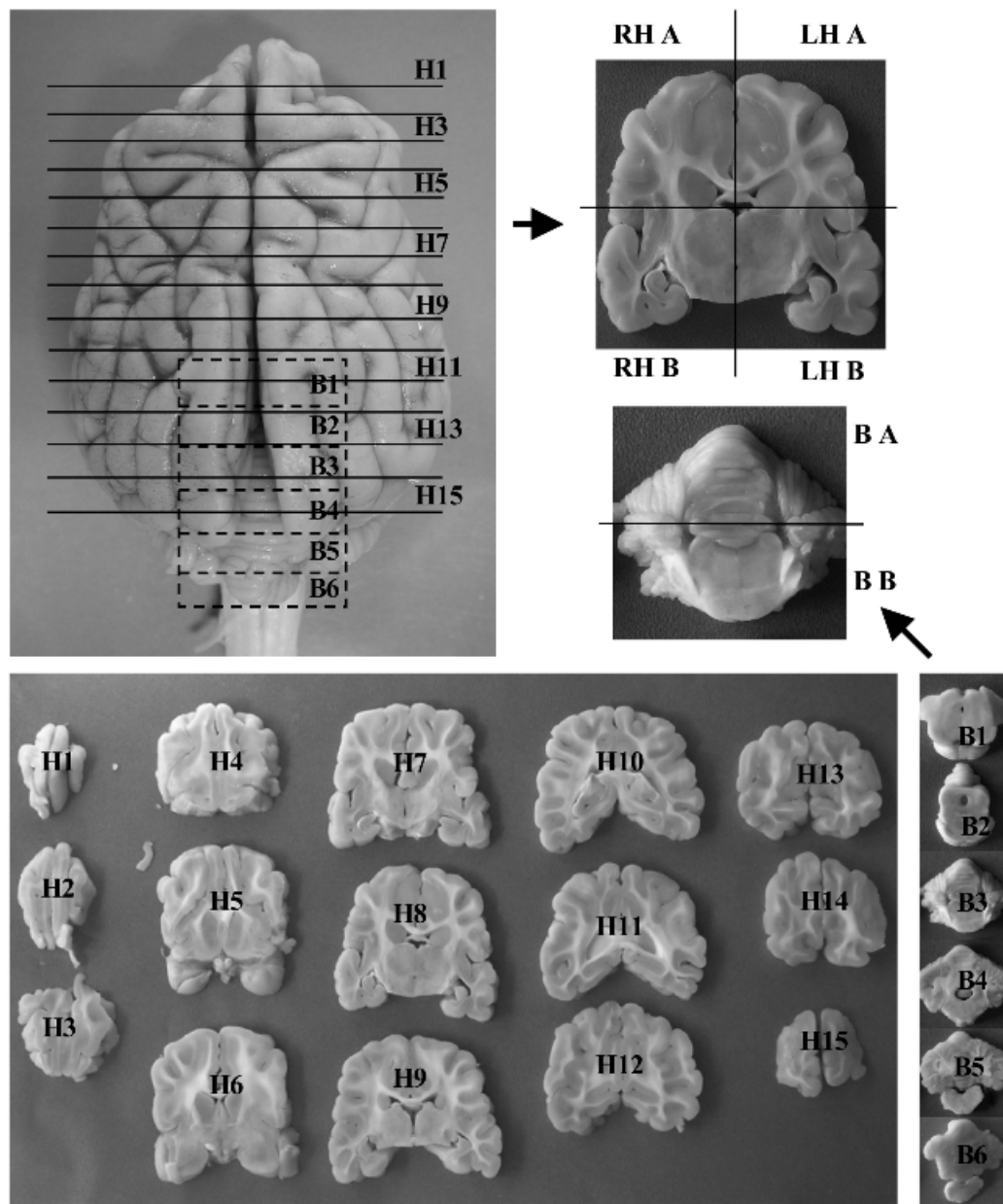


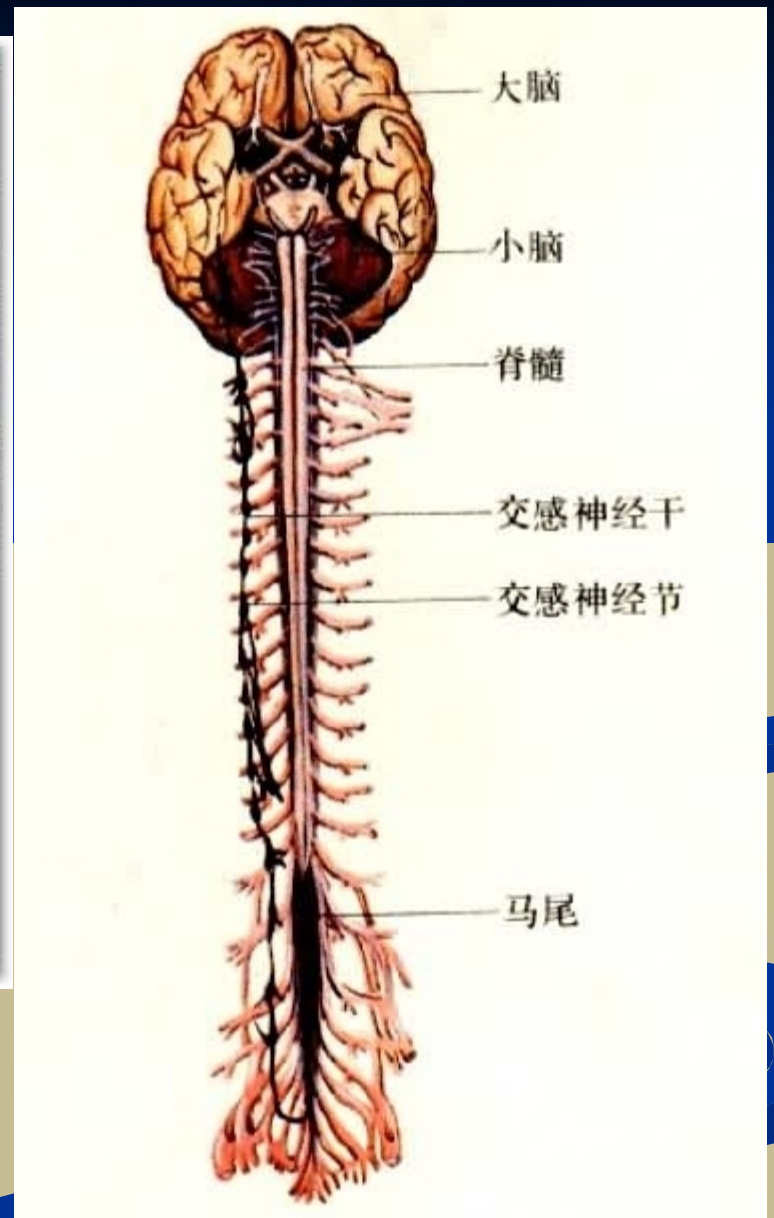
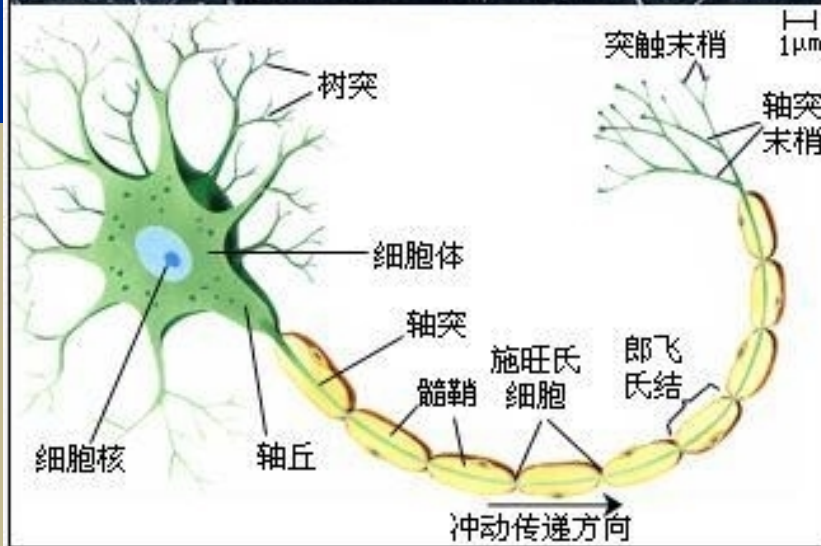
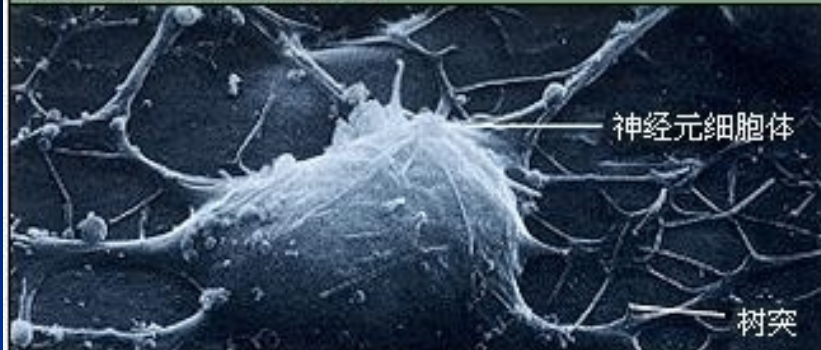
兽医内科学

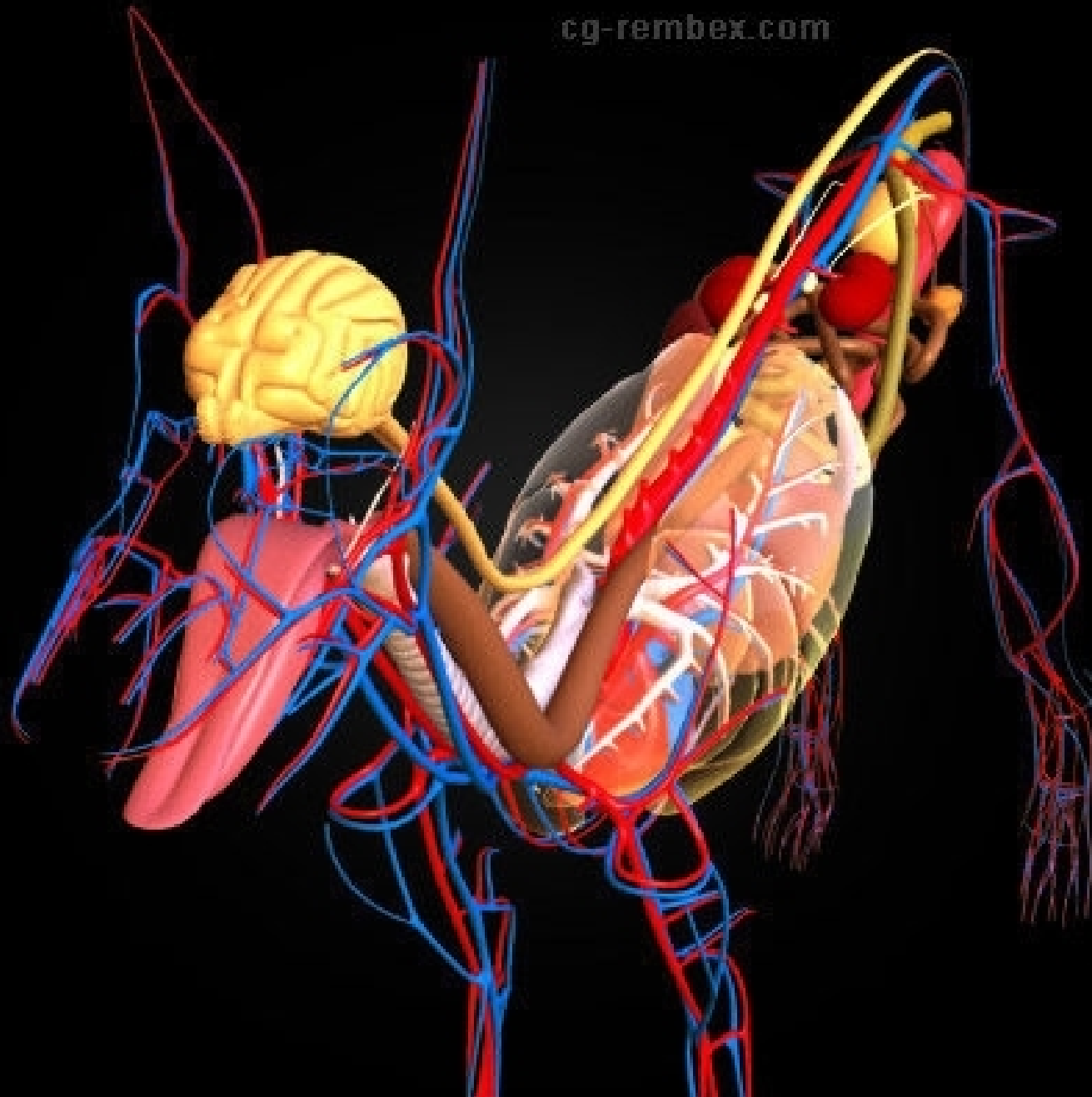
第六章 神经系统疾病

犬脑切面图



脊椎动物运动神经元模式图





第一节 脑病

- 先天性脑病：无脑回、脑积水
- 传染病：犬瘟、猫传染性腹膜炎、弓形体、新孢子虫、细菌性脑炎、马传贫、疯牛病
- 寄生虫：囊尾蚴、脑孢子虫、脑肺线虫、脑血吸虫
- 中风
- 中暑
- 肿瘤
- 创伤
- 小脑发育不良

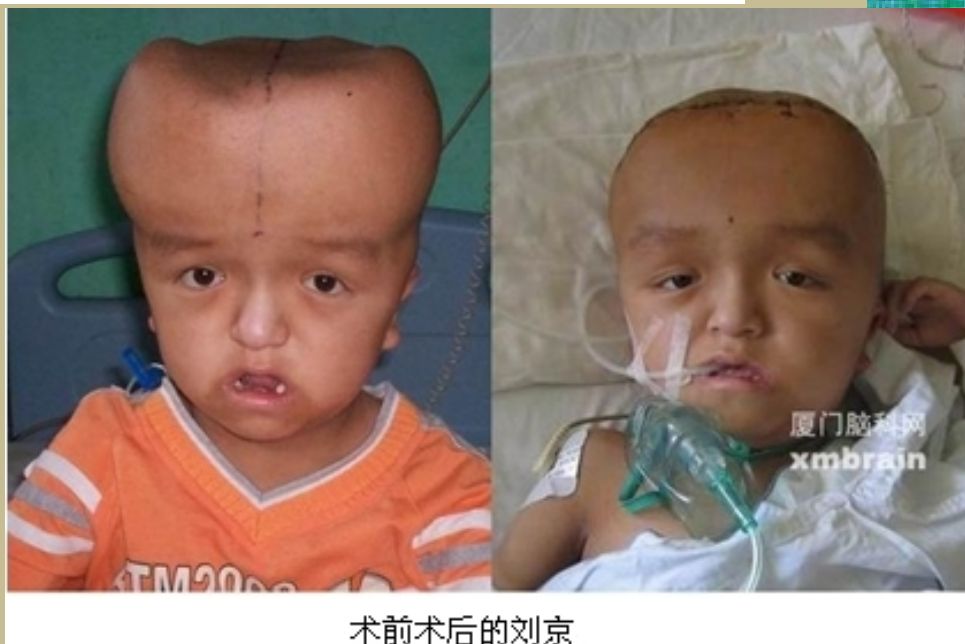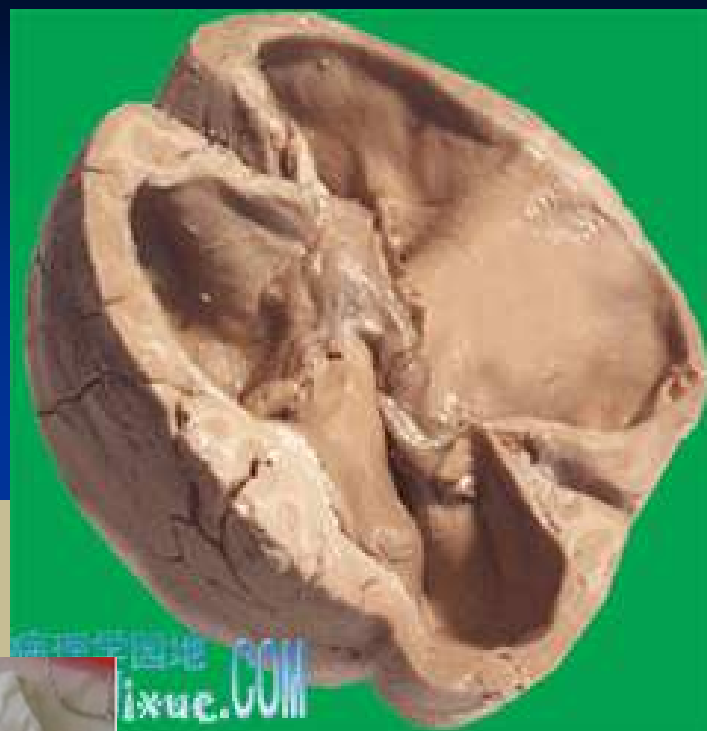
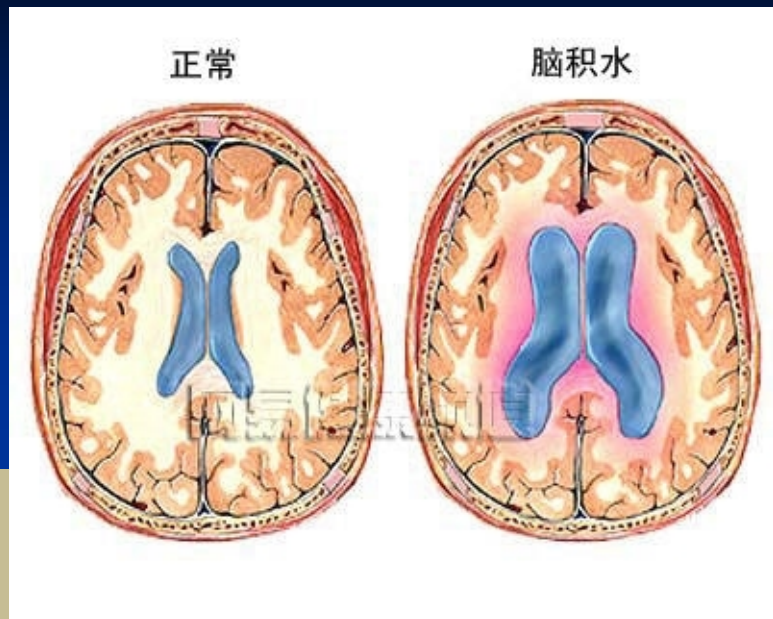
一、脑积水

- 概述：指液体蓄积于脑室系统，导致脑室扩张，颅内压高，脑循环和脑代谢障碍的疾病。引起明显的意识、知觉、运动机能障碍。
- 发病特点：犬有品质特异性，一般短头品质多发。其他动物偶发。
- 病因：
 - 先天或获得性疾病
 - CSF吸收能力降低导致CSF增多
 - CSF分泌增加
 - 肿瘤或炎症阻塞CSF出路

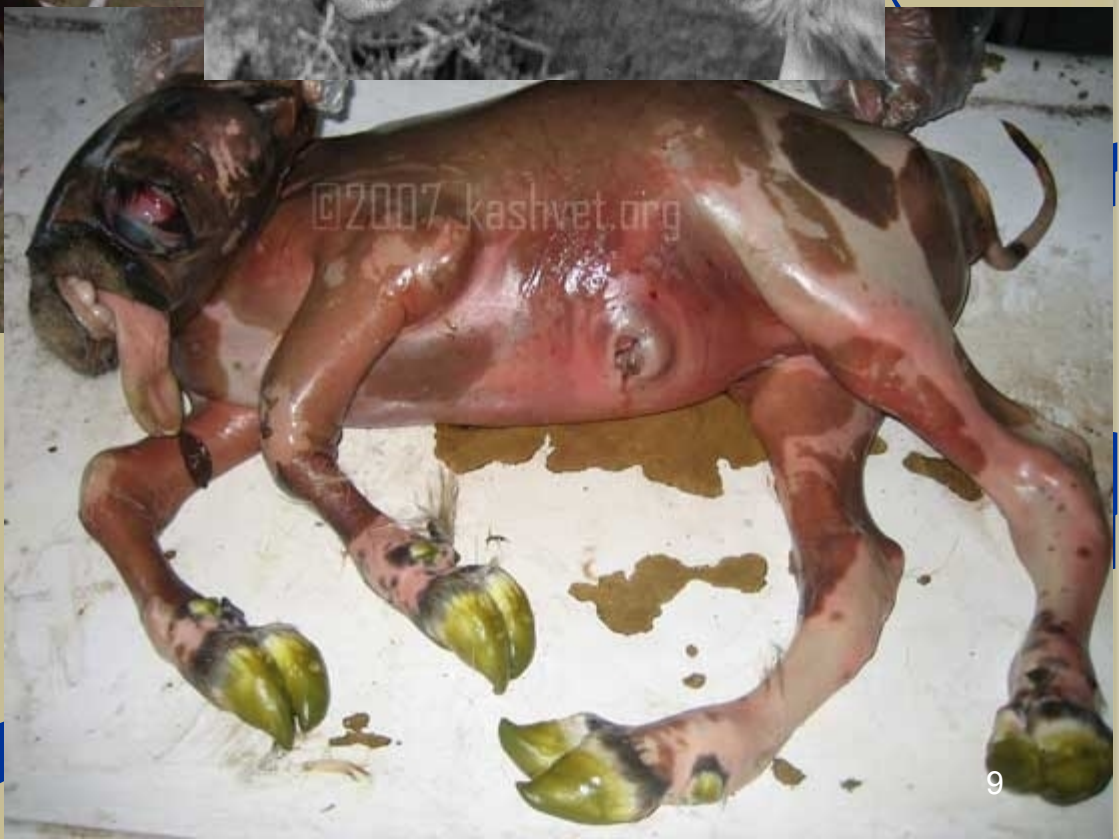■ 病理：

- 先天性：大脑皮质薄、大量脑脊液，颅内压不高
- 后天获得性：颅内压高、脑室扩大、皮质萎缩水肿，也可出现皮质变薄病变
- 有脑炎病例：脑脊液浑浊，含有纤维蛋白絮状物
- 原发性：脑脊液透明
- 个别病例单侧脑室扩张

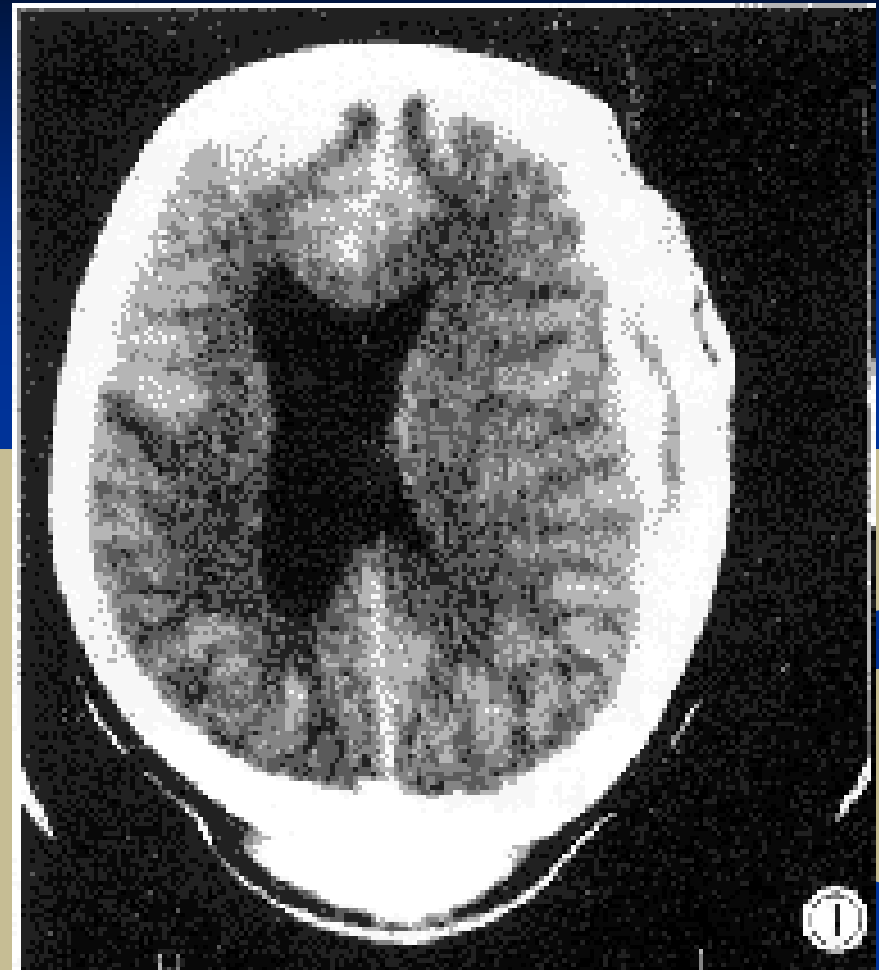
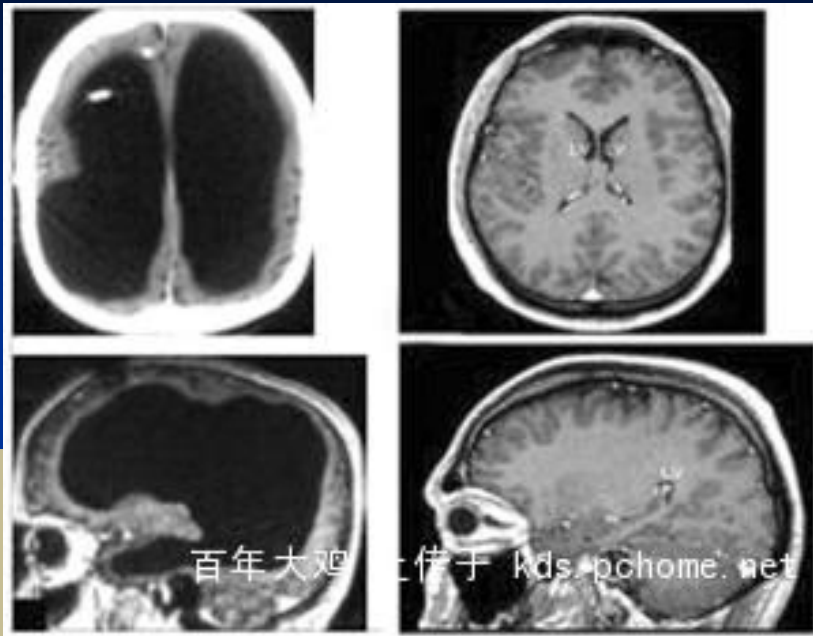
一、脑积水



一、脑积水



一、脑积水

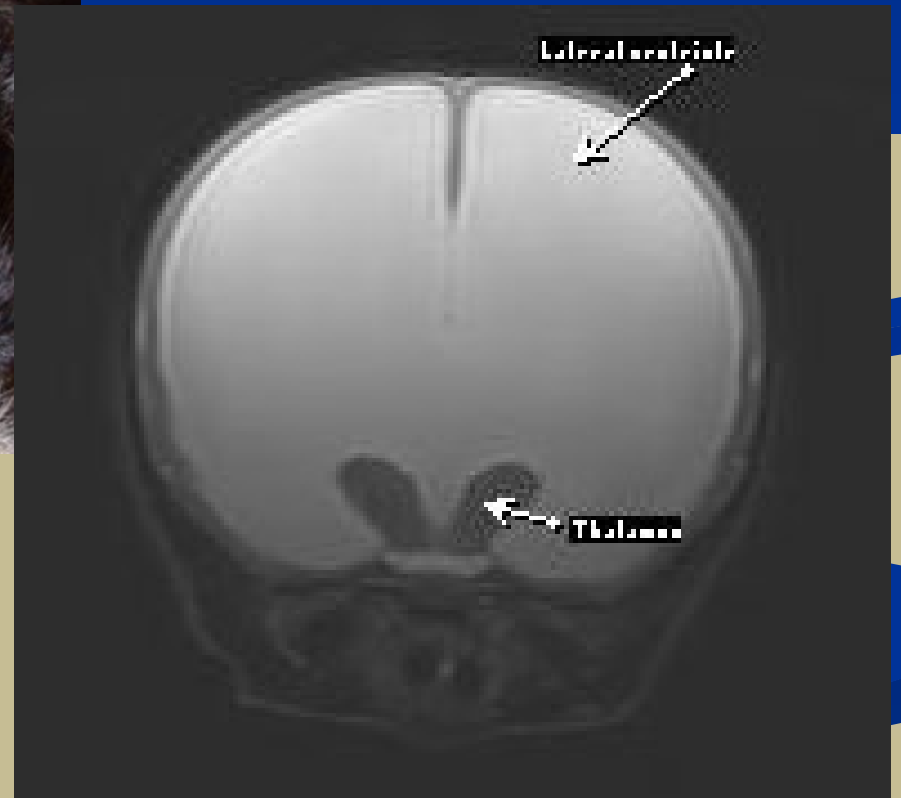
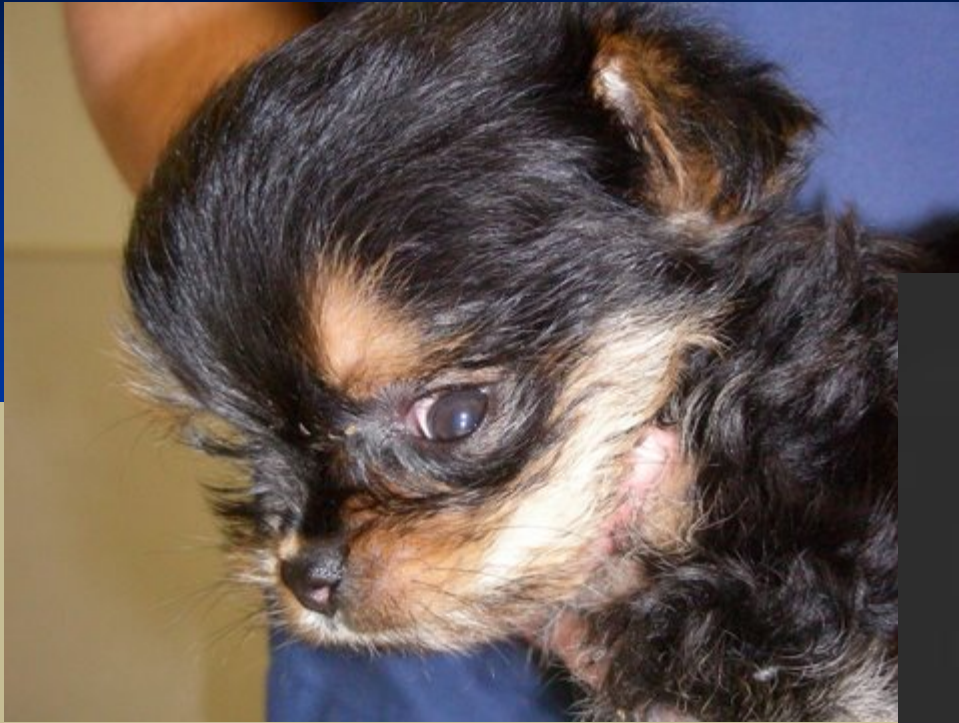

- 上图：重度脑积水（右侧图为正常人对照）
- 右图：颅骨外伤骨折并发脑积水

■ 症状：

- 过度兴奋-极度沉郁
- 生长缓慢
- 智力低下
- 听力障碍
- 意识障碍
- 感觉迟钝
- 运动机能障碍：共济失调、轻度瘫痪
- 先天病例颅骨突起，斜视
- 视力受损

一、脑积水



右图：核磁共振上图小犬脑

一、脑积水

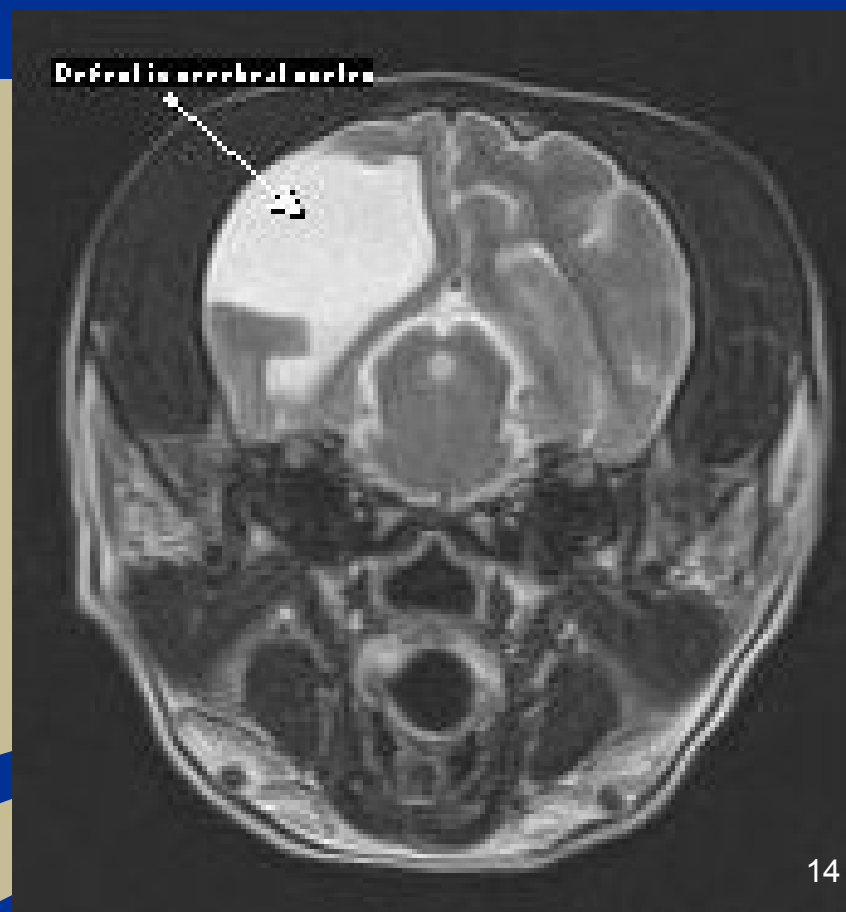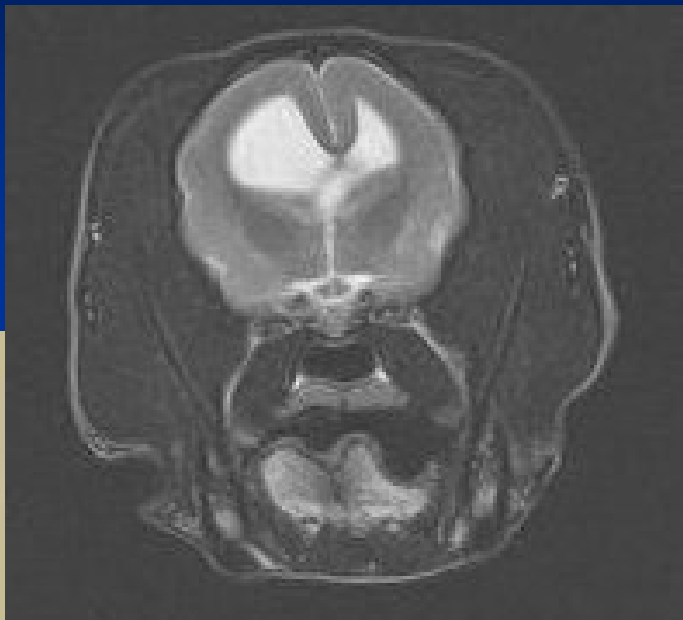■ 诊断：

- 临床症状
- CT
- MRI
- 囟门未闭的可用B超
- 脑脊液检查确诊是否有炎症相关
- 要与无脑回、肝性脑病、先天性甲状腺功能低下等鉴别诊断

■ 治疗

- 手术
- 皮质类固醇
- 不治疗

无脑回



右图：脑实质缺损

二、日射病及热射病

- 概述：日射病与热射病又称中暑或中热，阳光直射引起脑及脑膜充血和脑实质的急性病变，导致中枢机能严重障碍，呼吸系统机能紊乱。
- 病因：
 - 天气炎热，或潮湿闷热。
 - 动物头部受烈日照射
 - 散热障碍
 - 呼吸、循环系统功能低下

二、日射病及热射病



■ 发病机理

- 日射病主要日光直射，起脑及脑膜血管扩张，甚至颅内压升高，中枢神经系统调节功能障碍，进而呼吸浅表，心衰，意识障碍，甚至昏迷。
- 热射病主要环境湿热，体温升高，体内代谢旺盛，氧化不全的中间代谢产物蓄积引起酸中毒。加快呼吸及大出汗引起脱水，水盐代谢紊乱，最后循环衰竭。
- 热痉挛主要是大出汗致使钠盐、钙盐丢失过多，引起肌肉痉挛性收缩。这种情况体温不会很高，且神志清醒。

■ 症状

- 突然发病，精神极度沉郁
- 站立不稳，行走时躯体摇摆呈醉酒样，有时兴奋不安。
- 黏膜发绀，血液浓稠黑红色
- 心音亢进，后期脉细弱，
- 呼吸急促，听诊肺区常见湿性罗音。
- 体温升高，全身大汗
- 排尿减少或尿闭
- 最后倒地陷于昏迷，瞳孔散大，反射消失，如不及时抢救，往往迅速死亡。
- 猪往往呕吐
- 牛则出现瘤胃鼓气。

以上内容仅为本文档的试下载部分，为可阅读页数的一半内容。如要下载或阅读全文，请访问：<https://d.book118.com/788064060130007000>