



## 护理疑问病例讨论

中医科：卡力帕

# 目录

- 病史概述
- 辅助检查
- 相关知识
- 护理诊断
- 护理措施
- 康复指点
- 讨论

## 病史概述

- 患者库尔木汗·我加衣、女性、66岁，于12:45收住我科，入院后首测T:36.6°C P:80次/分 R:20次/分 BP:150/75mmHg.患者神志清,精神差，面色及口唇红润，全身皮肤黏膜完好无破损
- 既往史：患者于2021-10-15日16:40入院患者家属代述3年前因“急性脑梗死”于我院治疗，经过9天治疗好转后出院，此次为求康复锻炼来我院就诊，左侧肢体无力、活动妨碍，无头痛、头晕、无恶心、呕吐、无视物不清、无吞咽困难、饮食睡眠好。2021年10月18日头颅核磁结果显示;右侧放射冠区急性脑梗死，医嘱给予中药免煎剂口服，亲密察看患者病情变化。

中医科：卡力帕

- 生命体征： T:36.6°C P:80次/分 R:20次/分 BP:150/75mmHg.
- 
- 入院诊断： 1.脑堵塞后遗症
- 2.痹病



## 辅助检查

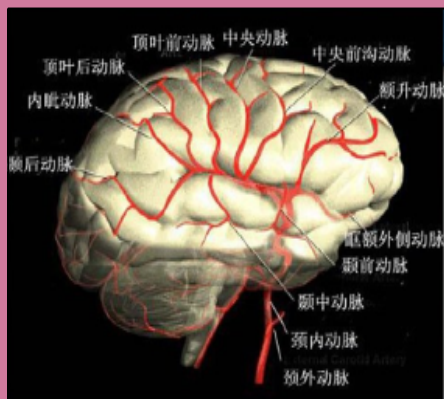实验室检查：血、尿、粪常规均正常。

专科检查：言语：自主言语，言语了解：正常；颅神经：眼睑：无下垂，眼球运动：正常，集合发射：正常；肌力：左前臂部肢体2级，余正常。

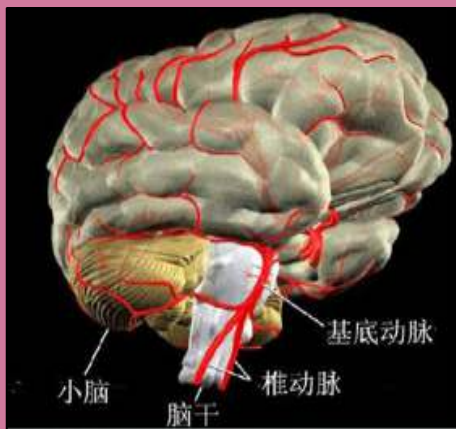
共济运动，指鼻实验〔一〕，快速轮替实验〔一〕。腹壁反射：正常；肱二头肌，双侧正常；肱三头肌，双侧正常；病理反射：Babinski征〔一〕Oppenheim征〔一〕脑膜刺激征：颈强直：无



# 相关知识



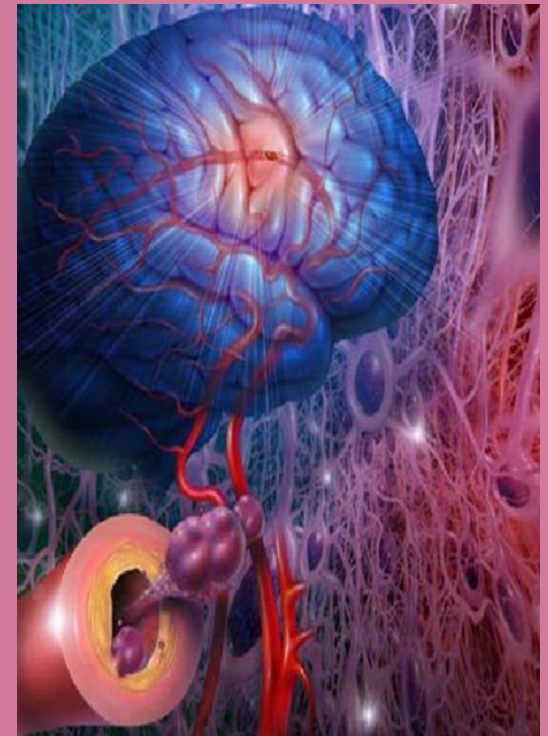
颈内动脉系统：供应眼部和大脑半球前3/5部分



椎-基底动脉系统：  
供应大脑半球后2/5〔枕叶及颞叶内侧〕丘脑、内囊  
后肢后1/3、全部脑干和小脑的血液



- 双侧大脑前动脉、颈内动脉、大脑后动脉、前交通动脉和后交通动脉组合。使两半球及两个供血动脉系统间的血供相互代偿。但脑深部穿动脉的吻合支较少，脑血流的调理和代偿作用较差。



# 定义

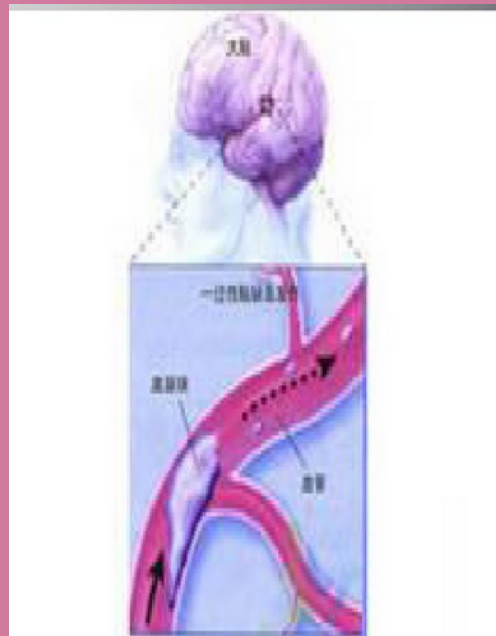

是指脑部血液循环妨碍，缺血、缺氧所致的部分性脑组织的缺血性坏死或者软化称为脑堵塞。包括脑血栓的构成、脑栓塞、腔隙性梗死。



# 病理改动

- 6H 内组织改动不明显，可逆。
- 12-24H后脑组织肿胀、变软、灰白质界限不清。
- 7-14天后脑组织软化、坏死并开场液。
- 3-4周后坏死组织被吞噬、清楚、机化修复。



# 脑堵塞的分类



## 脑堵塞的分类

### 脑血栓的构成

颅内外供应脑组织的动脉血管壁发生病理改动，血管腔变狭窄或在次根底上构成血栓

### 脑栓塞

各种血栓〔血流中异常的固体，液体，气体〕沿血液循环进入脑动脉

# 脑堵塞病因

- 脑堵塞主要有血栓构成及栓塞两类
- 〔一〕非栓塞性脑堵塞的病因有：
  - 1. 脑动脉粥样硬化〔最常见〕
  - 2. 脑动脉炎
  - 3. 高血压 可引起动脉壁的透明变性，动脉内膜破裂，使血小板易于附着和集聚而构成血栓。
  - 4. 血液病 红细胞增多症等易发生血栓
  - 5. 机械压迫 肿瘤
  - 6. 颈动脉粥样硬化



以上内容仅为本文档的试下载部分，为可阅读页数的一半内容。如要下载或阅读全文，请访问：<https://d.book118.com/795122343223011134>