

醫學高級職稱正高《眼科學》（題庫）考前點題卷一

[多選題]1. 眼內激光顯微鏡系統可用于下列哪些疾病（江南博哥）的檢查（）

- A. 淚道疾病
- B. 視神經疾病
- C. 青光眼
- D. 白內障
- E. 玻璃體視網膜疾病

參照答案：ACDE

[多選題]2. 下列哪項属于白內障超聲乳化術的長處

- A. 手術適應症較廣
- B. 減少脈絡膜滲出及出血
- C. 術後視力恢復快
- D. 超聲乳化技術輕易掌握
- E. 減少角膜散光

參照答案：ABCE

[多選題]3. 治療圓錐角膜的措施有哪些（）

- A. 配戴眼鏡
- B. 表面角膜鏡片術
- C. 板層角膜移植術
- D. 穿透性角膜移植術
- E. 配用硬性角膜接觸鏡

參照答案：BCDE

[多選題]4. 運用同視機，可檢查（）

- A. 患者有無同步視
- B. 主客觀斜視角
- C. 融合範圍
- D. 旋轉斜視度
- E. 復像

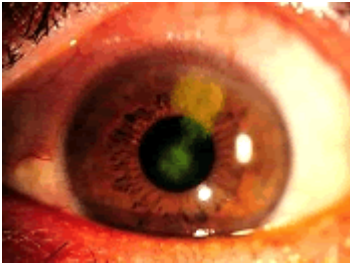
參照答案：ABCD

[多選題]5. 角膜炎的病因有

- A. 局部蔓延
- B. 接觸傳染
- C. 呼吸道上感染
- D. 內源性
- E. 感染性

參照答案：ADE

[多選題]6. (如圖)單孢病毒性角膜應用糖皮質激素的作用是（）



- A. 防止穿孔
- B. 减少复发
- C. 防止并发症
- D. 克制病毒
- E. 控制病情

参照答案：ABCD

[多选题]7. 生命神圣论在现代社会中日益显示出的局限性之处是

- A. 影响人口的素质
- B. 影响人口的数量
- C. 影响计划生育开展
- D. 影响救死扶伤

参照答案：AC

[多选题]8. 眼化学伤后当时的重要治疗包括()

- A. 充足冲洗
- B. 清除颗粒样化学物质
- C. 清除失活组织
- D. 抗感染治疗
- E. 抗炎症治疗

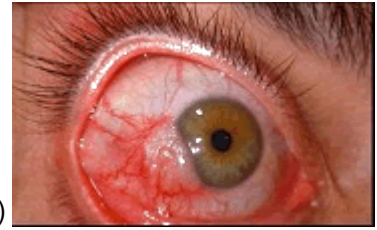参照答案：ABCDE

[多选题]9. 应严格消毒隔离的眼病是

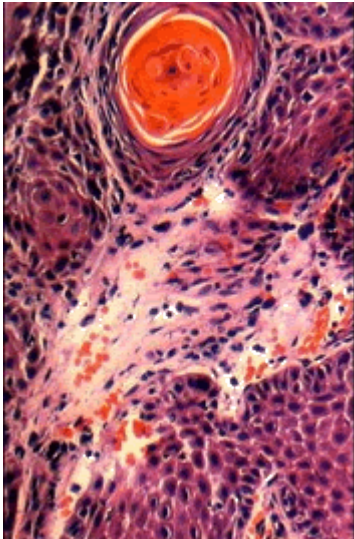
- A. 春季卡他性结膜炎
- B. 淋球菌性结膜炎
- C. 麦粒肿
- D. 沙眼
- E. 霰粒肿

参照答案：BD

[多选题]10. 一位老年女性，自述睑裂区有一



新生物，眼部体现及病理(如图)，下列说法对的是()



- A. 结膜鳞状细胞癌
- B. 结膜乳头状瘤
- C. 生长迅速
- D. 常常侵犯巩膜
- E. 应当尽早手术切除

参照答案: AE

[多选题]11. 提高白内障手术效率还应当掌握防盲治盲工作的“三A”原则是()

- A. “合适的”
- B. “能承担的”
- C. “可靠近的”
- D. “先进的”
- E. “现代化的”

参照答案: ABC

[多选题]12. 穿透性角膜移植失败的高危原因有()

- A. 角膜基质内的新生血管
- B. 泪液缺乏
- C. 急性眼内感染
- D. 角膜感觉迟钝
- E. 角膜缘干细胞缺乏

参照答案: ABCDE

[多选题]13. 沙眼的诊断条件有

- A. 上睑下垂

- B. 睑結膜癍痕
- C. 上睑結膜濾泡
- D. 角膜缘濾泡及後遺症 (Herbert 小凹)
- E. 角膜缘上方血管翳

参照答案：BCDE

[多选题]14. 對衣原体敏感的药物是()

- A. 四环素和紅霉素
- B. 利福平
- C. 磺胺嘧啶
- D. 青霉素
- E. 庆大霉素

参照答案: ABC

[多选题]15. 房角後退体征()

- A. 外伤使睫状肌的环形纤维与纵行纤维分离, 虹膜根部向後移位
- B. 前房角镜检查, 可見小梁网异常增宽
- C. 前房角加宽、变深
- D. 有部分病人可继发青光眼
- E. 對大范围的房角後退, 要定期观测眼压

参照答案: ACDE

[多选题]16. 眶上裂综合征可出現()

- A. 上睑下垂
- B. 瞳孔缩小
- C. 眼球後退
- D. 眼球运动障碍
- E. 上睑退缩

参照答案: AD

[多选题]17. 睑板腺囊肿的特點有

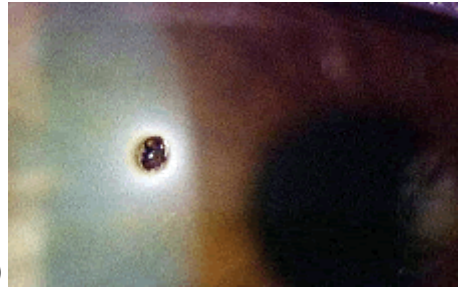
- A. 眼睑皮下有大小不等的光滑肿块
- B. 是一种肉芽肿性炎症
- C. 起病缓慢
- D. 有疼痛感
- E. 不能在睑結膜面溃破

参照答案: ABC

[多选题]18. 有关泪液膜功能描述對的的有()

- A. 抑菌作用
- B. 湿润作用
- C. 营养作用
- D. 光學作用
- E. 保护角膜及結膜上皮

参照答案: ABCDE



[多选题]19. 角膜异物(如图)剔除後随访应注意()

- A. 异物残留
- B. 結膜出血
- C. 感染
- D. 角膜上皮染色
- E. 角膜内皮

参照答案: AC

[多选题]20. 有关睫状神經节的描述, 對的是()

- A. 位于視神經外側
- B. 节前纤维由 3 個根构成
- C. 节後纤维由 3 個根构成
- D. 节前纤维由 1 個根构成
- E. 节後纤维即睫状短神經

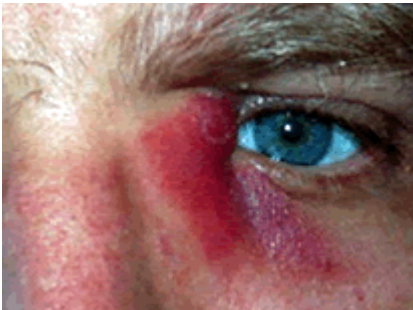参照答案: ABE

[多选题]21. 重症肌無力有如下特點

- A. 神經冲動中乙酰胆碱释放過量
- B. 主损害横纹肌
- C. 肌無力症状晨重午轻
- D. 為代謝性疾病
- E. 多見上睑下垂

参照答案: BE

[多选题]22. (如图)患者左眼内眦部紅肿, 疼痛 3 天, 该疾病對的的治疗是()



- A. 初期局部热敷
- B. 全身和局部使用敏感抗生素
- C. 尽快行泪道冲洗排出泪囊内的脓液
- D. 脓形成後应尽快切開排脓

E. 应尽快行泪囊鼻腔吻合术

参照答案：ABD

[多选题]23. 甲状腺有关性眼病可包括下列哪些()

- A. 上睑退缩
- B. 眼外肌肥大
- C. 复视
- D. 回落延迟
- E. 睑闭不合

参照答案：ABCDE

[多选题]24. 经济发达地区盲的重要原因()

- A. 年龄有关性黄斑变性
- B. 青光眼
- C. 白内障
- D. 沙眼
- E. 糖尿病视网膜病变

参照答案：AE

[多选题]25. 忽然视力下降無眼痛可見于

- A. 玻璃体出血
- B. 白内障
- C. 缺血性视神经病变
- D. 屈光不正
- E. 视网膜动脉阻塞

参照答案：ACE

[多选题]26. 患者出現交叉复视提醒哪些肌肉麻痹()

- A. 上直肌
- B. 下直肌
- C. 上斜肌
- D. 下斜肌
- E. 内直肌

参照答案：ABE

[多选题]27. 一過性视力丧失可見于如下疾病

- A. 视网膜中央动脉痉挛
- B. 视乳头水肿
- C. 白内障
- D. 体位性低血压
- E. 弱视

参照答案：ABD

[多选题]28. 如下眼無痛性视力下降的有()

- A. 玻璃体积血
- B. 视网膜脱离
- C. 白内障
- D. 开角型青光眼
- E. 黄斑裂孔

参照答案：ABCDE

[多选题]29. 引起共同性斜视的病因包括()

- A. 调整原因
- B. 炎症
- C. 中枢神经控制失调
- D. 外伤
- E. 肿瘤

参照答案：AC

[多选题]30. 角膜组织的发育来源于()

- A. 神经外胚叶
- B. 脑神经嵴细胞
- C. 神经纤维层
- D. 中胚叶
- E. 表皮外胚叶

参照答案：BE

[多选题]31. 有关 Gullstrand 精密模型眼()

- A. 眼球的总屈光力在调整静止状态下为 58.64D
- B. 眼球的总屈光力在最大调整时为 70.57D
- C. 眼轴长度为 24mm
- D. 晶状体的屈光力为 19D
- E. 角膜的屈光力为 43D

参照答案：ABCDE

[多选题]32. 前房大量积血治疗不及时可引起()

- A. 继发青光眼
- B. 角膜血染
- C. 继发虹膜炎
- D. 瞳孔后粘连或膜闭
- E. 并发性白内障

参照答案：ABCD

[多选题]33. 眶上壁由哪些骨构成()

- A. 颧骨
- B. 额骨
- C. 上颌骨



- D. 蝶骨大翼
- E. 蝶骨小翼

参照答案：BE

[多选题]34. 睑内翻的病因包括

- A. 眼球萎缩
- B. 角膜葡萄肿
- C. 沙眼
- D. 先天性青光眼
- E. 小眼球

参照答案：ACE

[多选题]35. ERG 的 a 波、b 波均下降符合如下描述

- A. 见于视网膜脱离
- B. 反应视网膜内层损害
- C. 反应视网膜外层损害
- D. 反应眼的静息电位变化
- E. 见于视网膜色素变性

参照答案：ABCE

[多选题]36. 角膜的组织构造特点是()

- A. 具有透明性
- B. 由致密且互相交错的胶原纤维构成
- C. 无血管
- D. 角膜前面有泪膜
- E. 含丰富的感觉神经

参照答案：ACE

[多选题]37. 近视根据屈光成分分类为()

- A. 病理性
- B. 屈光性
- C. 轴性
- D. 良性
- E. 恶性

参照答案：BC

[多选题]38. 在前房角内可見到()

- A. Schwalbe 线
- B. 虹膜根
- C. 巩膜突
- D. 睫状带
- E. 小梁网和 Schlemm 管

参照答案：ABCDE

[多选题]39. 有晶状体眼人工晶状体植入术的并发症包括()

- A. 角膜失代偿
- B. 继发性青光眼
- C. 白内障
- D. 瞳孔阻滞
- E. 视网膜脱离

参照答案: ABCD

[多选题]40. 眼内注射的长处包括()

- A. 将有效浓度药物释送到眼内作用部位
- B. 适应多种眼病
- C. 疗效很好
- D. 是眼科给药的最佳途径
- E. 所需药物的剂量和浓度均很小

参照答案: ACE

[多选题]41. 弱视病因或诱因有()

- A. 视网膜母细胞瘤
- B. 高度屈光不正
- C. 屈光参差
- D. 角膜斑翳
- E. 青光眼

参照答案: BCD

[多选题]42. 眼球贯穿伤可引起()

- A. 视网膜裂孔
- B. 眼内出血
- C. 视网膜牵引性脱位
- D. 眼球内异物存留
- E. 外伤性白内障

参照答案: ABCDE

[多选题]43. 可以矫正老视的眼镜()

- A. 单光眼镜
- B. 双光眼镜
- C. 渐变多焦点眼镜
- D. 角膜接触镜
- E. 压贴三棱镜

参照答案: ABC

[多选题]44. 眼外伤后明显低眼压要考虑()

- A. 睫状体脱离
- B. 房角后退

以上内容仅为本文档的试下载部分，为可阅读页数的一半内容。如要下载或阅读全文，请访问：<https://d.book118.com/815120014010012003>