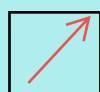







SOLD

@备考首选

## 通关无忧 轻松拿下考试

-  基础阶段—专业知识
-  刷题阶段—重点题库
-  冲刺阶段—押题点睛
-  考点覆盖—精编习题
-  紧扣考纲—直击考点
-  历年真题—押题抢分

本封面内容仅供参考，实际内容请认真预览本电子文本

祝您考试顺利

## 口腔颌面外科学复习题库与答案

1、气管切开术应切开以下哪些气管环

- A、第 1~ 2 气管环
- B、第 2~3 气管环
- C、第 3~ 4 气管环
- D、第 4~ 5 气管环
- E、第 5~ 6 气管环

答案：C

2、拔除时可以使用旋转力的牙齿是：

- A、下颌中切牙
- B、下颌近中阻生智齿
- C、上颌中切牙
- D、上颌前磨牙
- E、上颌第一磨牙

答案：C

3、下列哪种情况不是放置引流的适应证：

- A、可能发生感染的污染创口
- B、较浅小的无菌创口
- C、留有死腔的创口
- D、止血不全的创口
- E、脓肿切开的创口

答案：B

4、拔牙后出血是指拔牙后多长时间仍明显出血

- A、 30 分钟
- B、 45 分钟
- C、 60 分钟
- D、 90 分钟
- E、 120 分钟

答案：A

5、2 岁患儿，伸舌时舌尖出现切迹，但对语言进食无明显影响，此时应

- A、观察，局部不做处理
- B、局部按摩
- C、行舌系带延长术
- D、行牙槽突修整术
- E、行上颌结节修整术

答案: A

6、切开引流的绝对指征:

- A、感染早期即应行切开引流术
- B、局部肿胀、疼痛
- C、有凹陷性水肿, 波动感或穿刺有脓
- D、脓肿已穿破, 但局部仍有疼痛
- E、牙源性感染 1 周以后

答案: C

7、如果在注射麻药 1~2 分钟后, 患者感到恶心, 无其他不适或异常。最可能的原因是

- A、发生了肾上腺素反应
- B、发生了中毒反应
- C、发生了过敏反应
- D、麻醉了上牙槽后神经
- E、麻醉了腭中、腭后神经

答案: E

8、痈好发于

- A、上颌骨
- B、下颌骨
- C、上唇
- D、下唇
- E、鼻

答案: C

9、与口腔颌面部感染发生有关的主要因素是

- A、外伤和局部血液循环
- B、外来病原菌污染和营养状况
- C、口腔内正常菌群和局部血液循环
- D、机体抵抗力和有无异物存在
- E、机体抵抗力和细菌的种类及数量

答案: E

10、知名血管破裂的终极止血方法是

- A、指压止血
- B、包扎止血
- C、填塞止血
- D、结扎止血

E、药物止血

答案：D

11、室性心律失常病员首选的局麻药是

- A、利多卡因
- B、普鲁卡因
- C、的卡因
- D、布比卡因
- E、卡波卡因

答案：A

12、利多卡因的一次注射最大剂量是

- A、800~1000mg
- B、60~100mg
- C、300~400mg
- D、100~150mg
- E、500~600mg

答案：C

13、上颌结节阻滞麻醉，如针头污染可引起哪个间隙感染

- A、颞下间隙
- B、眶下间隙
- C、咬肌间隙
- D、翼下颌间隙
- E、下颌下间隙

答案：D

14、翼突支柱将咀嚼压力传导至颅底是通过

- A、蝶骨翼突、上颌牙槽突的后端
- B、上颌骨腭突、颞骨垂直部
- C、颧牙槽嵴、上颌牙槽突的后端
- D、腭骨垂直部、颧牙槽嵴
- E、蝶骨翼突、上颌骨腭突

答案：A

15、应用鹰嘴钳拔下前牙时，术者应站在患者

- A、右侧后方
- B、右侧前方
- C、左侧后方
- D、左侧前方

E、正后方

答案: A

16、对于第 II 类近中位颊侧移位阻生智齿, 下列描述错误的是

- A、阻生智齿大部分位于下颌支内
- B、阻生智齿的长轴向近中倾斜
- C、阻生智齿的最高点低于合平面, 高于第二磨牙牙齿颈部
- D、阻生牙位于下颌牙列中线的颊侧
- E、阻生智齿部分位于下颌支内

答案: A

17、化脓性下颌骨中央性骨髓炎的好发部位是

- A、喙突
- B、体部
- C、正中联合
- D、升支部
- E、髁突

答案: B

18、哪种骨髓炎罕见发生于下颌骨

- A、化脓性颌骨骨髓炎
- B、慢性颌骨骨髓炎
- C、放射性颌骨骨髓炎
- D、新生儿颌骨骨髓炎
- E、亚急性颌骨骨髓炎

答案: D

19、患者因外伤所致上颌骨骨折, 骨折块向下移位, 现场预防窒息的急救处理应是

- A、紧急从鼻腔气管插管, 保持呼吸道通畅
- B、紧急气管切开
- C、复位上颌骨骨折块, 利用压舌板等物做颅上颌固定
- D、使用呼吸兴奋剂
- E、维持患者于头低脚高位

答案: C

20、环甲膜切开术的麻醉方法一般为

- A、局部麻醉
- B、静脉麻醉
- C、静脉吸入复合麻醉

以上内容仅为本文档的试下载部分，为可阅读页数的一半内容。如要下载或阅读全文，请访问：<https://d.book118.com/826241212020010132>