



中山市博爱醫院  
BOAI HOSPITAL OF  
ZHONGSHAN

# 儿童气管插管（经口明视下） 操作流程

中山市博爱医院PICU



# 气管插管

- 途径：
  - 经口腔插管
  - 经鼻腔插管
  - 经气切插管
- 方法：
  - 明视插管法
  - 盲视插管法
  - 纤维支气管镜插管法
  - 逆性插管法

# 经口腔插管法

- 优点：简便、迅速
- 缺点：不易固定、易脱管、刺激大、较难忍受、分泌物多
- 适应症：
  - 手术麻醉
  - 下呼吸道分泌物潴留或肺不张需插管吸引
  - 急救复苏而鼻插管有一定难度
  - 不适于经鼻插管

# 主要内容

1

气管插管的指征

2

气管插管前准备

3

气管插管的操作步骤

4

气管插管的注意事项

# 一、气管插管的目的

- **建立人工呼吸**

- 中枢或外周性呼吸衰竭需机械通气
- 呼吸暂停经处理无效者
- 气管内全身麻醉

- **解除通气障碍**

- 各种原因引起的呼吸道梗阻
- 下呼吸道分泌物潴留、肺不张——吸引、冲洗

# 一、气管插管的指征

- 1、窒息、心肺复苏
- 2、呼吸衰竭 任何原因引起的低氧血症及二氧化碳储留：  
（1）NCPAP支持下（压力 $6\text{cmH}_2\text{O}$ ， $\text{FiO}_2 \geq 0.6$ ）， $\text{TcSO}_2 < 90\%$ ，（2） $\text{PaCO}_2 > 70\text{mmHg}$ 或 $\text{PaCO}_2 > 60\text{mmHg}$ ，上升速度 $> 10\text{mmHg/h}$ 。
- 3、频繁呼吸暂停经处理无效
- 4、任何原因引起的自主呼吸障碍，如GBS、胸廓损伤、脊髓灰质炎等
- 5、中枢性呼吸衰竭或呼吸保护反射迟钝或消失。
- 6、气道梗阻（先解除气道梗阻，视情况而定）
- 7、失代偿性休克，防治扩容后肺水肿。

## 二、气管插管前准备

- 1、物品准备
- 2、病人准备

# 插管用品准备

- (1) 小儿喉镜1套： 选用标准为下颌角至嘴角距离。
- (2) 气管导管3根： （预定的号数及大小各差半号的插管共3根） **使用前要检查!**（注：上气道梗阻患儿插管号宜偏小半号）
- (3) 金属导芯铜丝、润滑油
- (4) 呼吸球囊、面罩、氧气。
- (5) 准备好吸痰器。
- (6) 牙垫、胶布、注射器、听诊器
- (7) 急救车： 备于床边





# 病人准备

除窒息、心肺复苏者需立即插管外，插管前患儿应完成下列准备。

- 1、下胃管，排空胃内容物。
- 2、开放静脉通道，接好心电、血氧监护。
- 3、检查口腔，做好口鼻腔吸引
- 4、插管前用药：
  - 1) **阿托品**：0.01/kg（最小剂量0.1mg/次，最大剂量0.5mg/次）
  - 2) **镇静镇痛药**（3岁以下尽量使用镇静药物）。
    - 血流动力学不稳定：芬太尼 2~4 $\mu$ g/kg
    - 血流动力学稳定：芬太尼2~4 $\mu$ g/kg；咪唑安定0.2-0.4mg/kg
  - 3) **利多卡因**：有颅内高压者，应在插管前3分钟给予利多卡因1mg/kg静推，缓解插管所致颅高压。
  - 4) **某些大儿童须使用异丙酚**2~4mg/kg（备药）。



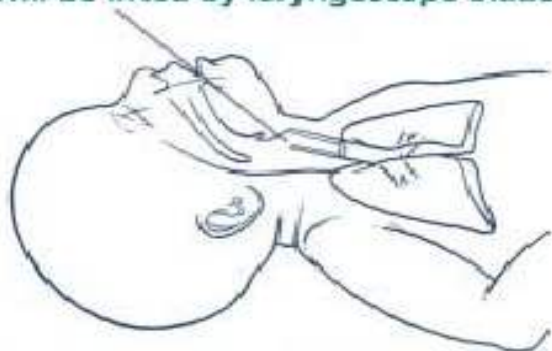## 二、气管插管操作步骤

- 1、摆放体位
- 2、预先給氧
- 3、插入喉镜，喉镜向前推进暴露会厌
- 4、上抬镜片，暴露声门
- 5、插入导管
- 6、拔除管芯，放置牙垫，撤出喉镜，助手立即将呼吸囊接好，进行加压给氧，以验证插管位置是否正确，调整插管深度。
- 7、确定插管位置正确后，固定导管

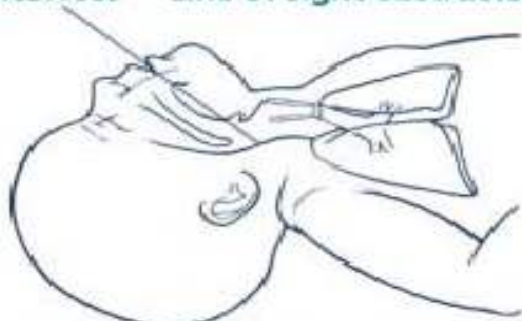# 步骤1、摆放体位

操作者站立于病人的头顶，将病人去枕仰卧，肩部垫一小枕，用抬颏推额法或者双手托下颌法使病人头部后仰，使口咽喉在一条直线上。

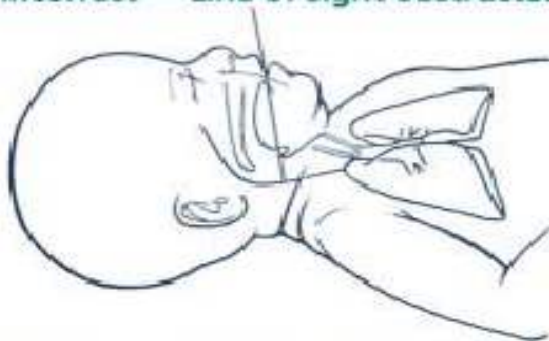Correct — Line of sight clear (tongue will be lifted by laryngoscope blade)



Incorrect — Line of sight obstructed



Incorrect — Line of sight obstructed



## “鼻吸气”位

正确

错误



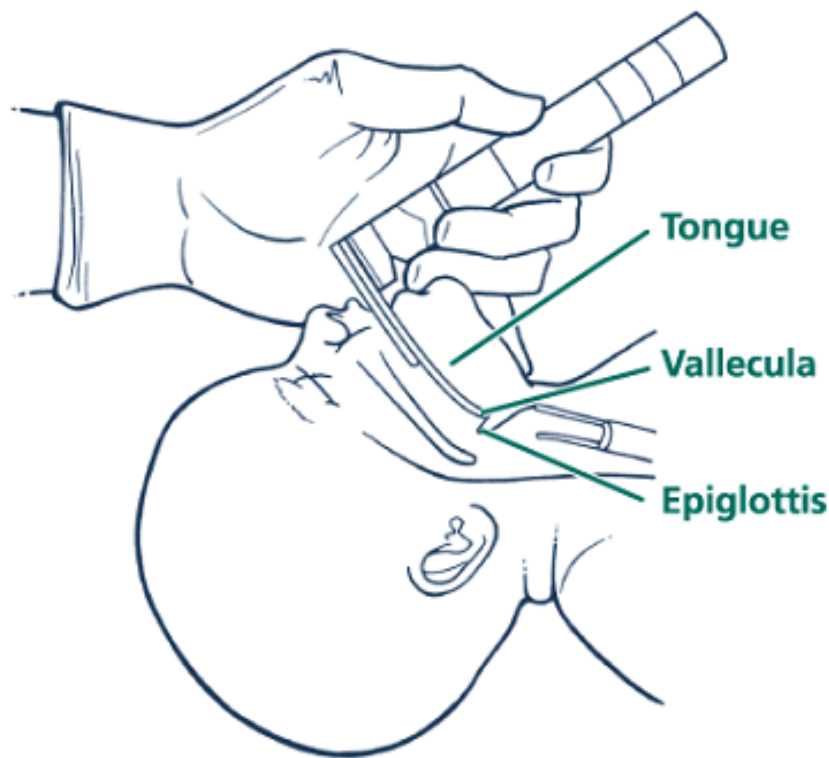
## 步骤2、预先給氧

摆好体位后，使用复苏球囊—面罩加压法给病人有效吸**100%**纯氧**2~3**分钟，最好使血氧饱和度保持在**100%**，为插管进行氧储备，插管时暂停通气。

## 步骤3、插入喉镜

操作者蹲弓步，身体往下沉，保持视线与病人喉轴线平行，打开喉镜并且亮灯

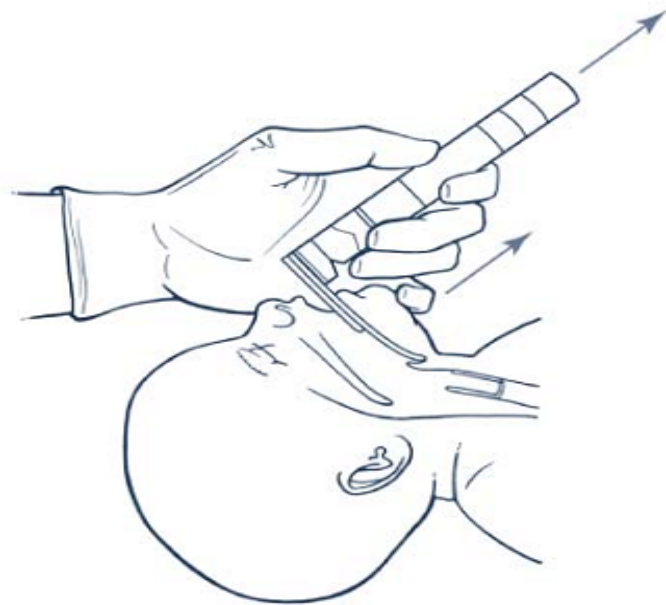
用右手拇指与食指交叉拨开病人上下牙齿及口唇，左手正确手势握持喉镜柄，从**右侧**口角把镜片送入病人口腔内；然后将喉镜向左移动、推开舌体，保持喉镜沿口腔中线向前推进，暴露会厌



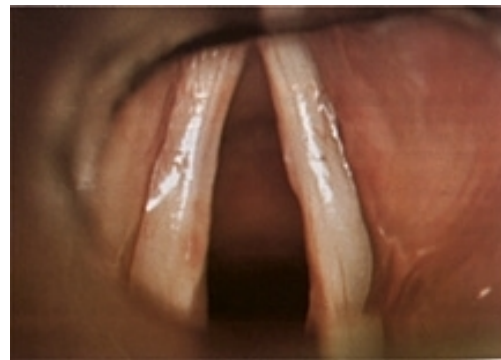
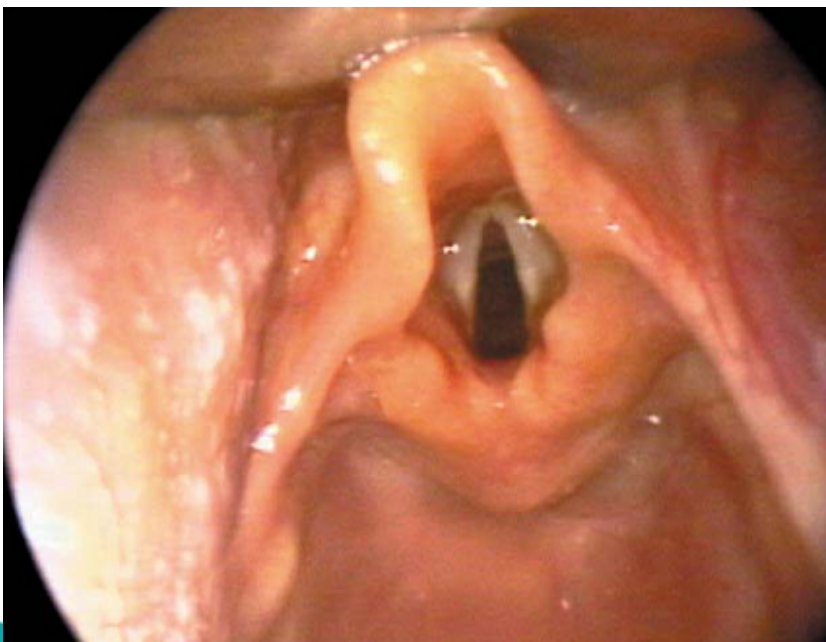
放置喉镜的解剖标志

## 步骤4、上抬镜片，暴露声门

将镜片置于会厌谷，  
然后用力向前上方45°  
上提喉镜，从而抬起会  
厌，充分暴露声门



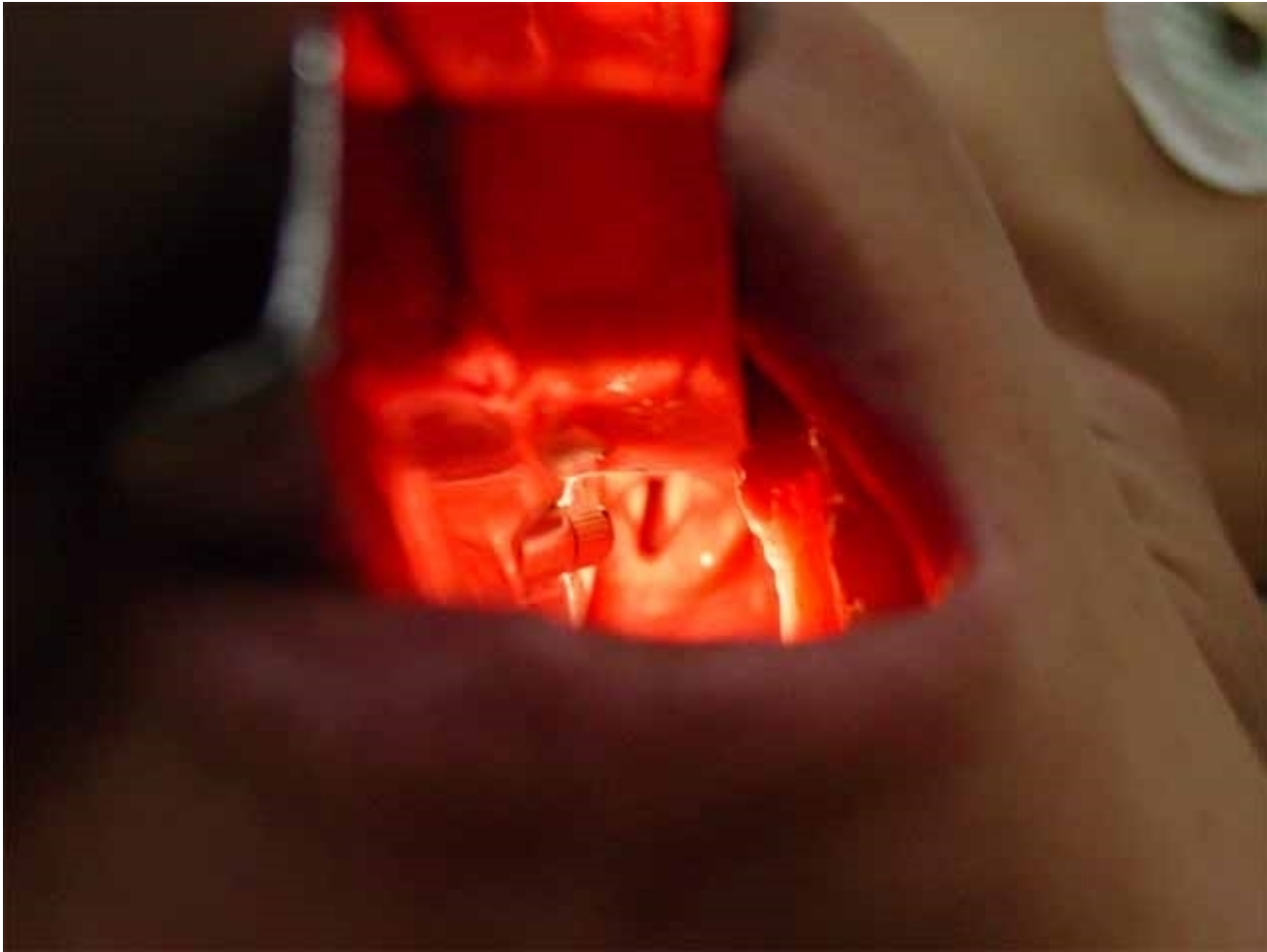抬起喉镜镜片以暴露开放的喉部





中山市博爱醫院

BOAI HOSPITAL OF  
ZHONGSHAN



弯型镜片前端应放在舌根部与会厌之间，向上提起镜片，即可显露声门



以上内容仅为本文档的试下载部分，为可阅读页数的一半内容。如要下载或阅读全文，请访问：<https://d.book118.com/828046026071006110>