



植入型心律转复除颤器 ICD

ICD-植入型心律转复除颤器



主要内容

1

ICD相关知识

2

病例汇报

3

围手术期护理

4

出院指导

心源性猝死

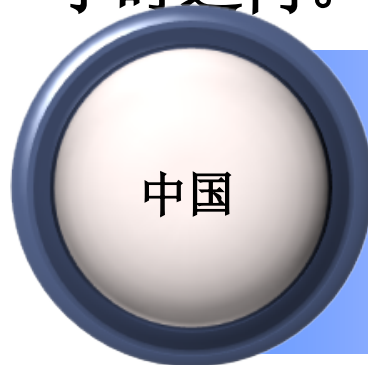

侯耀文
高秀敏



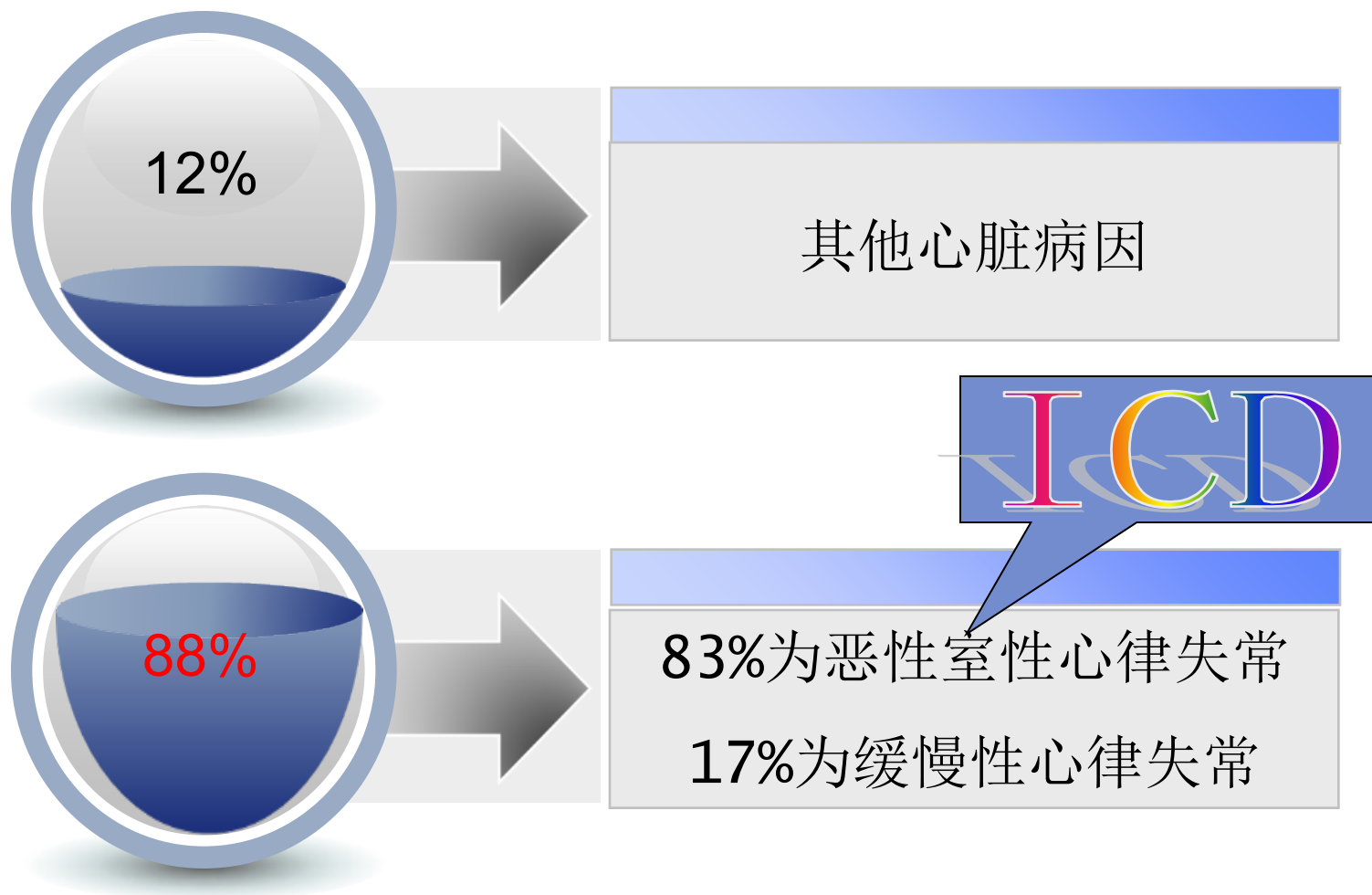
- 每分钟有1人猝死
- 院外抢救存活率为2%~15%

小时之内。



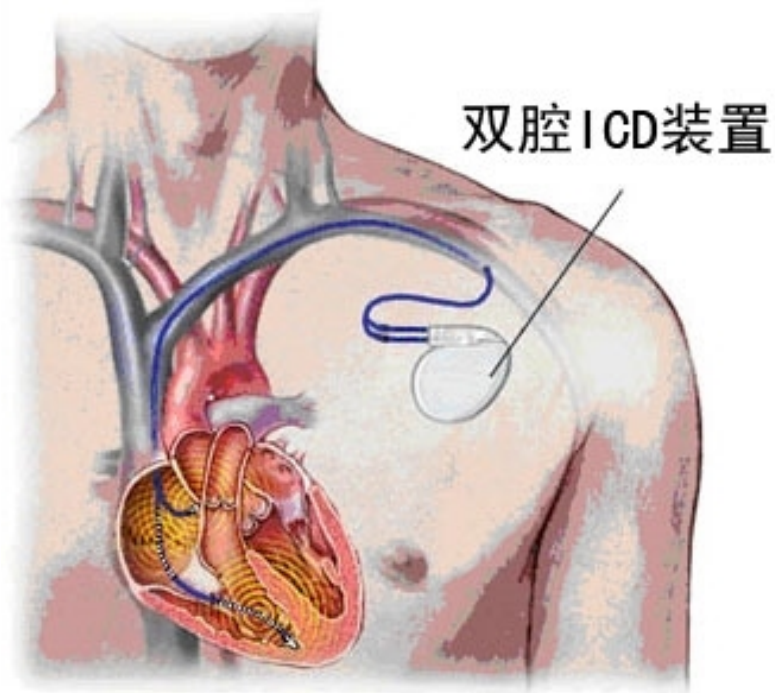
- 每分钟有2~3人猝死
- 院外抢救存活率少于1%

心源性猝死

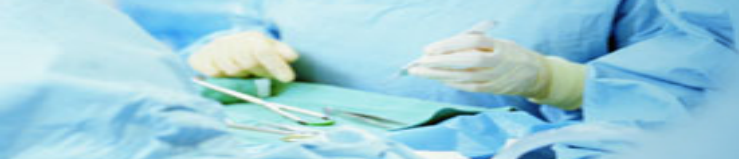

ICD-植入型心律转复除颤器

植入型心律转复除颤器（ICD）

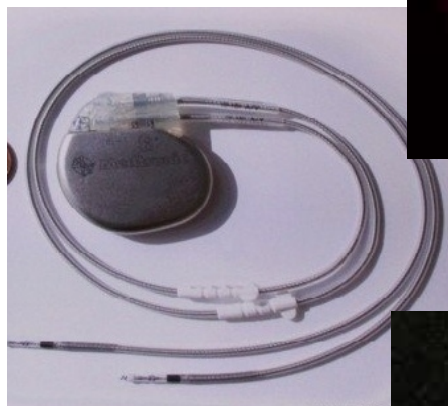
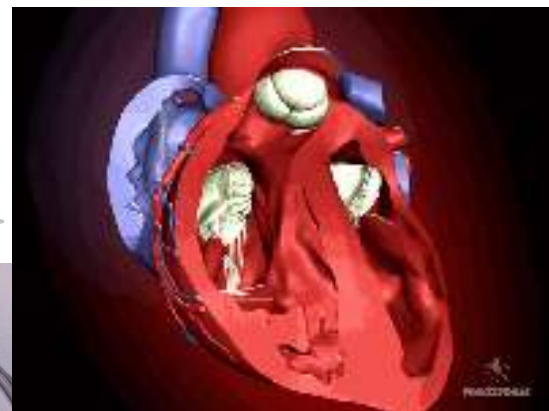


植入恶性心律失常患者体内，用于探测室性纤颤并应用电击直接作用于心脏使纤颤停止并恢复正常工作的装置。



ICD 的 结 构

电极

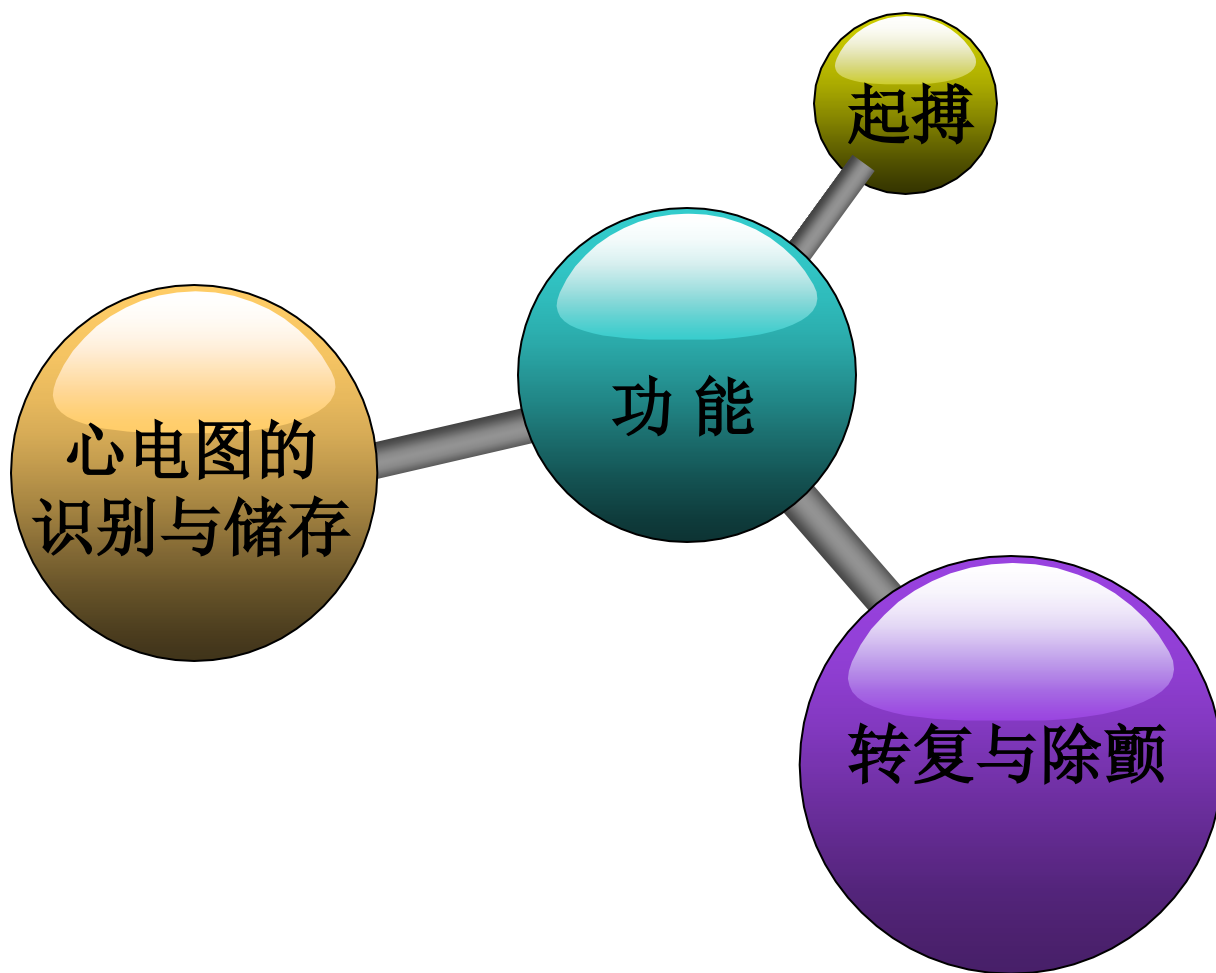


脉冲发生器

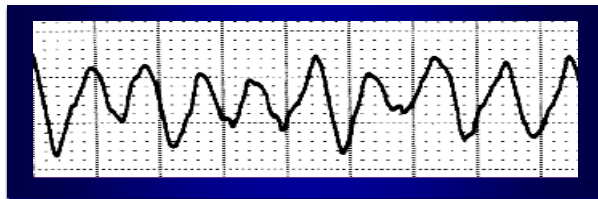


ICD-植入型心律转复除颤器

ICD 的 功 能



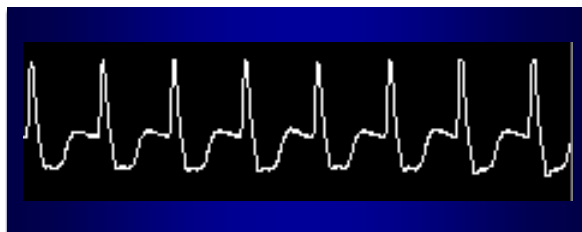
ICD 感知、识别和治疗



❖ 室颤

- 心动周期不规律
- 振幅很小

➡ 电除颤



❖ 室速

- 心动周期规律
(单形多见)

➡ 电复律



适应症

1

非一过性或可逆性原因引起的室颤或室速

2

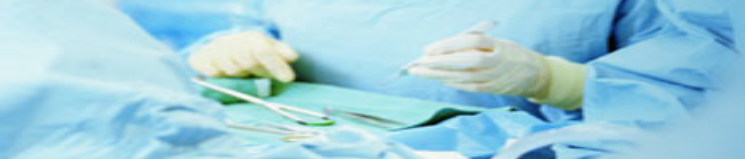自发的持续性室性心动过速

3

原因不明的晕厥，电生理检查能诱发有血液动力学障碍的持续性室速或室颤，药物治疗无效

4

伴发于冠心病、陈旧性心肌梗死和左室功能障碍的非持续性室速



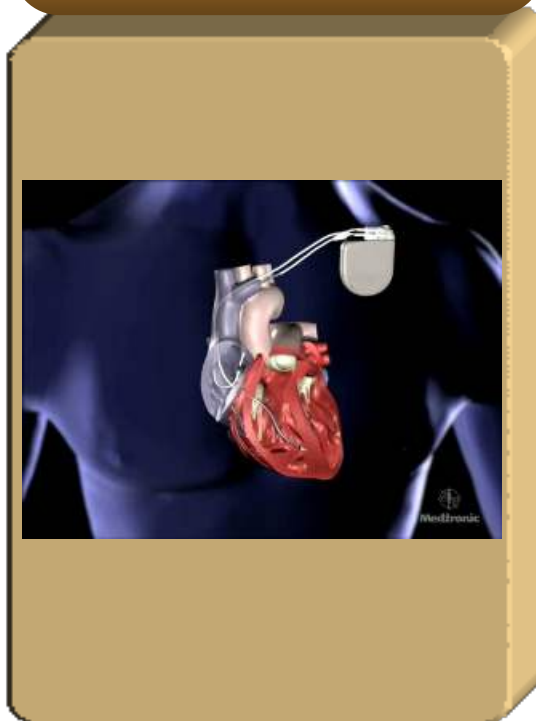
手术过程



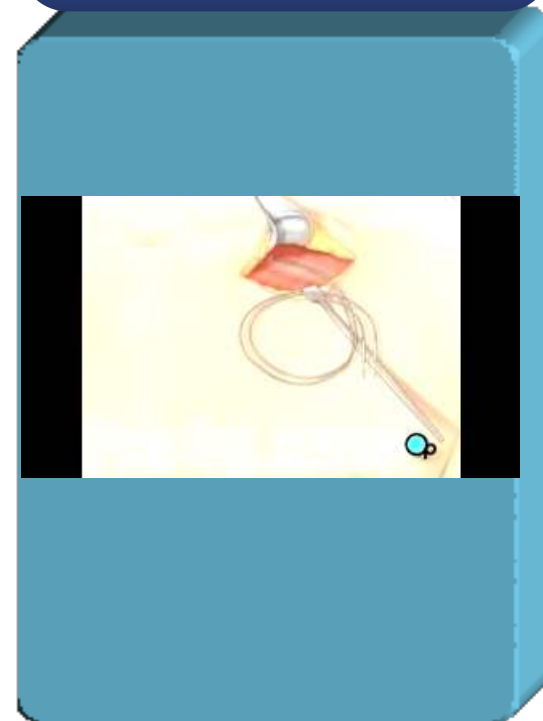
电极植入



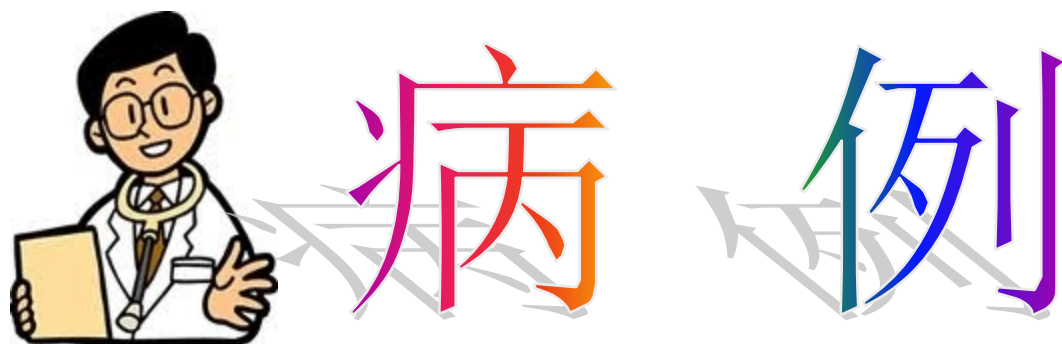测试



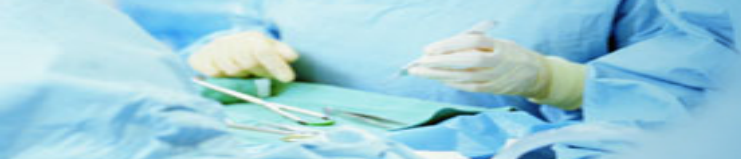脉冲发生器植入



ICD-植入型心律转复除颤器



ICD-植入型心律转复除颤器



主诉及现病史

- ❖ 患者 男性 47岁 2011-7-25入我科。
- ❖ 主诉：主因间断胸闷1年，加重伴心悸1月余入院。
- ❖ 现病史：患者缘于1年前于活动时出现胸闷，伴汗出，无胸痛、心悸等，休息约3-5分钟缓解。此后上述症状间断发作，未予重视。1月余前活动中再次出现，当地医院查ECG示“室性心动过速”，为求进一步诊治入我科。



既往史及体征

❖既往史：否认高血压、糖尿病等。

❖查体：T: 36.2℃ P: 54次/分

R: 17次/分 Bp: 112/72mmHg

无阳性体征



辅助检查

- ❖ 心电图：室性心动过速
- ❖ 动态心电图：窦性心律，平均心率58次/分，最小心率45次/分，最大心率76次/分，室性早搏1521个，33次成对室早及17阵室性二联律，无房早及心室停搏。
- ❖ 心脏核磁示：右室心肌内及心外膜下心肌脂肪浸润或少许纤维变性，并右室前壁局限性室壁瘤样膨凸，右室明显扩大等改变。
- ❖ 心脏彩超：心内结构及血流未见明显异常。



诊断

心律失常 阵发性室性心动过速



ICD-植入型心律转复除颤器

以上内容仅为本文档的试下载部分，为可阅读页数的一半内容。如要下载或阅读全文，请访问：<https://d.book118.com/845041201232011213>