

YOUR LOGO



# 淋巴细胞性脉络丛 脑膜炎的临床

## 特征



演讲人：

时间：...





# 目录

1

引言

2

发病机制

3

临床表现

4

诊断方法

5

治疗策略及预后

6

病例分析

7

预防措施

8

结论

YOUR LOGO



# 引言

# + 引言

这是一种由病毒引起的中枢神经系统感染性疾病，具有其独特的临床特征



大家好，今天我将为大家介绍一种被称为淋巴细胞性脉络丛脑膜炎 (Lymphocytic Choriomeningitis, LCM) 的疾病

我将从发病机制、临床表现、诊断方法及治疗策略等方面进行详细介绍

YOUR LOGO



2

## 发病机制

# + 发病机制

1



淋巴细胞性脉络丛脑膜炎的发病机制主要与病毒感染有关

2



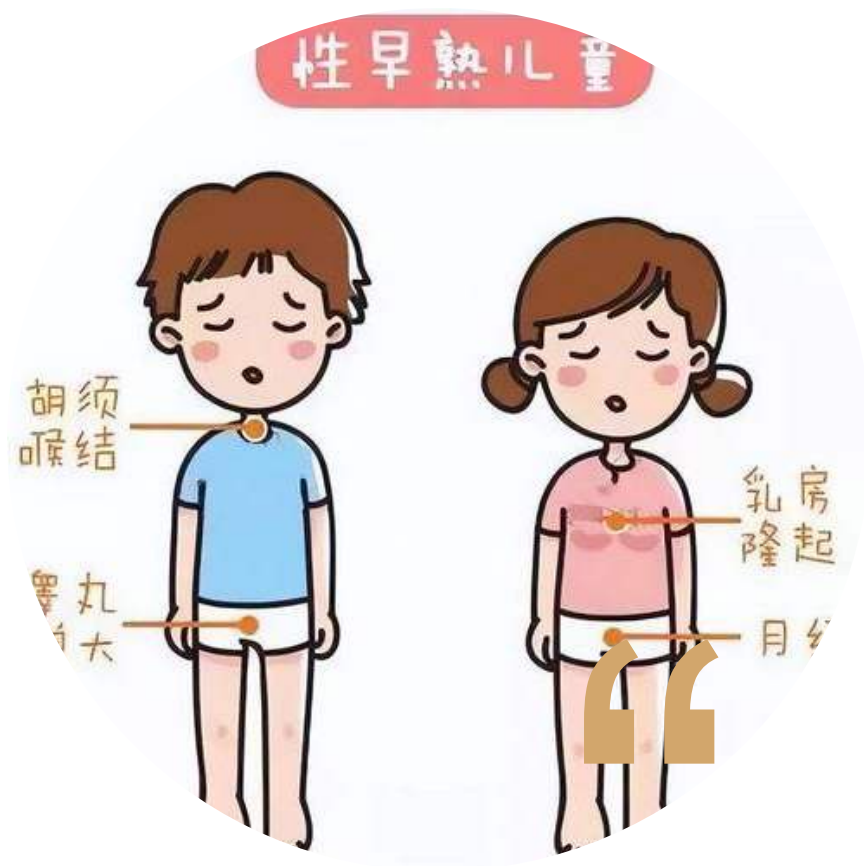该疾病通常由汉坦病毒属的病毒引起，病毒通过呼吸道、消化道等途径进入人体，随后侵入中枢神经系统，导致脉络丛发炎

YOUR LOGO



# 临床表现

# + 第一章：发病机制



## 2.1 症状概述

淋巴细胞性脉络丛脑膜炎的临床表现多样，主要包括发热、头痛、恶心、呕吐、颈项强直等。部分患者可能出现意识障碍、癫痫发作等严重症状



# + 临床表现



2.2.1 发热：患者常出现中度至高热，持续时间因个体差异而异

1 + 2  
3 + 4

2.2.2 头痛：头痛是该病最常见的症状之一，通常表现为全头痛或枕部疼痛



2.2.3 神经系统症状：包括颈项强直、意识障碍、癫痫发作等，这些症状的出现提示病情较重

2.2.4 其他症状：部分患者可能出现乏力、食欲减退、皮疹等非特异性症状



YOUR LOGO



# 诊断方法

## + 第二章：临床表现

### 3.1 病史询问与体格检查

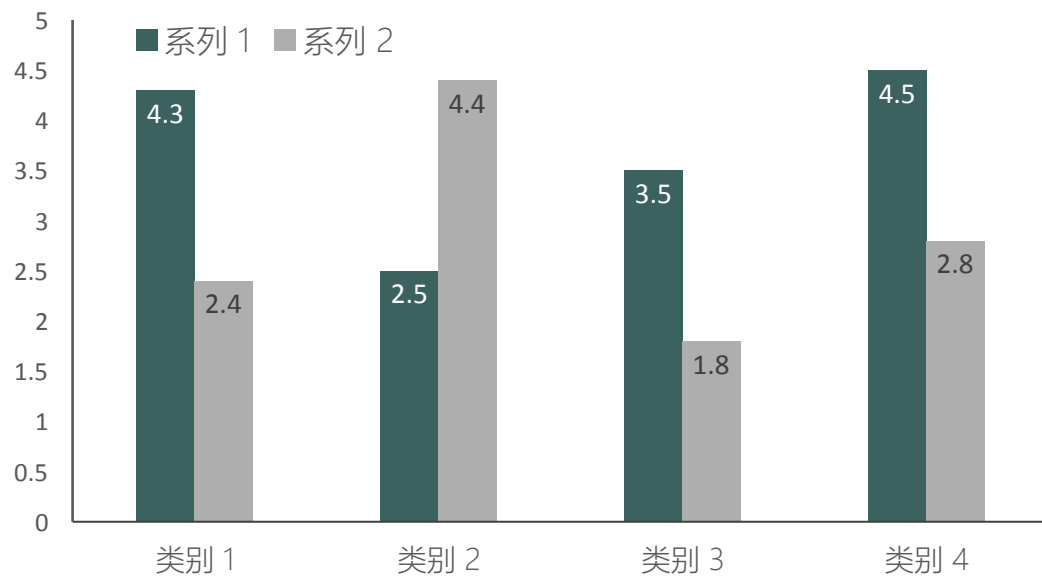


医生将通过详细询问患者的病史和进行体格检查，以初步判断患者是否患有淋巴细胞性脉络丛脑膜炎

# + 第三章：诊断方法

## 3.2 实验室检查

包括血常规、血生化、脑脊液检查等，有助于确诊和评估病情



# + 第三章：诊断方法

## 3.3 影像学检查

- ◆ MRI等影像学检查有助于发现脑部病变，为诊断提供依据



以上内容仅为本文档的试下载部分，为可阅读页数的一半内容。如要下载或阅读全文，请访问：  
<https://d.book118.com/855101011000012011>