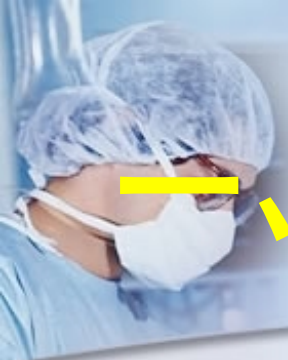



急性心力衰竭

彭珊

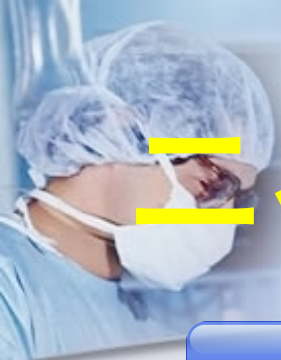

一、概述

急性心力衰竭

指心脏在短期内发生心肌收缩力明显降低和（或）心室负荷突然增加，导致心排量急剧下降，体循环或肺循环急性淤血和组织灌注不足的临床综合征。





二、分类

急性左心衰

- 表现为：

 - 急性肺水肿

- 严重者：

 - 可出现心源性休克、心脏骤停

急性右心衰

- 较少见

- 多因右室梗死、大块肺梗死所致



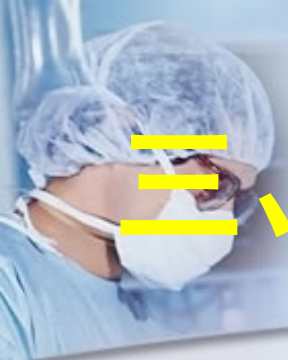三、病因

1 急性原发性心肌损害

2 急性左心室负荷过重

3 诱因



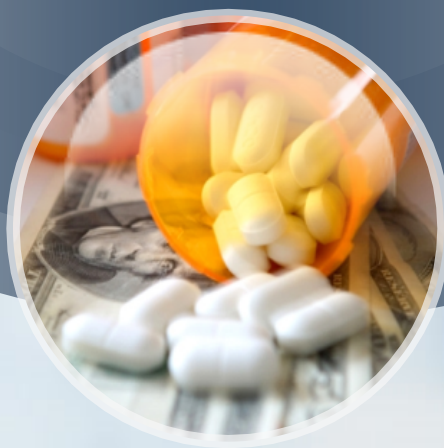

三、病因

1、急性原发性心肌损害

急性广泛性
心肌梗死

急性弥漫
性心肌炎



三、病因

2、急性左心室负荷过重

急性左心室
后负荷过重

• 多见于高血压危象、恶性高血压等

急性左心室
前负荷过重

多见于急性二尖瓣或主动脉瓣返流



三、病因

3、 诱因

心律失常：房颤多见

血容量增多：摄盐、补液过多过快


过度劳累或情绪激动

突然的用力：用力排便、排尿


原发病加重

四、发病机理


心脏收缩力突然严重减弱




心排血量急剧减少
或左室瓣膜性急性反流




左室舒张末压迅速升高



肺静脉回流不畅



引起肺静脉压快速升高



肺毛细血管压
随之升高



肺泡毛细血管内液体渗入到肺间质和肺泡



形成急性肺水肿



五、临床表现：症状

1

呼吸困难：
呼吸浅、
快、哮喘
呈端坐呼
吸

2

频频咳嗽
咯大量白色
或粉红色的泡沫痰

3

极度烦
躁不安
神志不清

4

大汗淋漓
脸色灰白
皮肤湿冷


五、临床表现：心肺查体

肺部
听诊

两肺布满湿罗音
与哮鸣音

心脏
听诊

心率加快、肺动脉瓣区第二心音亢进；心尖区第一心音低钝，可出现收缩期的杂音与舒张期的奔马律



以上内容仅为本文档的试下载部分，为可阅读页数的一半内容。如要下载或阅读全文，请访问：<https://d.book118.com/916234123144010215>