


# 关于舌诊中医诊断学

The background features a traditional Chinese landscape painting, likely a 'Shan Shui' style, rendered in a light, monochromatic greenish-grey tone. The painting is presented as if it were a fan, with the central part of the image being the widest and tapering towards the top and bottom. The scene depicts a mountainous landscape with trees, a winding path, and a small structure, all rendered in a classic ink-wash style. The overall aesthetic is clean and scholarly, fitting for a medical or academic presentation.

# 概述

**概念：**舌诊是观察病人舌质和舌苔的变化以诊察疾病的方法，是望诊的重要内容，是中医诊法的特色之一。

## 历史渊源：

- ← 最早记载见《黄帝内经》
- ← 元代舌诊专著《敖氏伤寒金镜录》
- ← 近代开展了舌诊现代化、客观化的研究，

# 舌诊目录

舌诊概说

舌的形态结构

舌诊原理

舌诊方法与主义事项

舌诊的内容和正常舌象

**望舌质**：色、形、态、舌下络脉

望舌苔

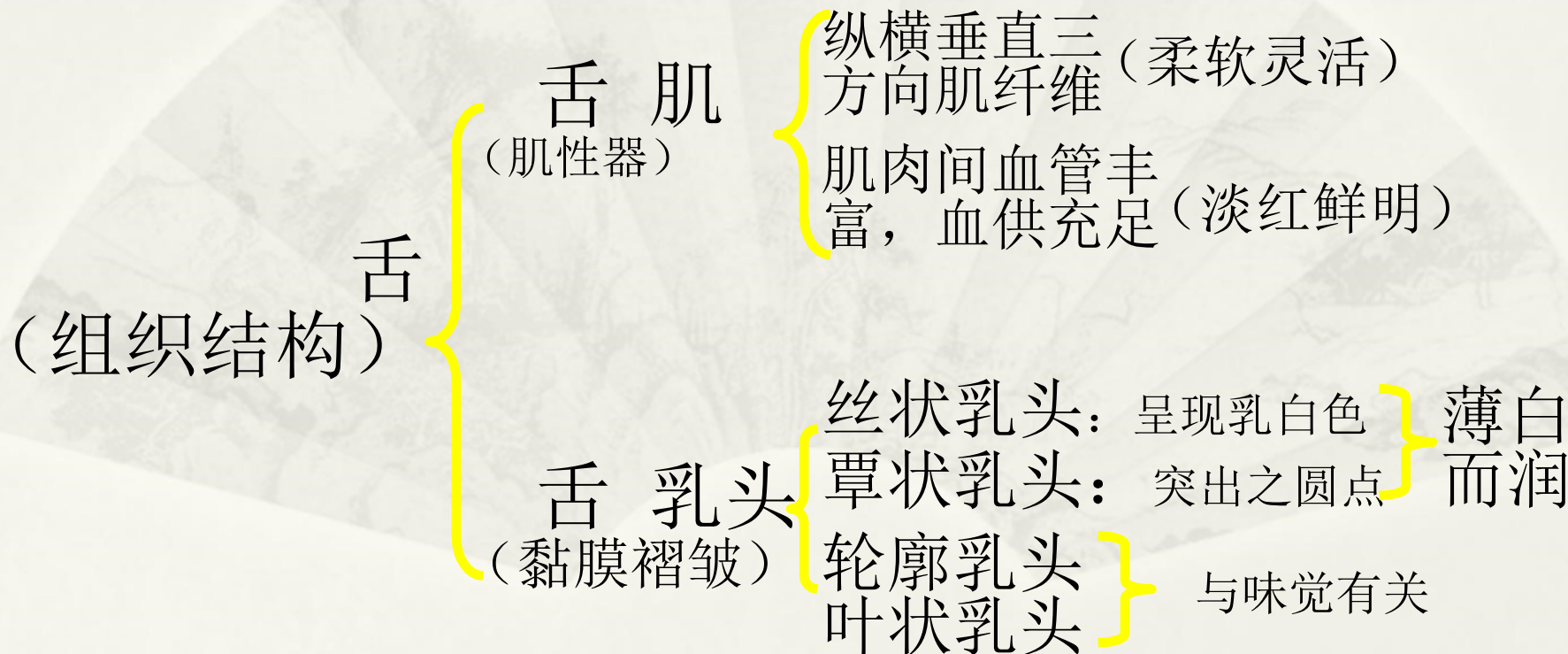
苔质

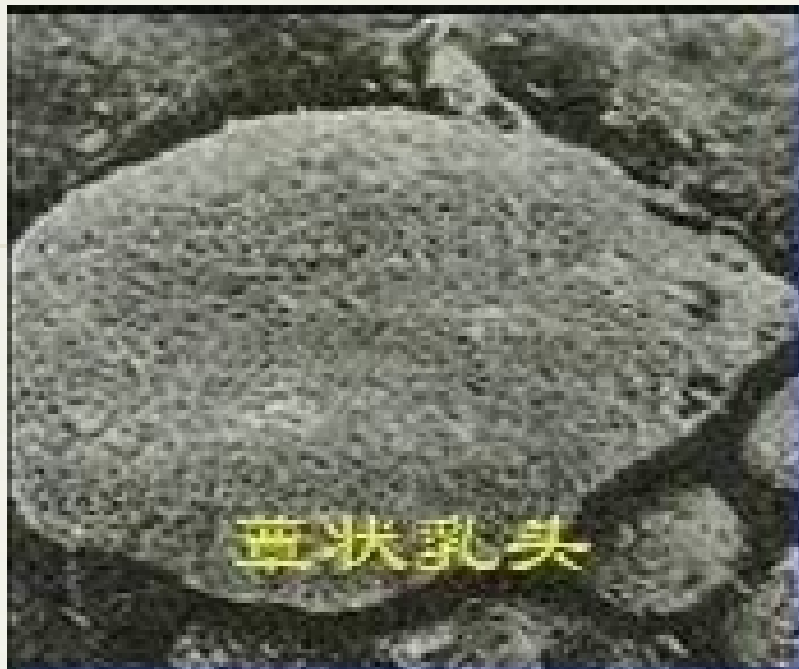苔色

舌象分析与舌诊意义

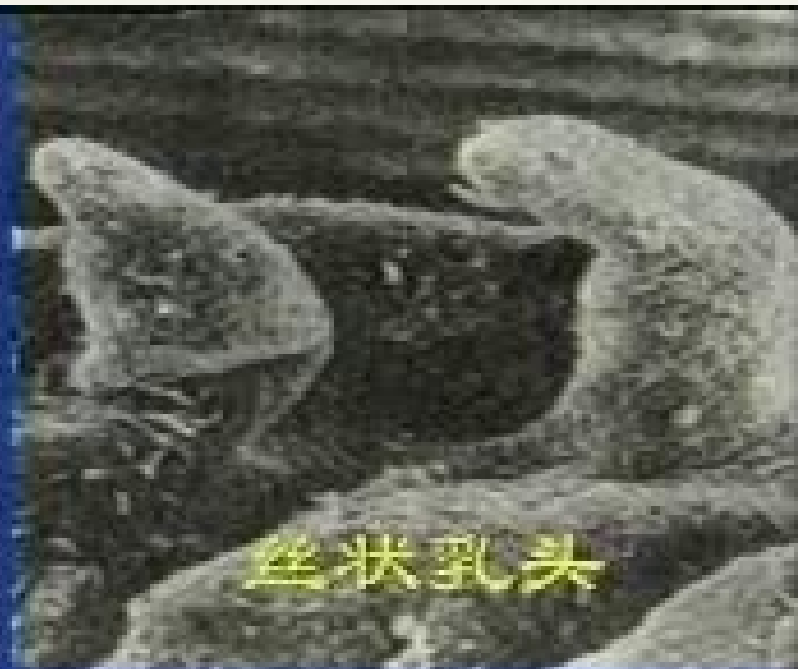# 第一节 舌诊概说

## 1. 舌的组织结构——组织形态






茸状乳头



丝状乳头

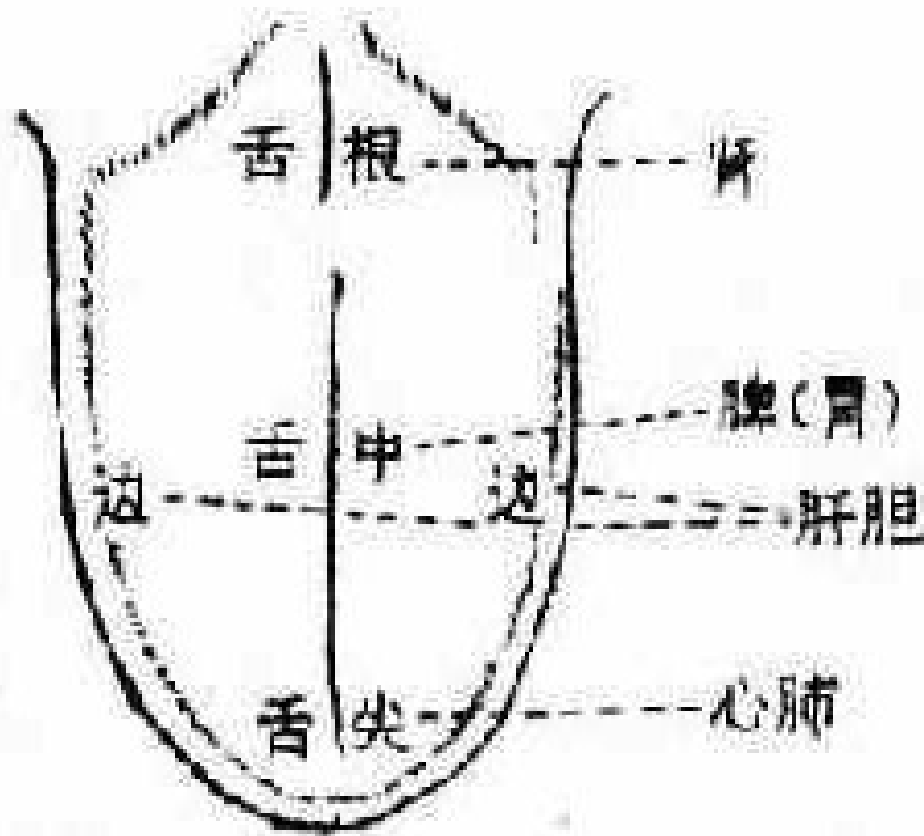


轮廓乳头



叶状乳头

## 2.舌的结构划分



舌诊脏腑部位分属图

以胃经划分（适用于胃病的诊断）：

舌尖---上脘

舌中---中脘

舌根---下脘

以五脏划分：

舌尖---心肺

舌边---肝胆

舌中心---脾胃

舌根---肾

# 3.舌诊的方法

## 1. 方法：

- 舌诊体位：坐位或仰卧位
- 伸舌姿势：自然平伸，舌尖略向下，以充分暴露舌体。
- 察舌顺序：舌尖——中——侧——根，舌质——舌苔
- 辅助手法：四诊合参，扪、擦、问、闻。



## 4.舌诊注意事项

### 2. 注意事项

← 光线：以白天充足、柔和的自然光线为佳。

← 染苔：排除食物及药对舌象的影响。

← 口腔：牙齿残缺、镶牙和张呼吸等因素均可影响舌象。

← 季节与时间的影响

# 5.舌诊的内容与正常舌象

## 1. 舌诊的内容

- **舌体**：舌的肌肉脉络组织—脏腑虚实，  
气血盛衰—神、色、形、态。
- **舌苔**：舌面附着一层苔状物（舌粘膜上皮角化和代谢产物）乃脾胃之气，蒸腾胃中食浊，凝聚舌面而成—病邪的深浅，  
邪正的消长—色、质、分布。
- **舌下络脉**：特殊情况下诊察，了解长短、粗细、形状、颜色。

## 2. 正常舌象

- **特征：**“淡红舌，薄白苔”
- **原理：**“舌为心苗”，心居肺内，“火藏金内”——舌淡红。苔为胃气生发外现，胃由心脾发生，如“地上之微草”——薄白苔。肝充筋柔——舌运动灵活。肾元充足——舌润。脾旺肌丰——舌体饱满。正常舌象为五脏充足，气血安和之象。
- **生理变异：**性别年龄、体制禀赋、气候环境、生活习惯。

## 第二节 望舌质

舌质：即舌的自体，故又称舌体，是舌的肌肉和脉络组织。望舌质包括望舌体的神色形态及舌下脉络。

舌质正常形态：淡红荣润，柔软灵活，干湿适中，舌下脉络不粗胀，分枝无瘀点。

# 望舌质的主要内容

舌神：荣、枯

舌色：淡红、淡白、红、绛、紫

舌形：老嫩、胖瘦、点刺、  
裂纹、齿痕

舌态：萎软、强硬、歪斜、  
颤动、吐弄、短缩

## 一、舌神

← 特征：红活明润，运动灵敏——荣；  
枯槁晦暗，运动呆板——枯。

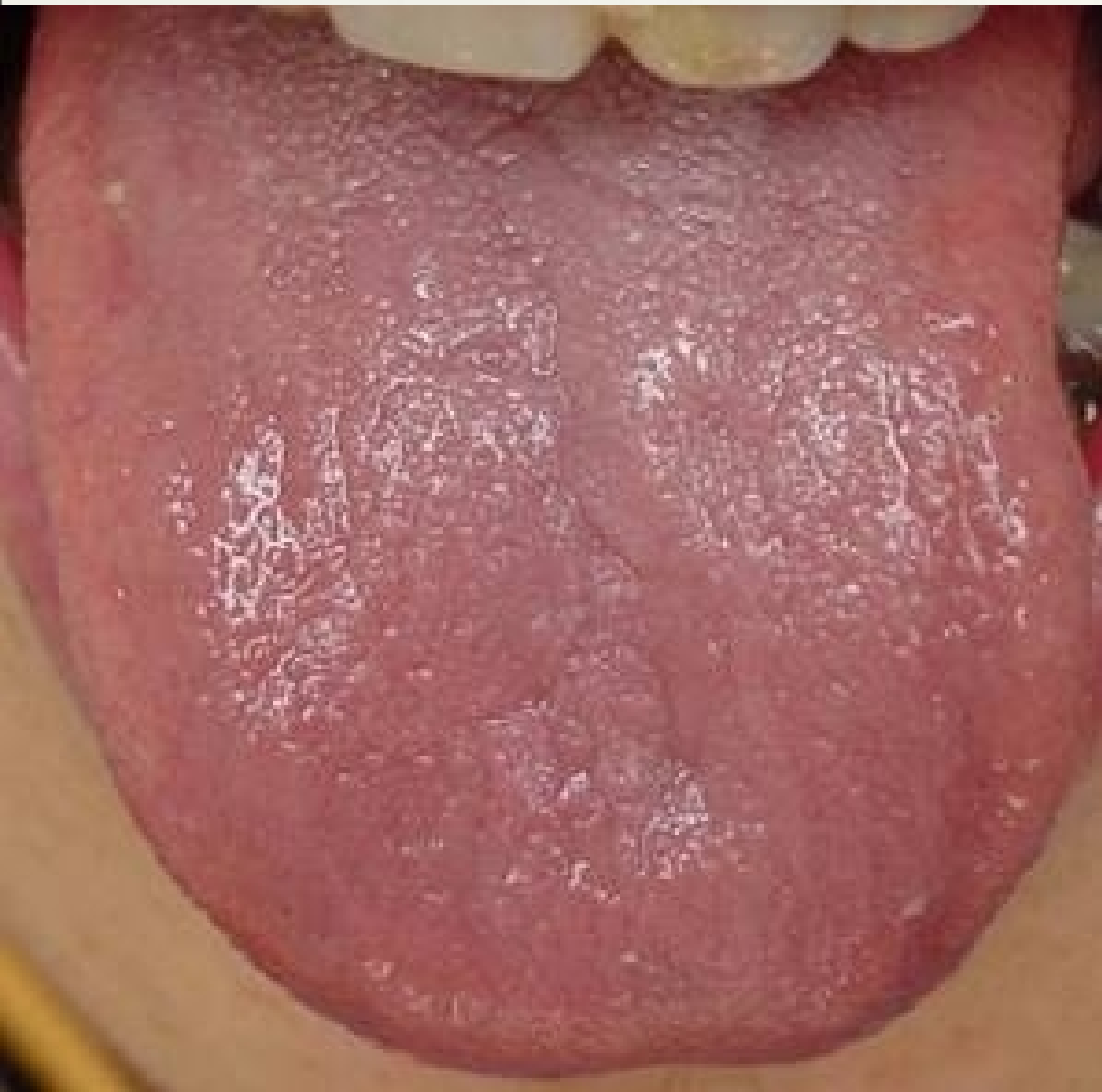← 意义：荣——有神，正气盛，病轻，  
预后良；枯——无神，正气衰，病重，  
预后差。

# 正常舌象

舌体柔软灵活，舌色淡红明润，舌苔薄白均匀，苔质干湿适中。

简称“淡红舌，薄白苔”。

# 荣舌



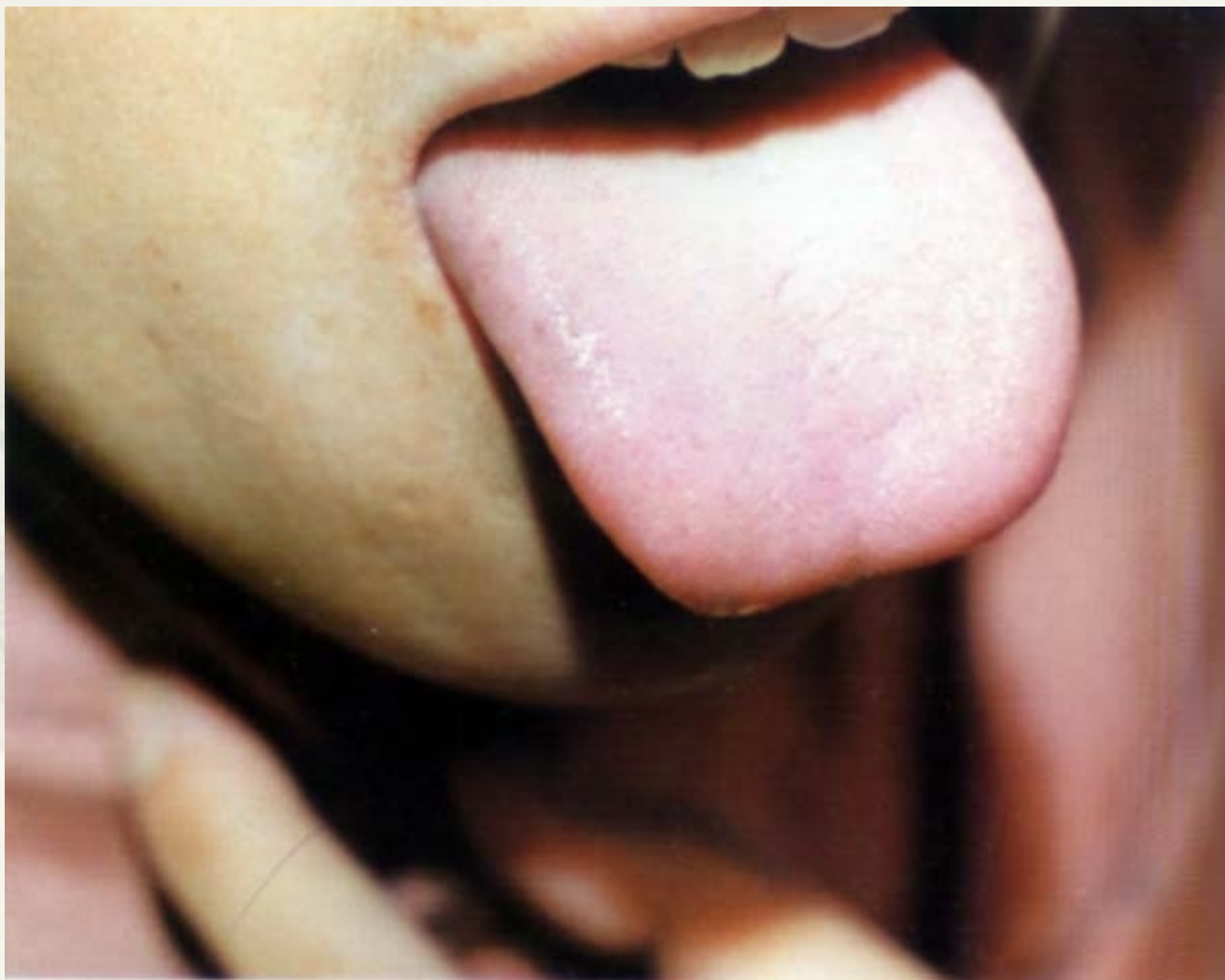
β 舌色红活、润泽，运动灵敏自如。

β 荣舌是谓有神，虽病亦属善候。



## (二) 淡白舌

← 特征：舌色浅淡，白多红少——淡舌；舌色枯白，全无血色——枯白舌



**意义：** 气血两虚，阳虚寒湿。

淡白瘦瘪——气血两虚；

淡白胖嫩——阳虚寒湿；

淡白干枯——阳不化津；

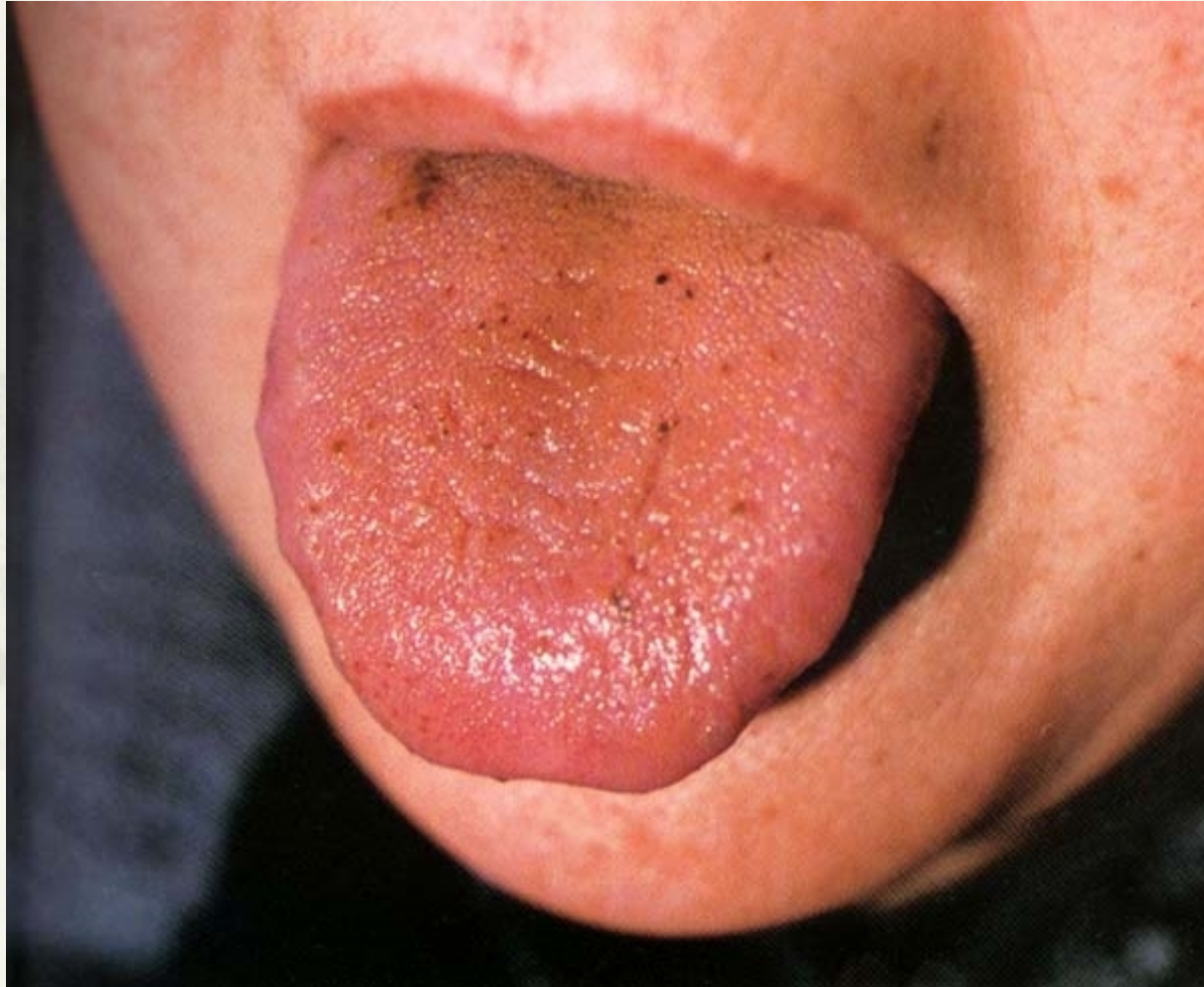
淡白光莹——脾胃之气衰败；

枯白舌——脱血夺气。

**病理：** 贫血营养不良，内分泌失调，新陈代谢偏低畏寒，末梢血管收缩，血液充盈减少、变慢，如席汉氏，粘液水肿。

### (三) 红舌

← 【舌象特征】较正常舌色红，甚至呈鲜红色。  
红舌可见于整个舌体，亦可只见于舌尖，舌两边。



➤ 【临床意义】 主实热、阴虚。

➤ 【机理分析】 由于血得热则循行加速，舌体脉络充盈；或因阴液亏乏，虚火上炎，故舌色鲜红。

- 舌色稍红，或仅舌边尖略红，多属外感风热表证初起；

- 舌体不小，色鲜红，多属实热证。

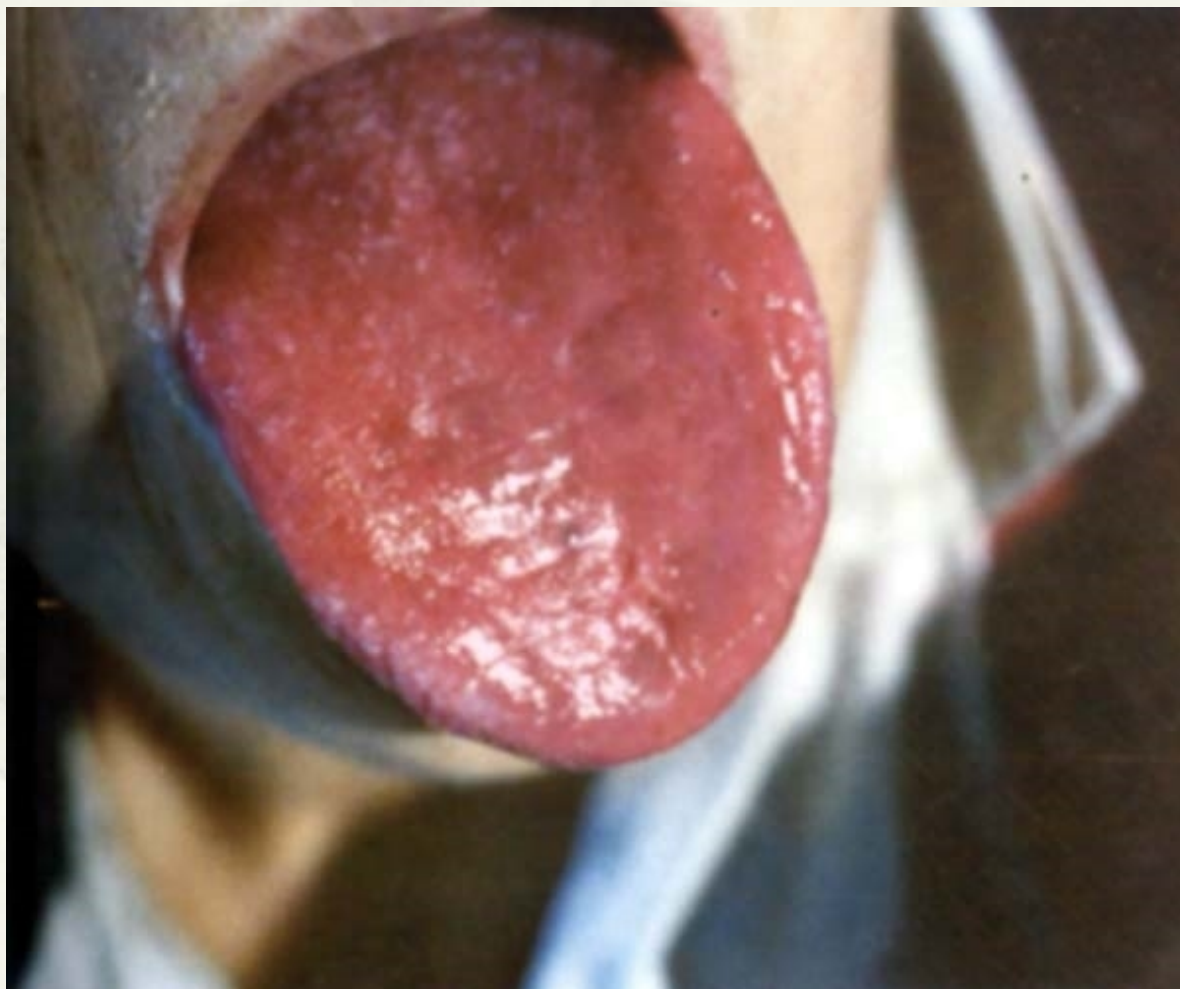- 舌尖红，多为心火上炎；

- 舌两边红，多为肝经有热。

- 舌体小，舌鲜红少苔，或有裂纹，或红光元苔，为虚热证。

## (四) 绛舌

【舌象特征】较红舌颜色更深，或略带暗红色。

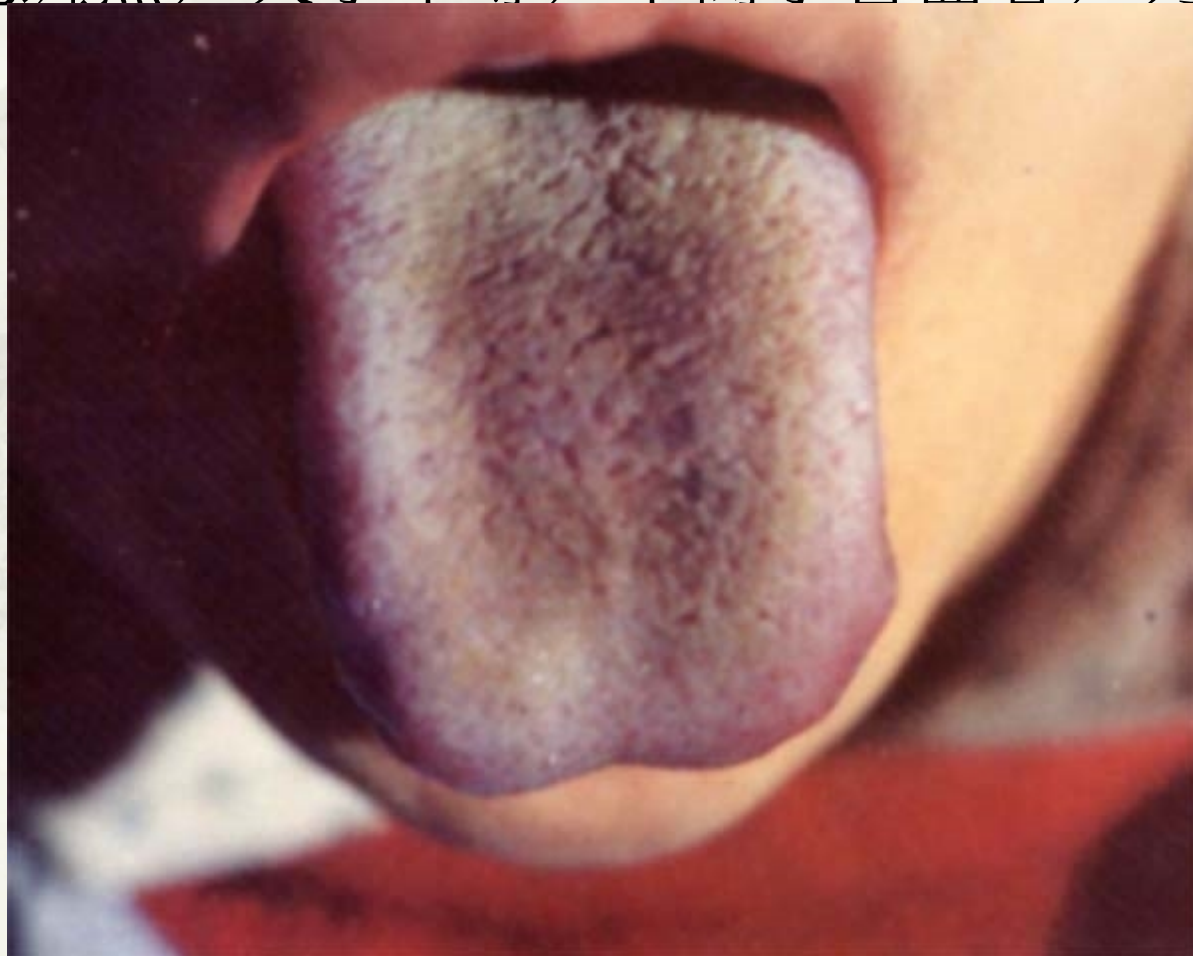


- 【临床意义】主里热亢盛、阴虚火旺。
- 【机理分析】绛舌多由红舌进一步发展而成。其形成的原因是热入营血，气血沸涌，耗伤营阴，血液浓缩而痕滞，虚火上炎，舌体脉络充盈，故舌呈绛色。
  - 舌绛有苔，多属温热病热入营血，或脏腑内热炽盛。
  - 绛色愈深，热邪愈甚。
  - 舌绛少苔或无苔，或有裂纹，多属久病阴虚火旺，或热病后期阴液耗损。

红舌与绛舌多见于基础代谢增高之疾病，如感染、甲亢、高血压、糖尿病。

## (五) 紫舌

- **【舌象特征】** 全舌呈现紫色，或局部现青紫斑点。舌淡而泛现青紫者，为淡紫舌；舌红而泛现紫色者，为红紫舌；舌络而泛现紫色者，为络紫舌；舌体局部出现青紫色斑点，大小不等，不高于舌面者，为斑点舌。



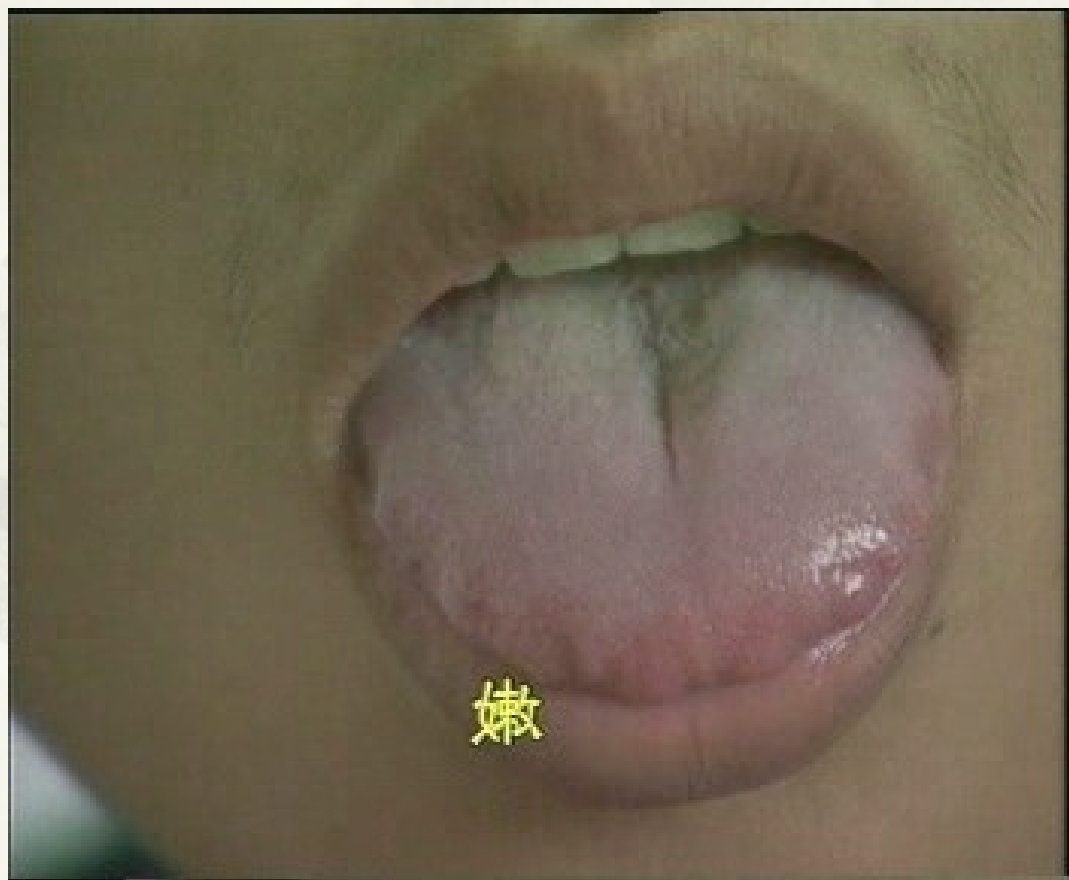- ▶ 【临床意义】主**血行不畅**。
- ▶ 【机理分析】紫舌多由淡白舌或红绛舌发展而成，故其主病即是在淡白舌或红绛舌的基础上出现**气血运行不畅**的病理改变。
- 全舌青紫者，其病多是**全身性血行瘀滞**；
  - 舌有紫色斑点者，可能是**瘀血阻滞于某局部**，或是局部血络损伤所致。
  - 舌色淡红中泛现青紫者
  - 淡紫舌
  - 紫红舌
  - 绛紫舌

紫舌多见于：静脉郁血，血流缓慢，血粘度增高，毛细血管扭曲畸形，脆性增高及缺氧、红细胞增多，色素沉着，多见于肝胆、心肺病。



### 三、舌形：指舌质的形状，包括老嫩、胖瘦、点刺、裂纹等方面的特征。

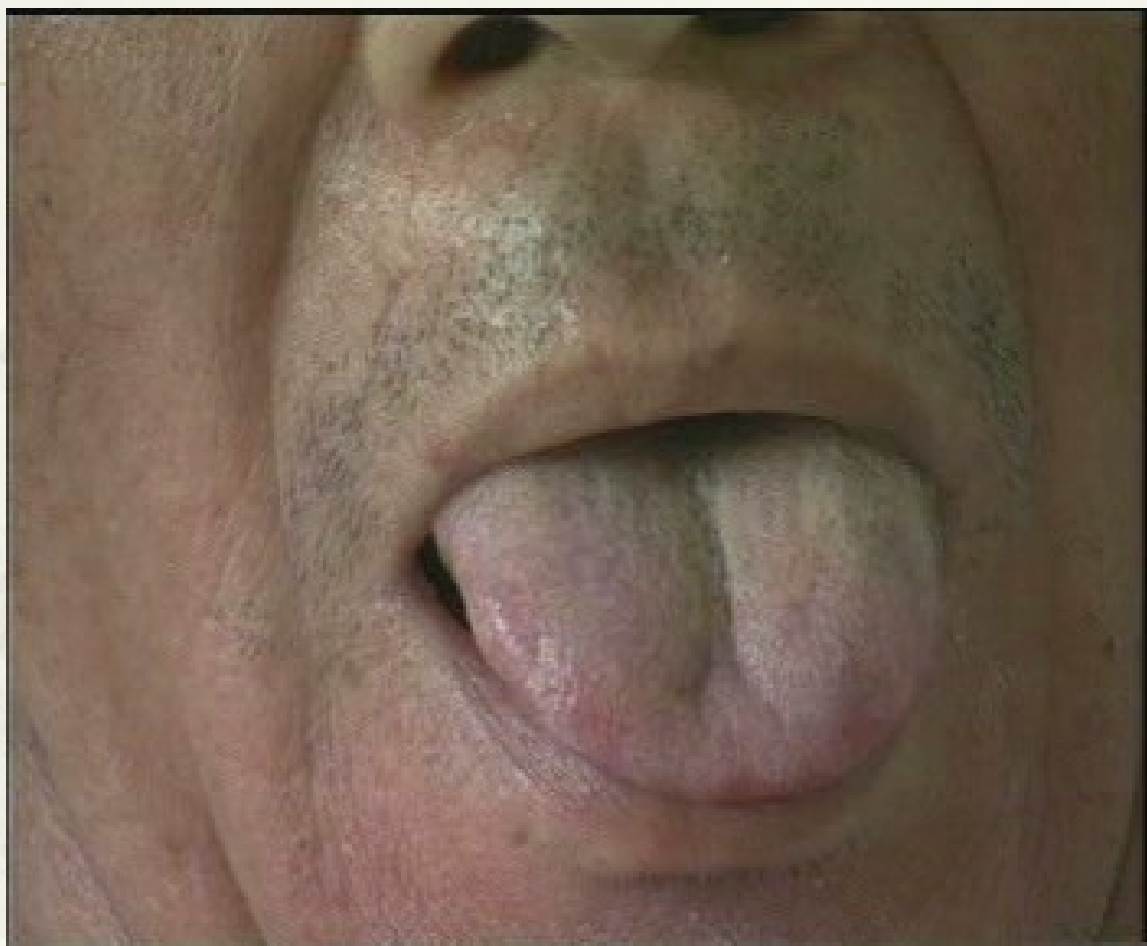
#### (一)老、嫩舌



**特征：**纹理细腻，浮胖娇嫩。

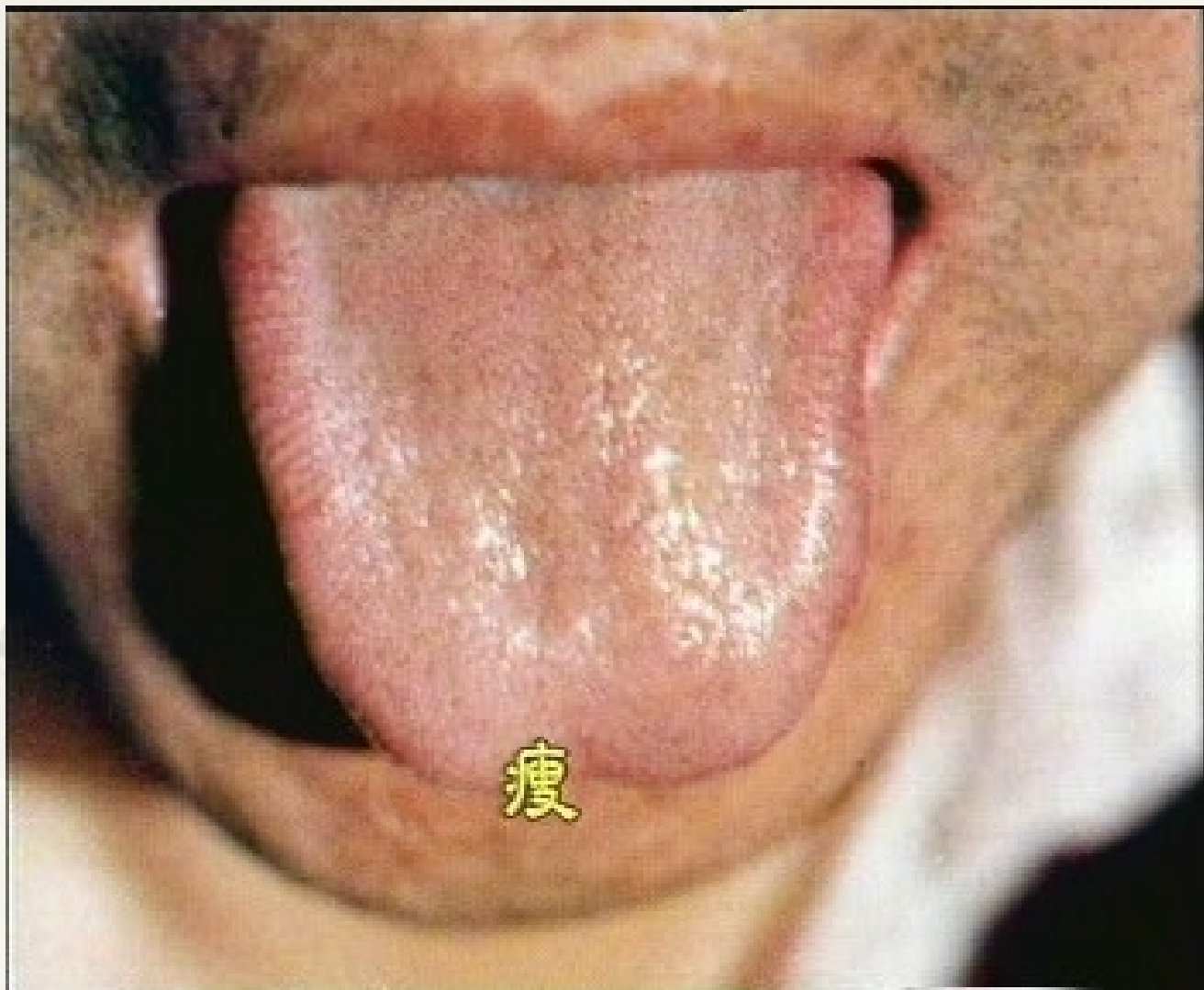
**临床意义：**正气不足，虚证。

苍老舌—纹理粗糙，坚敛苍老；



临床意义：邪气有余，实证

## (一)胖、瘦舌



**特点：**舌体比正常舌瘦小而薄,称为瘦薄舌。

**临床意义：**气血两虚，阴虚火旺

## 胖舌的特征：

舌体比正常舌大而厚，伸舌满口，称为胖大舌。舌体肿大满嘴，甚至不能闭口，不能缩回，称为肿胀舌

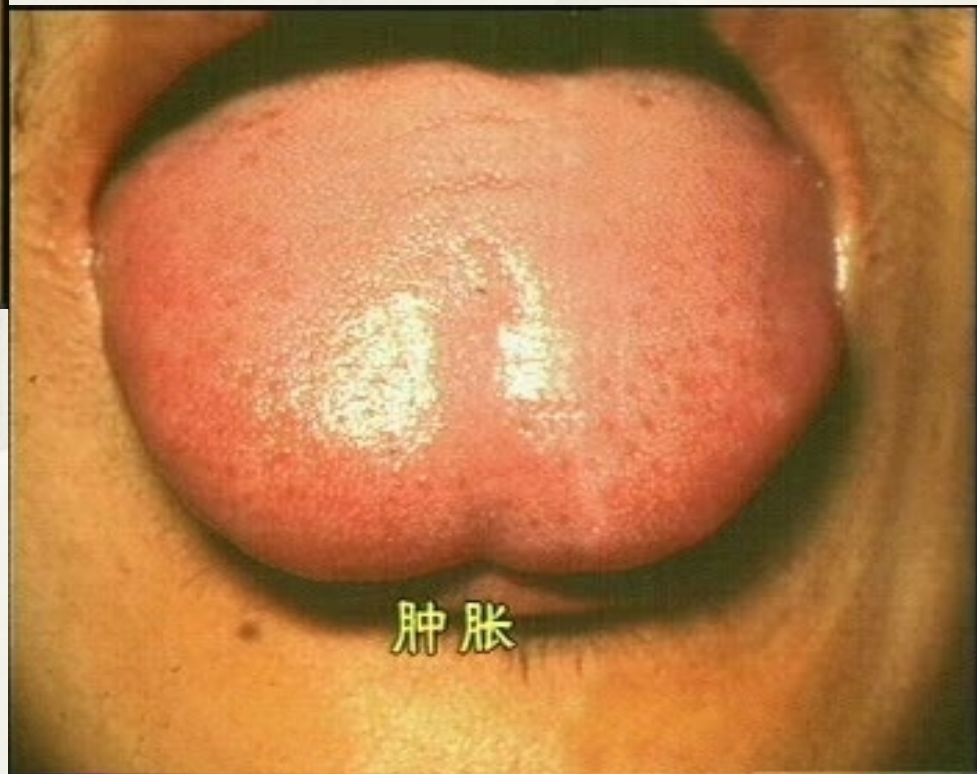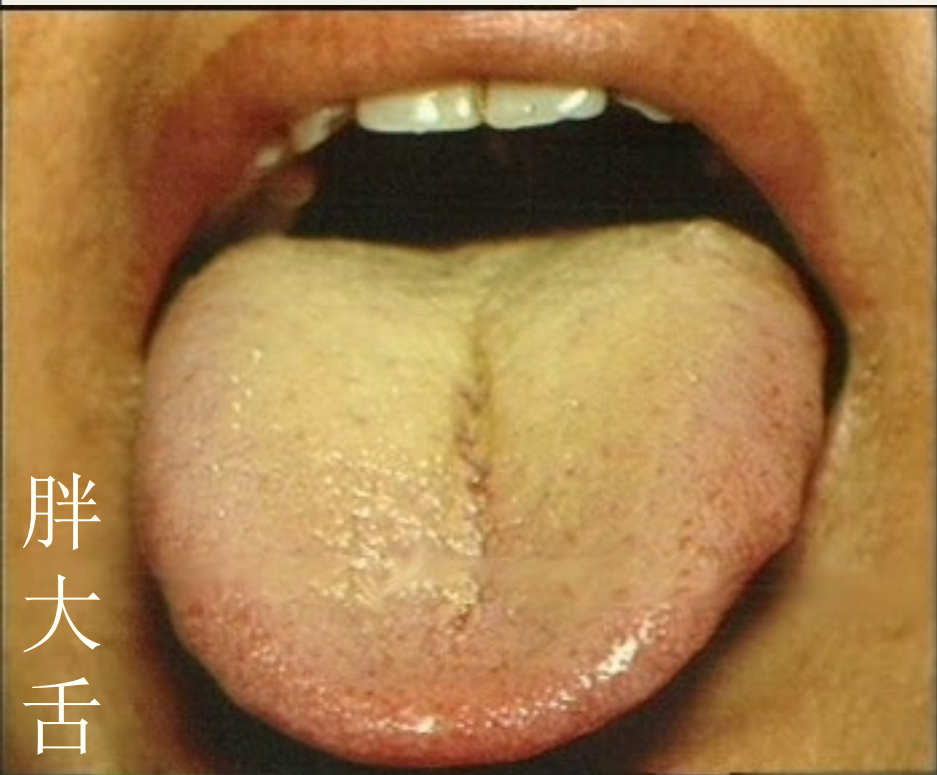
## 临床意义： 水湿痰饮、热毒、酒毒

淡白胖嫩——气虚、阳虚；

← 舌红胖大——多属脾胃湿热，痰热内蕴，湿热酒毒上泛；

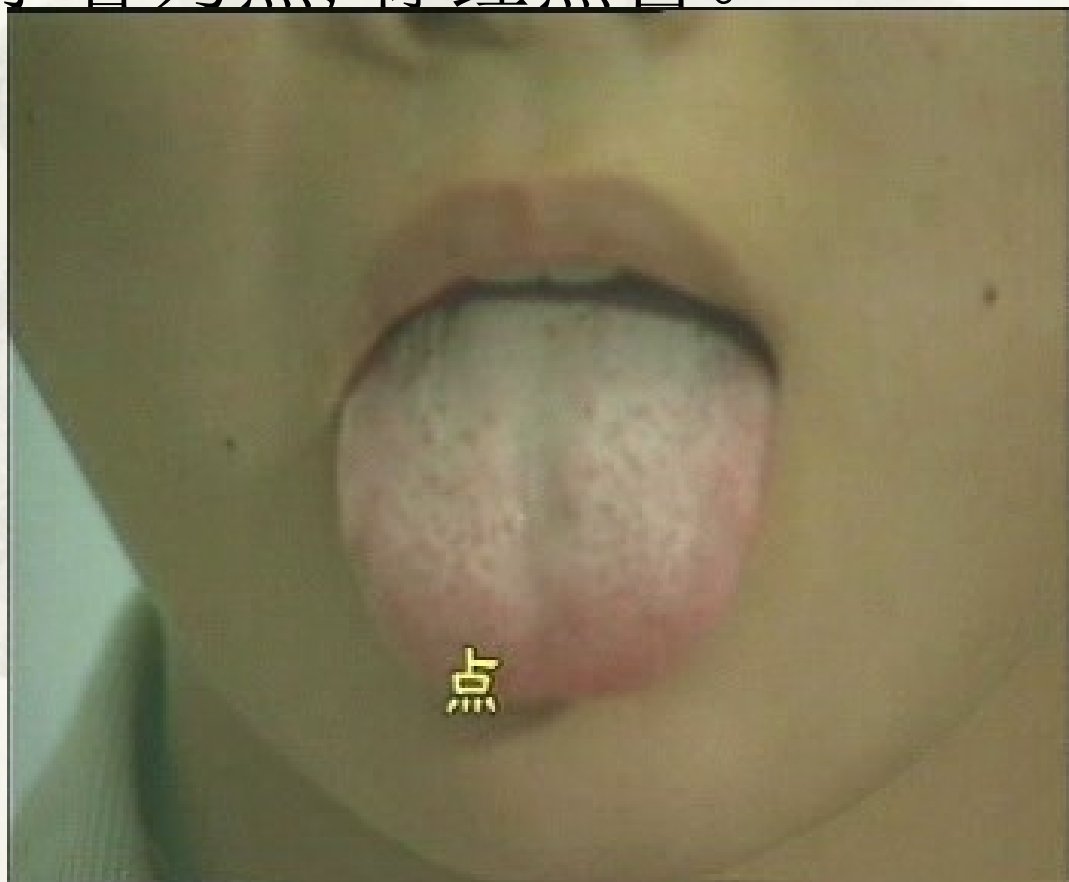← 红绛肿胀——多见于心脾热盛，热毒上壅；

← 青紫肿胀——中毒或局部血络瘀阻（舌血管瘤）。

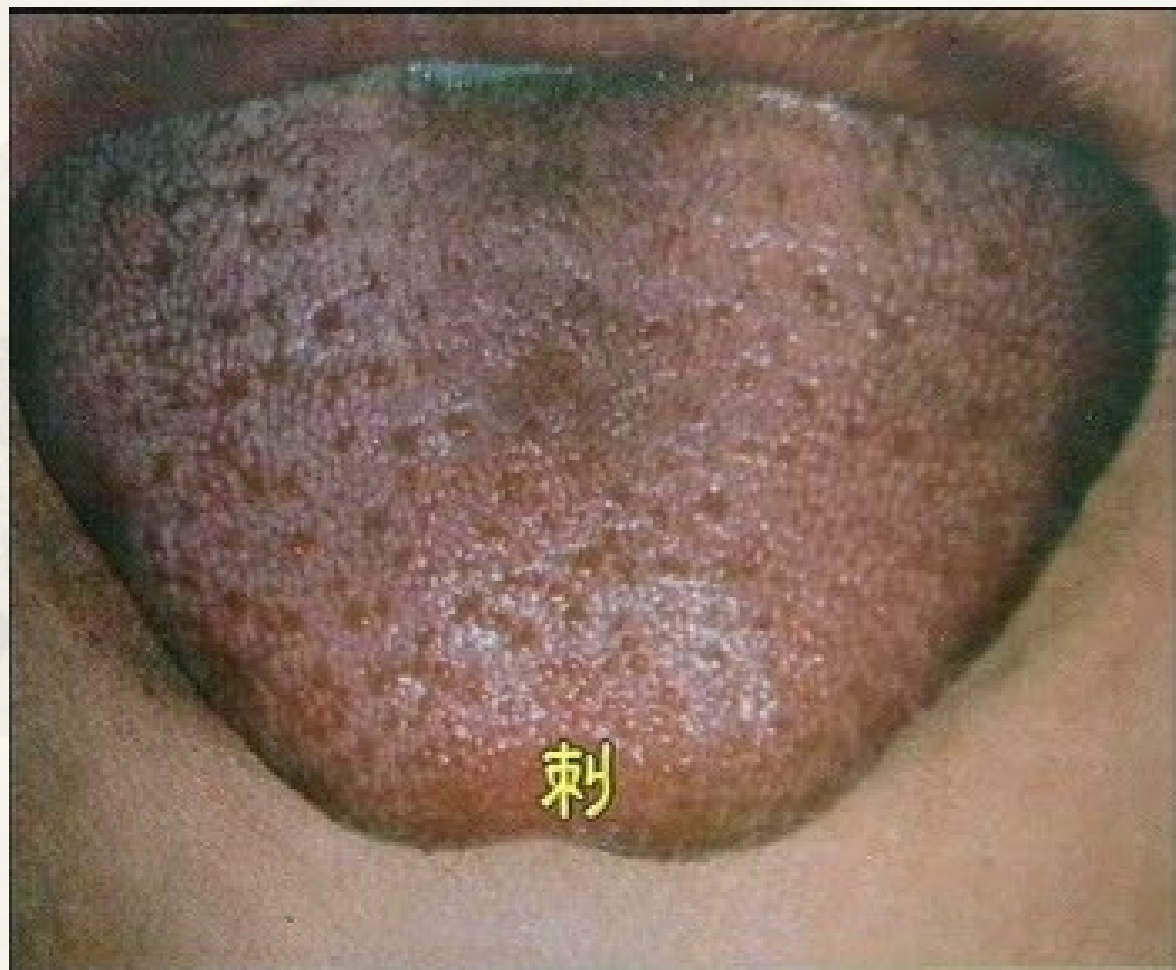


### (三) 点、刺舌

1. 特征：点，指突起于舌面的红色或紫红色星点（蕈状乳头体积增大）。大者为星，称红星舌；小者为点，称红点舌。



刺：指舌乳头突起如刺，摸之棘手的红色或黄黑色点刺，称为芒刺舌。点和刺相似，时常并见，故可合称点刺舌。点刺多见于舌尖部。



**2. 意义：**提示脏腑热极,或为血分热盛。

**3. 机理：**点刺是由草状乳头增生,数目增多,充血肿大而形成。舌生点刺,是邪热内蕴,营热郁结,舌络充斥所致。一般点刺愈多,邪热愈甚。

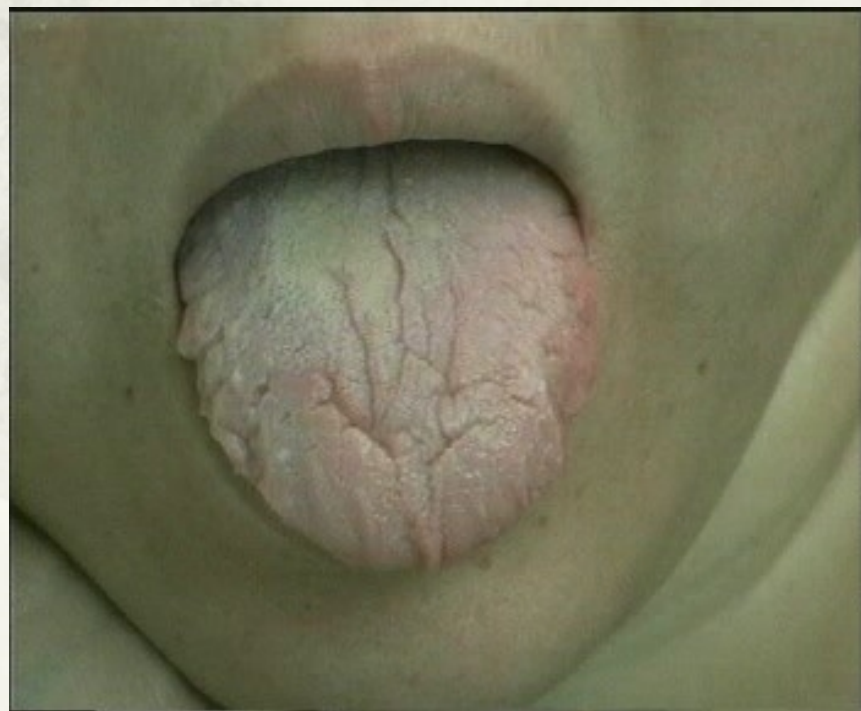← 观察点刺的颜色,可以判断气血运行情况以及病情的轻重。如舌红而生芒刺,多为气分热盛;点刺色鲜红,多为血热内盛,或阴虚火旺;点刺色绛紫,为热入营血而气血窒滞。

← 根据点刺出现的部位,一般可区分热在何脏,如舌尖生点刺,多为心火亢盛;舌边有点刺,多属肝胆火盛;舌中生点刺,多为胃肠热盛。



## (四) 裂纹舌

【特征】：舌面出现的各种形状的裂纹、裂沟，深浅不一，大小不等。裂纹可多少不等，深浅不一，可见于全舌，亦可见于舌前部或舌尖、舌边等处，裂纹的形状不一。



注意  
与先  
天裂  
纹以  
及人  
字沟  
区分

以上内容仅为本文档的试下载部分，为可阅读页数的一半内容。如要下载或阅读全文，请访问：<https://d.book118.com/937062046020006062>